Arteria Mezenterika Superior Sendromu

Dr. Nevzat KOÇAK (*)
Dr. Türkân EREM (**)
Dr. Hasan DOĞRUYOL (***)
Dr. Şerif BİRİNÇ (****)

ÖZET

Ender olmayan, fakat bizim kliniğimizde ilk olarak rastlanan arteria mesenterica superior sendromlu bir vaka takdim edildi.

Hasta önce teşhis konamıyarak psikiyatrik tedavi görmüş ve bilahere çekilen mide duodenum grafisinde duodenal kadranda genişleme görülmüştü. Ameliyatta hastaya duodeno-jejunostomi yapılmış ve hasta yapılan tedaviden fayda görmüştür.

SUMMARY

One case was reported an arteria mesenterica superior syndrome, which was no rare, but we found firsty in our clinic.

In the first time, the patient wasn't identified and treated psychiatric's. And later, large duodenum was observed in the x-ray examination.

In the operation, we performed latero-lateral duodeno jejunostomy and the patient was cured.

GİRİŞ

İnce barsak mezenterinin kısa olduğu ve bütün ince barsakların ağırlığının bu bağ üzerine bindiği hallerde, bazı şahıslarda süperior mezenterik arter veya herhangi bir dalı duodenum üçüncü kısmını sıkıştırarak kısmi ve kronik bir tıkanmaya neden olabilir. "Arteria mezenterika süperior sendromu, arterio mezenterik oklüzyon, duodenumun vasküler kompresyonu, kronik duodenum kompresyonu, Wilkie sendromu"[1-2-4-5-6] gibi çeşitli adlarla isimlendirilen bu hastalık 1861 de Rokitansky tarafından otopsi bulgusu olarak tarif edilmiş ve daha sonraki cerrahi ve radyolojik gözlemlerle doğrulanmıştır[3]. Rokitansky'den sonra bu konuda birçok neşriyat olmuşsa da 1927'de Wilkie 75 vakalık klinik serisiyle hastalığın ilk defa fizyo-patolojisini kapsamlı bir şekilde açıklamış ve "Wilkie sendromu" diye anılmasına neden olmuştur[1-19]. Devamlı raporlara rağmen sendrom nisbeten az görülen hastalıklardan kabul edilmiş ve literatürden Borner ve Sherman 1962'ye kadar 281 vaka toplayabilmişlerdir[2]. Akin ve arkadaşları da 1962-1976 yılları arasında 125 vaka daha toplamışlardır[1].

Hastalık çok nadir olmamakla birlikte kliniğimizde ilk olarak rastlanmıştır. Çeşitli yönleriyle demonstratif olması bakımından takdim edilmesi uygun görülmüştür.

(*) *Bursa Üniversitesi Tıp Fakültesi Cerrahi Kürsüsü Profesörü*
(**) *Bursa Üniversitesi Tıp Fakültesi Anatomi Kürsüsü Başkanı*
(***) *Bursa Üniversitesi Tıp Fakültesi Cerrahi Kürsüsü Asistanı*
(****) *Bursa Üniversitesi Tıp Fakültesi Cerrahi Kürsüsü Asistanı*

OLGU

F. U. 19 yaşında, bayan öğrenci. Protokol no: 107230. Şikayeti: Epigastriumda ağrı, bulantı, kusma, zayıflama. Hikayesi: 5,5 ay evveline kadar herhangi bir şikayeti olmayan hastada 5,5 ay evvel epigastriumda ağrıları, bulantı ve kusmaları başlıyor. Bu şikayetleriyle müracaat eden hastaya teşhis konamıyor ve hasta nörotik zannı ile psikiyatrik tedavi görüyor. Psikiyatrik tedaviye rağmen şikayetleri geçmeyen ve artan hastada gıdavi ve safravi kusmalar başlıyor ve hasta bu müddet zarfında 10 kg kadar zayıflıyor.

Fizik muayenede: Genel durum iyi, şuur açık, hasta sorunlara tam ve zamanında cevap veriyor, ikter, ödem, asit, siyanoz, lenfadenopati, hepatosplenomegali yok, turger ve tonus normal, batın fizik muayenesinde patolojik bulgu tesbit edilmedi. T.A: 100/60 mm Hg. Nabız: 84. Ateş: 36,5°C. Laboratuar bulguları: Eritrosit. 4.240.000/mm, hemoglobin. % 15 gr, hemotakrit. % 45, lökosit. 3.800/mm, kanama zamanı. 1', pıhtılaşma zamanı. 4', sedimentasyon 1 saatte 4 mm, 2 saaatte 15 mm. İdrarda: Dansite. 1018, albumin (—), aseton (—), şeker (—), bilirubin (—), ürebilinojen (—), pH. asit, mikroskobik tetkikte her sahada nadir lökosit ve 4-5 epitel hücresi bulundu. Kanda: Üre azotu. % 15 mg, üre. % 32 mg, şeker. % 78 mg, sodyum. 136 mEq/L, potasyum. 4,8 mEq/L, total bilirubin. % 0-4 mg, direk bilirubin. % 0,1 mg, indirek bilirubin. % 0,3 mg, SGOT. 8 Ü, SGPT. 9 Ü, LDH. 106 Ü, total protein. % 6,4 gr, albumin. % 4 gr, globulin. % 2,4 gr. total lipid. % 700 mg. kolesterol. % 200 mg. Mide asiditesi: Bazal asidite: Serbest. 15 Ü, total. 20 Ü. Maksimal asidite: Serbest. 40 Ü, total. 44 Ü. Mide-duodenum radyolojik tetkikinde duodenum ikinci kadranında genişleme mevcut (Resim: 1-2). Bu bulgularla hasta duodenal obstriksiyon tanısıyla ameliyata alındı.

5.1.1979 tarihinde göbek üstü-altı medyan enzisyonla batına girildi. Yapılan eksplerasyonda arteria mezenterika süperiorun duodenum üçüncü kıtasına baskı yaptığı ve buna bağlı olarak duodenum birinci ve ikinci kıtalarının takriben 5-6 cm çapında genişlemiş olduğu görüldü. Bypas ameliyatına karar verilerek laterolateral duodeno-jejunostomi yapıldı. Kanama kontrolünü takiben duglasa bir adet tüp diren konarak batın anatomik katlarına uygun olarak kapatıldı. Ameliyattan 11 gün sonra hasta şifa ile taburcu edildi. Postoperatif alınan mide-duodenum tetkikinde pasajın normal olduğu görüldü (Resim: 3).

TARTIŞMA

İnsanın ayakta dik durmasının bir sonucu olarak superior mezenterik arter aortadan dört ayaklılarınkinden daha dar bir açı ile çıkar[18]. Bu vasküler açı içinden Trietz'in suspansor kası ile asılan duodenum üçüncü veya dördüncü kısmı geçer. Açının arka kenarı vertebra, paravertebral adaleler ve aorta tarafından, ön kenarı ise süperior mezenterik arter veya bu arterin transvers mezokolon içindeki iki dalı (orta ve sağ kolik arter) tarafından oluşturulur. Köşenin en dar kısmı sol böbrek arteri ve pankreas kuyruğu ile doludur[7]. (Şekil: 1-2).

Duodenum'un superior mezenterik arterin altına girmesi normal intestinal rotasyonun bir neticesidir.

Anatomik olarak üç özellik önem taşımaktadır[8-19].

1. Treitz kasının uzunluğu ve yapışma yeri,

2. Duodenumun vertebra ile kesiştiği seviye,

3. Arteria mezenterika süperior'un başlangıç seviyesi.

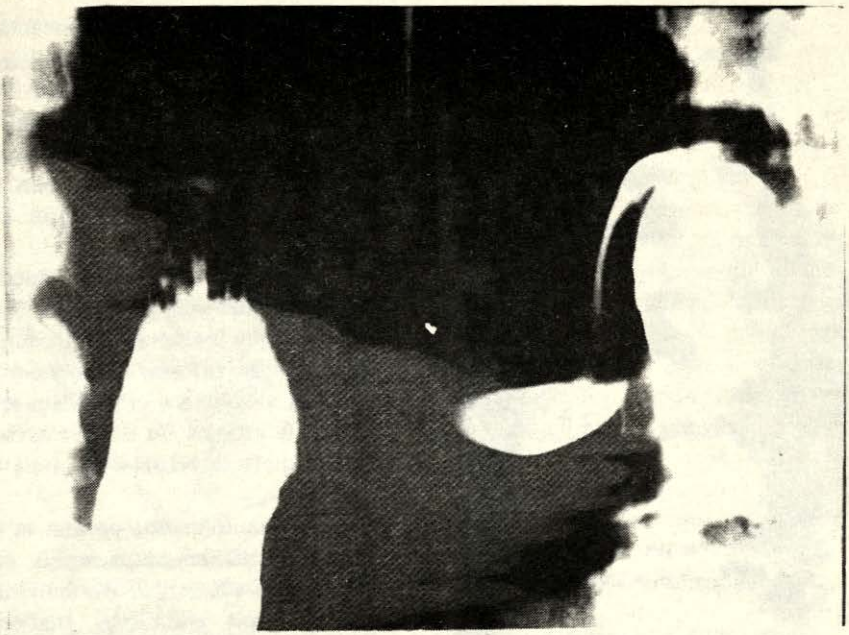



Resim 1-2 : Mide duodenum radyolojik tetkikinde duodenum ikinci kadranındaki genişleme

Resim 3 : Postoperatif alınan mide-duodenum grafisinde duodenum pasajı ve anastomoz

Duodenum genellikle vertebral kolon ile üçüncü omur hizasında kesişir. Fakat özellikle kadınlarda bu kesişme daha aşağı seviyelerde olabilir. Birkaç hastada kesişme ikinci vertebra hizasında da olabilir. Duodenumun hem üçüncü, hem de dördüncü parçası vertebral kolon üzerinde uzanır[1 2].

Alçaktaki bir kesişme duodenuma daha fazla bir saha bırakır gibi görünürse de omurganın lomber kavisi dördüncü lomber vertebra hizasında duodenumu çok ileri iter ve böylece organla açı arasındaki mesafe artmaz. Bu lomber kavis genellikle kadınlarda erkeklerden daha keskindir[9].

Duodenum'un son parçası ve flexura duedojejunalis m. suspansorius duodeni (M. Treitz) adı verilen fibromüsküler bir bandla tespit edilmiştir. Diafragmanın crus dexterinden başlar aşağı ve hafif öne doğru truncus coeliacus'la komşuluk yaparak pancreas ve V.lienalisin arkasında

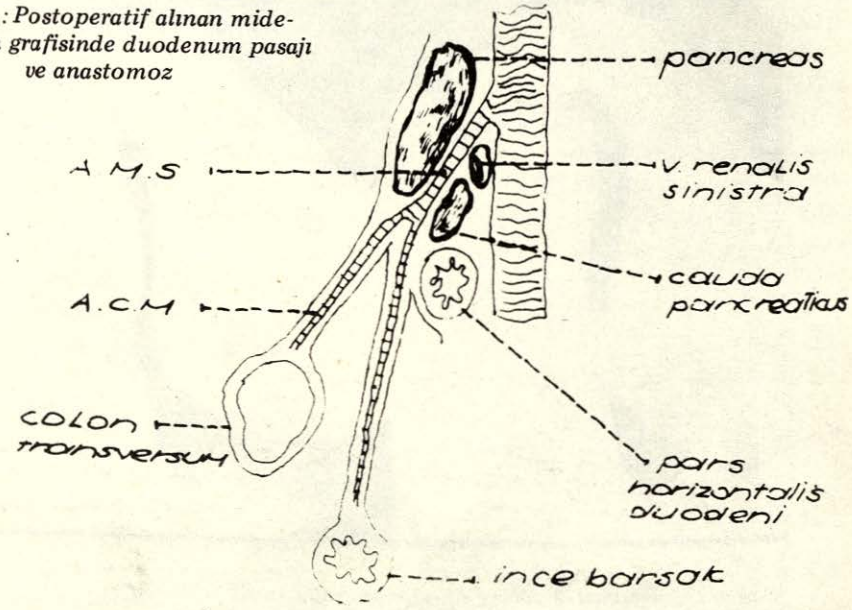

Şekil 1: Pankreas boynu hizasından geçen sagittal kesit (A.M.S.: A. mesenterica superior. A.C.M.: A. colica media)

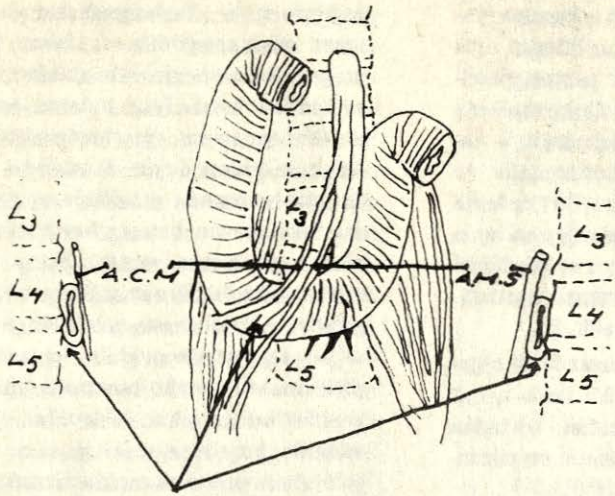

Şekil 2: Anterior planda duodenum, a mesenterica superior ve a. colica media

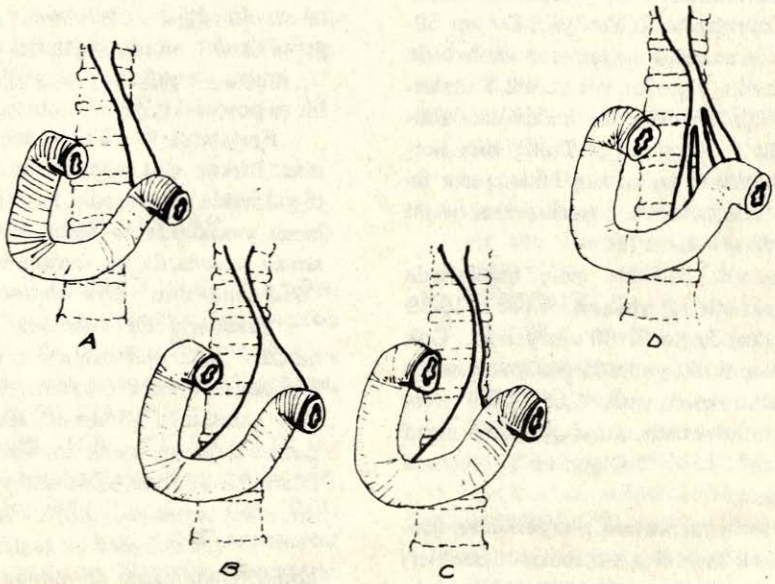

Şekil 3 : Treitz ligamanının yapışma varyasyonları
(B. en sık görülen şeklidir)

V.renalis sinistra'nın önünde ilerler. Flexura duodeno-jejunalisin arka kısmına yapışır. Üst parçası çizgili kas liflerini orta parçası elastik lifleri ve alt parçası genellikle düz kaslar ihtiva eder. Çok vakalarda Treitz bağı, flexura duodejejunalis'e kadar, duodenumun pars horizontalis ve pars ascendens'ine yapışır. Bu nedenle bağ kontraksiyon yaptığında flexura açısı değişir. Duodenumun üçüncü ve dördüncü kısımları arasındaki açı daralması obstruktiona neden olur[10-14]. (Şekil. 3).

Superior mezenterik arter % 75 olguda L-1 vertebranın üst 1/3'ü ile L-1, L-2 intervertebral disk arasından aortadan ayrılır. Arter sıklıkla duodenum ön yüzünde bir kanal meydana getirir[11].

Kompresyon bazen orta kolik arter tarafından meydana getirilir. Bu dal arteria mezenterika süperior'dan pankreasın alt kenarı hizasında ayrılır, transvers mezokoloni içinden geçer ve duodenum üçüncü parçasını çaprazlar[15]. Superior mezenterik arter ve aorta tarafından oluşturulan açı kadavralarda ve radyolojik olarak yaşayan insanlarda ölçülmüştür. Bu açı 50-60 derece arasında değişmektedir. Arteria mezenterika superior sendromlu hastalarda bu açı 20 dereceye kadar daralabilmektedir[13]. Olgumuzda Treitz kası normal uzunlukta bulunmuş fakat aorta ile arteria mezenterika süperior arasındaki açı 30 derece kadar idi.

Hastalık özellikle genç bayanlarda görülmektedir. Hastaların % 75'i 10-39 yaş grubunda ve % 60'ı bayandır. Çok genç ve çok ihtiyarlarda görülmesi nadirdir. Kadın/erkek oranı 1,56-1,58/1 civarında verilmektedir, fakat gençlerin oranı yüksektir[8-13-20]. Olgumuz 19 yaşında ve bayandı.

Arteria mezenterika superior sendromunun en önemli semptomları yemeklerden sonra görülen epigastrik ağrı ve kusmadır[1-2-3-5-7-11]. Kusmadan sonra ani olarak rahatlama sağlanır. Pis kokulu geğirme sıktır. Başlangıçta her yemekten sonra ataklar görülmez, fakat hastalık progressivdir ve giderek atakların sıklığı ve şiddeti artar. Bazı aylarda hasta yemeklerden sonra ağrı başlamadan evvel dolgunluk hissi duyar. Hastaların çoğunda ağrı esnasında genellikle epigastriumda, fakat bazen batının her yerinde olabilen hassasiyet mevcuttur. Semptomların ortaya çıktığı ilk zamanlarda kilo kaybı görülür. Çünkü hasta yediklerini çıkarır ve yemek yemeğe çekinir. Semptomlarda görülen alevlenmeler esnasında kilo kaybı yeniden ortaya çıkar. Mide dilatasyonu ve midenin boşalmasındaki gecikme yeterli gıda alınmasını imkansızlaştırabilir. Ayrıca mide ve duodenum ülseri gelişebilir. Birçok hastada ayakta durmakla ve sırtüstü yatmakla rahatsızlık gelişebilir. Bu hastalar sol taraflarına yatmakla veya dizgöğüs pozisyonunu almakla bu rahatsızlıktan kurtulabilirler. Bu postural iyileşmenin diagnostik değerinden bahsedilmişse de bu iyileşmenin olmaması hastalığın olmadığını göstermez. Olgumuzda yemeklerden sonra epigastriel ağrı, bulantı, kusma, zayıflama şikayetleri mevcut idi ve postural iyileşme bulunmuştu.

Hastaların % 25'inde sebep bulunamaz. Birkaç saat veya bir kaç gün sırtüstü yatmakla semptomlar başlatılabilir. Bilhassa yanıklarda ve bütün vücudu alçıya alınan hastalarda bu durum hasıl olur ve "Cast sendromu" diye isimlendirilir[9-12-21]. Hastaların bir kısmında semptomlar hastalık veya diet sonucu ani zayıflamadan sonra ortaya çıkabilir. Hastalık şişman şahıslarda görülmez. Hastamız kısa zamanda 10 kg. kadar zayıflamış idi. Hastaların % 95'inde anamnez yol göstericidir, fakat teşhis radyolojik olarak konur[3-9-11-15]. % 5 olguda ise teşhis ameliyatta konur. Olgumuzda duodenum ikinci kıtası radyolojik olarak genişlemiş olarak bulunmuştu.

Hastalığın ayırıcı tanısı Barner ve Sherman tarafından tartışılmıştır[2]. Hastalık en çok psikiyatrik durumlarla karıştırılabilir. Son zamanlarda bu konuda yazılar literatürde çıkmaktadır[2-10-19]. Uzun süre hastalığa düçar olan şahıslarda şikayetler organik bir lezyona bağlanamaz ve bu şahıslar nörotik olarak addedilirler. Hatta doğru teşhis ve tedaviden sonra bile bu şartlanma ile yeterli şifa sağlamayabilir. Hastalıkla birlikte mental bozukluğu da olan birkaç vaka yazılmıştır. Hastamız 5,5 ay psikiyatri tedavisi görmüş idi.

Hastaların çoğu cerrahi olarak tedavi edilir. Medikal olarak tedavi edilen hastalarda da sonunda cerrahi girişim gerekli olmaktadır[16]. Hastaların çoğunda (% 70) cerrahi girişim olarak duodeno-jejunostomi yapılmaktadır. Treitz bağının kesilmesi ile tedavi edilen bütün vakalarda semptomlar kaybolmaktadır. Yalnız burada hastalığın Treitz bağının kısalığına bağlı olması şarttır. Duodeno-jejunostomilerde ise % 85-90 olguda semptomlar kaybolmaktadır. Bazı durumlarda bu iki işlemi ayni anda yapma zorunluluğu olabilir. Olgumuzda da latero-lateral duodeno-jejunostomi yapılmış ve şifa sağlanmıştır.

KAYNAKLAR

1. AKIN, T.J., GRAY, W.S., SKANDALAKIS, J.E.: Vascular Compression of the duodenum: Presantation of ten cases and review of the literature, Surgery, 79: 515, 1976.
2. BARNER, H.B., SHERMAN, C.D.: Vascular Compression of the Duodenum, Int. Abs. Surg. 117: 103, 1963.
3. BELA, G.: Duodenal Compression Defect and the "Superior Mesenteric Artery Syndrome" Radiology 123: 575, 1977.
4. BURRINGTON, J.D.: Superior Mesenteric Artery Syndrome in Children. Am. J. Dis. Child. 130: 1367, 1976.
5. BURRINGTON, J.D.: Vascular compression of the Duodenum, Surgery 80: 555, 1976.
6. COX, W.C., DONALD J.M.: Wilkie's Syndrome, Am. J. Surg. 108: 85, 1964.
7. DERRSCH, J.R., FADHLIS, H.A.: Surgical anatomy of the superior mesenteric artery, Am. Surg. 35: 545 1965.
8. GELLIS, S.S.: Editorial Comment, Am. J. Dis. Child. 130:1373, 1976.
9. GLASLYN, J., GRAHAM, H.W.: Radiological Features of vascular Compression of the Duodenum Occuring as a Complication of the Treatment of Scoliosis (The Cast Syndrome), Clinical Radiology 29: 77, 1978.
10. GUTHRIER, R.H.: Wilkie's Syndrome, Ann. Surg. 173-290, 1971.
11. HEARN, J.B.: Duodenal ileus with special reference to superior mesenteric artery compression, Radiology 86-305, 1966.
12. HIGHES, J.P., MC ENTIRE, E.J., SETCE, T.K.: Cast Syndrome. Duodenal Dilatation or Obstruction in a patient in a Body Cast, With Review of the Literature. Arch Surg. 108: 230, 1974.
13. HYDE, J.S., SWARTS, C.L., NICHOLES, E.E., et al.: Superior mesenteric artery syndrome, Am. J. Dis. Child. 106: 25, 1963.
14. LOW, A.A.: A. note on the crura of the diaphrag and the musche of Treitz, f. Anat., 42:93, 1907.
15. MOSBERGER, A.R., HEARN, J.B., et al.: Vascular compression of the duodenum. Emphasis on accurate diagnosis, Am. J. Surg. 115: 89, 1968.

16. MARTORELL, R. and BUEST, M.: Operative treatment of the superior mesenteric artery syndrome, Am. Surg. 27:681, 1961.
17. MINDEL, H.S., and HOLM, J.L.: Acute superior mesenteric artery syndrome, Radiology 94: 299, 1970.
18. RABINOVITCH, J., PINES, B. and FELTAS, M.: Superior mesenteric artery, J.A.M.A. 179: 257, 1962.
19. SHADLİNG, B.: The So-called superior Mesenteric Artery Syndrome,Am J. Dis. Child. 130: 1371, 1976.
20. TAYLOR, M. and HOLLANDER, R. J.: Arteriomesenteric duodenal obstruction in the newborn infant, Pediatrics 31: 1049, 1963.
21. THOMSON, W.R.: The Cast syndrome, Arch. Surg. 87: 662, 1963.