T.C.
BURSA ULUDAĞ ÜNİVERSİTESİ
TIP FAKÜLTESİ
ÜROLOJİ ANABİLİM DALI

PEYRONİE HASTALIĞINDA NON FOKUS VE FOKUS VÜCUT DIŞI ŞOK DALGASI (ESWT) TEDAVİLERİNİN ETKİNLİKLERİNİN KARŞILAŞTIRILMASI

Dr.Khatai GURBANLI

UZMANLIK TEZİ

Bursa - 2024

T.C.
BURSA ULUDAĞ ÜNİVERSİTESİ
TIP FAKÜLTESİ
ÜROLOJİ ANABİLİM DALI

PEYRONİE HASTALIĞINDA NON FOKUS VE FOKUS VÜCUT DIŞI ŞOK DALGASI (ESWT) TEDAVİLERİNİN ETKİNLİKLERİNİN KARŞILAŞTIRILMASI

Dr.Khatai GURBANLI

UZMANLIK TEZİ

Danışman: Prof.Dr.Hakan KILIÇARSLAN

Bursa - 2024

İÇİNDEKİLER

İçindekiler i
Kısaltmalar ii
Özet iv
Summary v
Tablolar vii
Şekiller viii
Giriş 1
Genel Bilgiler 5
Penis Anatomisi 5
Epidemiyoloji 9
Peyronie Hastalığı İle Bağlantılı Durumlar 11
Peyronie Hastalığının Oluşumunda Yara İyileşmesinin Rolü 16
Etiyoloji 17
Semptomlar 20
Peyronie Hastalığının Evreleri 21
Ayırıcı Tanı 22
Hasta Muayenesi 23
Tedavi Yöntemleri 25
Gereç Ve Yöntem 40
Etik Kurul Onayı 40
İstatiksel Analiz 41
Bulgular 42
Tartışma Ve Sonuç 51
Kaynaklar 54
Teşekkür 66
Özgeçmiş 67

KISALTMALAR

ASMA : Alfa Düz Kas Aktin

AUA : Amerika Üroloji Derneği

CCH : Kollajenaz klostridium histolitikum

DM : Diyabetes Mellitus

EAU : Avrupa Üroloji Derneği

ECM : Ekstraselüler matriks

ED : Erektil disfonksiyon

ESWT : Ekstrakoporeal Şok Dalga Tedavisi

Li-ESWT : Düşük yoğunluklu Ekstrakoporeal Şok Dalga Tedavisi

FDA: : Gıda ve İlaç Dairesi

FGF : Fibroblast Growth Factor

GDF : Growth Derivating Factors

HT : Hipertansiyon

IL : İnterlökin

IIEF : International Index of Erectile Function

IGF: Insulin-like Growth Factor

IMPRESS : Peyronie Hastalığında Maksimum Etkinlik ve Güvenlik Çalışmaları

iNOS : İndüklenebilir Nitrik Oksit Sentetaz

lrhSOD : Lipozomal Rekombinant İnsan Süperoksit Dismutaz

MMP : Matriks Metalloproteinaz

NO : Nitrik Oksit

PAI: Plazminojen Aktivatör İnhibitörü

PDE5 : Fosfodiesteraz Tip 5

PDGF : Trombosit Kaynaklı Büyüme Faktörü

PDQ : Peyronie's Disease Questionnaire

PH : Peyronie Hastalığı

ROS : Reaktif Oksijen Türleri

RP: Radikal Prostatektomi

SPSS : Statistical Package for Social Sciences

TA : Tunika Albuginea

TGF-β : Transforming Growth Factor Beta

TNF : Tumour Necrosis Factor

TIMP : Tissue Inhitors of Metalloproteinases

YH: Yandaş Hastalık

ÖZET

Amaç: Çalışmamızda penil plak mevcut olan Peyronie hastalarında Fokus ve Non Fokus vücut dışı şok dalga (ESWT) tedavilerinin etkinliklerini işlem öncesi ve sonrası ağrı mevcudiyeti ve plak boyunu baz alarak karşılaştırmayı hedefledik.

Materyal-Metod: 2018-2024 tarihleri arasında Bursa Uludağ Üniversitesine Peyronie Hastalığı nedenli başvuran ve ESWT uygulanan, eş zamanlı olarak fosfodiesteraz 5 inhibitörü - tadalafil 5 mg tedavisi verilmiş olan 60 hastanın verileri retrospektif olarak değerlendirildi. Hastaların yaşı, işlem öncesi ve sonrası plak boyutu ve ağrı düzeyi, eşlik eden komorbit hastalıklar, erektil disfonksiyon mevcut ise International Index of Erectile Function (IIEF) skorları, penis eğriliğinin yönü verileri hasta bilgileri taranarak toplandı.

Bulgular: Her 2 grupun demografik özellikleri benzerdir. Hastalara haftada 3 seans olmak üzere 2 hafta ESWT tedavisi uygulandı. Fokus ve Non Fokus grubundaki penil plak nedenli ağrısı olan 41 hastanın tedavi sonrası ağrı şikayeti tümüyle geçti.

Hem Fokus ESWT hem de Non Fokus ESWT uygulanan hasta grubunda tedavi öncesine göre plak boyutunda azalma gözlenmiştir (her ikisinde $p<0,001$).

Fokus ve Non Fokus grupları arasında tedavi sonrasında tedavi öncesine göre hesaplanan plak boyutundaki azalma miktarına göre anlamlı farklılık yoktu ($p=0,466$ ve $p=0,333$).

Sonuç: Peyronie hastalığında Non Fokus ve Fokus ESWT etkinlikleri birbirine oldukça yakın olan güvenle kullanılabilen non-invaviz yöntemlerdir. Her iki tedavi seçeneğinin etki düzeylerini karşılaştırmak için daha fazla sayıda hasta ile yapılan çalışmalara ihtiyaç vardır.

Anahtar Kelimeler: Non Fokus ESWT, Fokus ESWT, Peyronie hastalığı, penil plak, vücut dışı şok dalga tedavisi

SUMMARY

Comparison of the Effectiveness of Non Focused and Focused Extracorporeal Shock Wave Therapy (ESWT) in Peyronie's Disease

Objective: In our study, we aimed to compare the effectiveness of Focused and Non Focused extracorporeal shock wave therapy (ESWT) in Peyronie's disease patients with penile plaques by evaluating plaque size and the presence of pain before and after treatment.

Materials and Methods: The retrospective data of 60 patients who applied to Bursa Uludağ University between 2018-2024 for Peyronie's disease and were treated with ESWT, while also receiving as a phosphodiesterase 5 inhibitor - tadalafil 5 mg, were evaluated.data on patients' age, plaque size and pain level before and after the procedure, accompanying comorbidities, International Index of Erectile Function (IIEF) scores if erectile dysfunction was present and the direction of penile curvature were collected by scanning patient information.

Results: The demographic characteristics of both groups were similar. Patients received ESWT therapy for two weeks and three times a week for therapy. The pain complaints of 41 patients with penile plaque-related pain in both the Focused and Non Focused groups completely resolved after treatment.

A reduction in plaque size was observed in both Focused ESWT and Non Focused ESWT patient groups compared to pre-treatment plaque size values (both $p<0.001$).

There was no significant difference between Focused ESWT and Non Focused ESWT in terms of the amount of reduction in plaque size measured before and after treatment ($p=0.466$, $p=0.333$).

Conclusion: Non Focused and Focused ESWT are non-invasive methods that are both highly effective and safe to use for Peyronie's disease. More studies with larger patient groups are needed to compare the efficacy levels of both treatment options.

Keywords: Non Focused ESWT, Focused ESWT, Peyronie's disease, penile plaque, extracorporeal shock wave therapy

TABLOLAR

Tablo-1: Fokus ve Non Fokus ESWT'de yaşa göre dağılım.
Tablo-2: Hastalarda plak lokalizasyonu.
Tablo-3: Fokus ESWT'de plak boyutuna göre değerlendirme.
Tablo-4: Non Fokus ESWT'de plak boyutuna göre değerlendirme.
Tablo-5: Fokus ve Non Fokus ESWT Tedavilerinin plak boyutua göre karşılaştırması.
Tablo-6: Yandaş hastalık olan ve olmayan hastalarda uygulanan ESWT tedavisinin sonuçları (Fokus ve Non Fokus ayırımı yapılmadan).
Tablo-7: Fokus ESWT'de yandaş hastalık olan ve olmayan hasta gruplarında tedavi sonuçları.
Tablo-8: Non Fokus ESWT'de yandaş hastalık olan ve olmayan hasta gruplarında tedavi sonuçları.
Tablo-9: 0-1 cm boyutunda plaklarda Fokus ve Non Fokus ESWT sonuçlarının plak boyutuna göre karşılaştırılması.
Tablo-10: 1-2 cm boyutunda plaklarda Fokus ve Non Fokus ESWT sonuçlarının plak boyutuna göre karşılaştırılması.
Tablo-11: Peyronie ilişkili erektil disfonksiyon hastalığında Fokus ESWT tedavisinin sonuçları.

ŞEKİLLER

Şekil-1: Non Fokus ve Fokus ESWT etki mekanizmalarının karşılaştırılması.
Şekil-2: Penisin arteriyel anatomisi.
Şekil-3: Penisin damarları.
Şekil-4: Deglove edilmeksizin (insizyonla) uygulanan yöntem (Prof.Dr.Hakan Kılıçarslan'ın fotoğraf arşivinden).
Şekil-5: Deglove edilmeksizin (insizyonla) uygulanan yöntemde operasyon öncesi ve sonrası bir vakanın penil deviasyon görüntüsü (Prof.Dr.Hakan Kılıçarslan'ın fotoğraf arşivinden).
Şekil-6: Ventral eğriliklerde sütür yerleşimi.

GİRİŞ

Peyronie Hastalığı (PH), peniste ağrı, eğrilik ve bunlara bağlı olarak cinsel fonksiyonun etkilenmesi ile karakterize tunika albuginea'nın (TA) anormal fibrozisi şeklinde tanımlanmaktadır. PH, ilk defa 1743 senesinde Francois Gigot de la Peyronie tarafından belirlenmiştir. Fransa kralı XV. Louis'in hekimi olan Peyronie, yayınında üç hastasında bu durumu belirlemiş, bulgu olarak penis yüzeyinde fibrotik kalınlık artışı ve aynı tarafa eğilme şeklinde bahsetmiştir (1). PH, akut ve kronik olmak üzere iki aşamadan oluşur. Akut aşamada peniste ağrı, fibrotik plakların oluşumu ve ereksiyon sorunlarının başlaması veya ilerlemesi görülürken, kronik aşamada ağrı ortadan kaybolur. Ancak akut dönemde meydana gelen fibrotik plaklar ve erektil disfonksiyon (ED) gibi sorunlar kalıcı hale gelir. Akut evrede cerrahi müdahaleye genellikle başvurulmaz, ancak modern üroloji uygulamalarında PH'nin penis deformasyonunu düzeltmek ve kalıcı hasarları ortadan kaldırmak yalnızca cerrahi yöntemlerle mümkündür. Bunun yanı sıra, bazı cerrahi dışı tedavi yaklaşımları hastalığın akut fazında ilerlemesini yavaşlatabilir ve deformasyonun ortaya çıkmasını engelleyebilir. Modern otopsi incelemeleri, hastalığın bildirilen oranlardan çok daha yaygın olduğunu ortaya koymaktadır. Bu sebeple, PH'la ilgili yapılan epidemiyolojik araştırmalarda hastalığın yaygınlık oranının %0,39 ile %20,3 arasında geniş bir yelpazede değiştiği gözlemlenmiştir (2, 3). Bir araştırmada, 11.240 erkekten sadece %0,5'inin PH tanısı aldığı görülürken, katılımcıların %13'ünde peniste skar dokusu ve ereksiyon sırasında eğrilik gözlemlenmiştir. Bu durum, PH'nin düşündüğümüzden daha yaygın olabileceğini işaret etmektedir. Ayrıca, bu bulgular tedavi edilebilecek hastaların, durum hakkında bilgi eksikliği nedeniyle tedaviye ulaşamadığını da ortaya koymaktadır (4). PH'nin nedenleri günümüzde henüz tam olarak çözülememiştir. Genellikle 50 yaşından sonra başlayabileceği gözlemlense de, genç yaşlarda da görülebilmektedir. Penisteki plakların ve deformitelerin genellikle belirli bir travmaya bağlı olarak ortaya çıktığı düşünülmektedir. Sıklıkla, diabetes mellitus gibi kronik hastalıkların bu hastalığın gelişmesine zemin hazırladığı çeşitli araştırmalarla

gösterilmiştir (5,6). PH, penisin bağ dokusu olan tunika albuginea'nın bir bozukluğudur ve bu dokuda sertleşmiş plakların oluşumuna yol açar. Plakların ve deformitelerin geliştiği süreç 'akut faz' olarak bilinir. Bu dönem genellikle yaklaşık 12 ay sürer ve bu süre zarfında bazı hastalarda ağrı, peniste eğrilik ve kum saati şeklindeki deformasyonlar ortaya çıkabilir (7). PH'nin moleküler düzeyde nasıl geliştiği henüz tam olarak çözülememiştir. Ancak, Tümör Nekroz Faktörü (TNF), Transforming Growth Faktörü (TGF-β) ve reaktif oksijen türleri (ROS) gibi bazı iltihap belirteçlerinin bu süreçte rol oynadığı bilinmektedir (8). Günümüzde PH'nin tedavi yaklaşımları iki ana kategoriye ayrılmaktadır: medikal tedavi ve cerrahi tedavi. Medikal tedavi sadece hastalığın akut aşamasında uygulanabilir (9) ve bu aşama geçtikten sonra etkili değildir. Kronik aşamada ise cerrahi müdahale düşünülmelidir. Akut aşamada cerrahi tedavi tercih edilmemelidir. Mevcut medikal tedavi seçenekleri arasında birçok farklı ajan bulunmasına rağmen, bunların tümü için yüzde yüz etkinliği kanıtlanmış bir molekül mevcut değildir.

Ekstrakorporeal Şok Dalga Terapisi (ESWT), düşük yoğunluklu şok dalgalarının özel bir aplikatör başlıkla vücutta hedeflenen bölgeye uygulanmasını esas alan non-invaziv bir tedavi yöntemidir. Yapılan araştırmalar, ESWT'nin ağrıyı azaltma ve inflamasyonu hafifletme etkilerinin yanı sıra uzun vadeli doku yenilenmesini destekleyici etkiler sunduğunu göstermiştir (11). ESWT'de, her bir şok dalgasının mm^2 başına sağladığı enerji miktarı enerji yoğunluğu olarak tanımlanır ve birimi mj/mm^2'dir. Enerji yoğunlukları, düşük, orta ve yüksek seviyelerde sınıflandırılır. Düşük enerji yoğunluğu, 0,10 mj/mm^2'nin altında kalan dozları belirtirken, orta enerji yoğunluğu 0,10 ile 0,20 mj/mm^2 arasındadır. Yüksek enerji yoğunluğu ise 0,20 mj/mm^2 ve üzerindeki dozları kapsar. Bu sınıflamalar konusunda literatürde kesin bir standart bulunmamaktadır (13). Düşük ve orta enerji yoğunlukları, genellikle hafif rahatsızlık hissi yaratarak daha kolay tolere edilebilir.

Klinik uygulamada iki tür ESWT bulunur: odaklanmış şok dalgası (Fokus ESWT) ve odaklanmamış-radyal şok dalgası (Non Fokus ESWT). Non Fokus şok dalgası, Fokus şok dalgasına kıyasla daha geniş bir alana yayılan basınç uygular, daha düşük bir yayılma hızına sahiptir ve daha uzun bir

yükselme süresine sahiptir. Fokus şok dalgası ise daha derin dokularda yüksek enerji seviyesine ulaşabilirken, Non Fokus şok dalgaları daha yüzeysel etkiler gösterir (Şekil 1) (16).

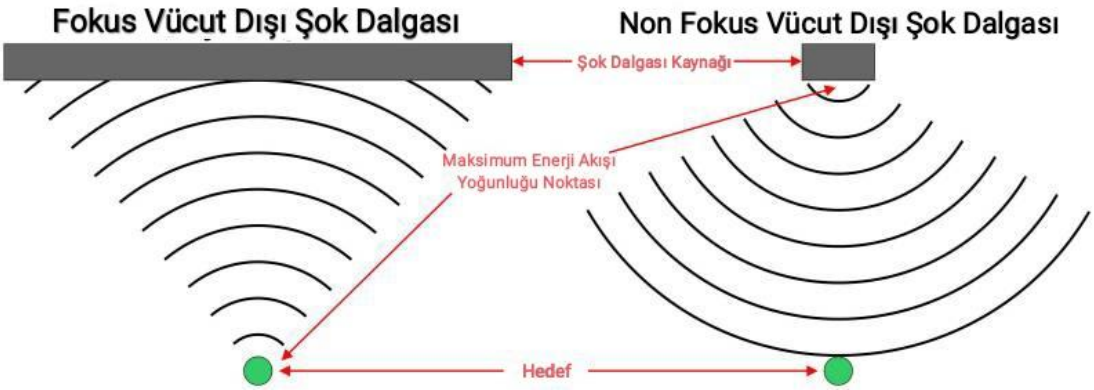

Şekil-1: Non Fokus ve Fokus ESWT etki mekanizmalarının karşılaştırılması (17).

ESWT, nitrik oksit üretimini artırarak damar genişlemesine yol açar. Bu süreç mikrosirkülasyonu teşvik eder ve anjiyogenezi destekler. Ayrıca, metabolizmanın hızlanması ve büyüme faktörlerinin salınımıyla anti-inflamatuar bir etki sağlar. Seratonerjik yolların uyarılması, ağrı yönetiminde etkili olan inhibitör yolların etkinliğini artırır ve bu şekilde hiperstimülasyon analjezisi sağlandığı düşünülmektedir (14).

Son yıllarda, bu yöntem "rejeneratif tıp" alanında daha geniş bir kullanım alanı bulmuştur. Özellikle düşük yoğunluklu ESWT'nin (Li-ESWT) etkinliği ve güvenliği konusundaki artan veriler, bu tekniğin androlojik uygulamalarında daha fazla tercih edilmesine yol açmıştır (18). PH olan bireylerde ESWT'nin penis ağrısını hafifletici etkisi olduğu gözlemlenmiştir. Bununla birlikte, penis eğriliği ve plak boyutunu iyileştirme konusunda elde edilen bulgular sınırlı ve tartışmalıdır (15). Ayrıca, bazı PH hastalarında şok dalgalarının ereksiyon fonksiyonunu iyileştirme potansiyeline sahip olduğu da bildirilmiştir (19). ESWT, androlojik tedavilerde genellikle iyi tolere edilmekte, nadiren hafif ve geçici yan etkiler ortaya çıkmakta ve testis fonksiyonlarında bozulmaya neden olmamaktadır (20). Avrupa Üroloji Derneği (EAU) tarafından yayınlanan güncel kılavuzlar, ESWT'nin PH'nin akut dönemindeki hastalarda

penis ağrısını hafifletmek için kullanılabileceğini önermektedir. Ancak, bu tedavi için standart protokoller ve en uygun parametre ayarları henüz netleştirilmediğinden, bu konuda özel tavsiyeler verilmemektedir (10). Bu çalışmada Non Fokus ESWT ve Fokus ESWT yöntemleri ile tedavi edilmiş PH hastalarını retrospektif olarak tarayarak, her iki yöntemin PH'deki etkinliklerini karşılaştırmayı amaçladık.

GENEL BİLGİLER

I. Penis Anatomisi

Penis, bir üretra, iki korpus kavernosum ve bir korpus spongiosumdan oluşur. Penisin dışından iç kısmına doğru bulunan katmanlar sırasıyla deri, Dartos fasyası, Buck fasyası ve TA şeklinde düzenlenir. Penis derisi, elastik ve kıl kökünde salgı bezi bulundurmayan bir dokudur; ancak sadece glans ile sünnet derisi arasında smegma üreten sekretuar bezleri bulunur. Deri, glans tabanından başlayarak glans penisi sararak prepisyumu oluşturur. Penis cildinin vaskularizasyonu, eksternal pudental arterden dallanan yüzeyel penil arter (ventrolateral ve dorsolateral dalları) ile safen vene boşalan yüzeyel penil ven (ventrolateral ve dorsolateral dalları) şeklindedir. Bu vasküler yapılar, Dartos katmanında uzunlamasına uzanarak birçok anastomoz oluşturur. Penis derisi, hareketli yapısı sayesinde vasküler pedikül üzerinde rahatça hareket edebilme imkanı sunar ve bu özellik, üretra operasyonlarında flep şeklinde kullanılmasını sağlar. Glans penis derisi, diğer kısımlardan farklı olarak alt katmandaki tunikaya sıkı bağlarla bağlandığından hareket etmez. Buck fasyası, dorsalde her iki korpus kavernosumu ve ventralde korpus spongiosumu çevreler. Buck fasyasının proksimal lifleri, rektus kası kılıfının lifleriyle birleşerek fundiform ligament oluşturur; distal lifleri ise pubisten gelen liflerle birleşerek suspansor ligamentini meydana getirir. Penis distalinde, koronada glans penisin tabanına bağlanan Buck fasyası, travma sonucu meydana gelen korpus kavernosum yırtıklarında hematomu penis şaftında sınırlı bir bölgede tutar (21).Tunika albuginea, esas olarak kollajen liflerden meydana gelen, penise elastikiyet, güç, sertlik ve dayanıklılık kazandıran bir bağ dokusudur. Bu yapı, iç kısmında sirküler lifler, dış kısmında ise longitudinal lifler içeren iki katmandan oluşur ve hem kollajen hem de elastin lifleri barındırır (22, 23). Tunika Albuginea içerisindeki kollajen ve elastin lifleri düzensiz bir şekilde dağılmış durumdadır (24). Düzensiz dağılmış kollajen ve elastin lifleri, bu kılıfın güçlü ve esnek yapısını destekler. İç tabaka, daha ince ve dairesel düzenlenmiş kollajen liflerinden oluşur. Bu lifler, kavernozal cisimleri

çevreleyerek her iki kavernozal cisim arasında kalınlaşıp birleşir ve median septumu meydana getirir. Dış tabaka ise daha kalın ve uzunlamasına yerleşmiş kollajen lifleri içerir. Dış tabakadaki kollajen lifler, glans penis ile proksimal krus arasında uzanarak saat 5 ve 7 hizaları dışında inferior pubik ramusa yapışır. Bu durum, tabakanın tam bir örtü oluşturmasını engeller. TA'nın dayanıklılığı ve kalınlığı, bulunduğu yere bağlı olarak değişiklik gösterir. Dorsal ve lateral bölgelerde iki tabakalı yapı daha belirginken, ventral bölgede longitudinal liflerin azalması nedeniyle tek tabakalı bir yapıya dönüşür. Saat 5 ve 7 hizasındaki ventral bölge, TA'nın en zayıf alanını oluşturur. Ventral bölgede bulunan korpus spongiosum, korpus kavernozuma benzer bir histolojik yapıdadır, ancak bu erektil doku ereksiyon sırasında destek sağlamaz. Korpus spongiosumdaki basınçlar, korpus kavernozumdaki basıncın yalnızca yarısı veya üçte biri kadar olup, bu düşük basınç düzeyi ejakülasyon sırasında üretral obstrüksiyonun gelişmesini engeller (25). Tunika albuginea'nın bir diğer önemli bileşeni elastik lifler, kollajen liflerin üstünde düzensiz bir kafes yapısı oluşturur. Bu elastik lifler, ışık mikroskobunda tipik bir dalgalı görünüm sergiler. Elastik lifler, uzunluklarının %150'sine kadar uzanabilme kapasiteleriyle tunika albuginea'nın esneklik ve uyum yeteneğini sağlar (26). Elastin liflerin miktarındaki azalma veya yapısındaki bozulma, sirküler ve longitudinal tabakalarda yapısal bozukluklara yol açarak ereksiyon sırasında peniste deformitelere ve erektil disfonksiyona neden olabilir. Ayrıca, TA'nın hasarı, bölgesel deformasyonlara yol açabilir ve subtunikal venüllerden kaçaklara sebep olabilir (27). Korpus kavernosumlar, proksimalde iskiopubik ramusun altında ayrı konumlanır ve penil hilum seviyesinde birleşerek penil şaftı oluşturur. Bu yapılar, bir septumla birbirinden ayrılır. Septumun distal bölgesindeki gevşek yapının etkisiyle, her iki korpus kavernosum içindeki vasküler yapılar sürekli olarak birbirleriyle temas halindedir. Korpus kavernosum, TA'dan çıkan sütun benzeri liflerden, kavernozal fibröz ağdan ve periarterial ve perinöral fibröz kılıflardan oluşan destek iskeletine sahiptir (28).

Penisin arteriyel sistemi, yüzeysel ve derin damarlar olarak ikiye bölünür. Eksternal pudental arter, penis derisini beslemek için dorsolateral ve ventrolateral penil arterler olarak iki dala ayrılır. İnternal pudental arter,

hipogastrik arterden türeyerek penisin ana arterini oluşturur. Nadiren obturator arter veya diğer pelvik arterlerden çıkan aksesuar pudental arterler de penisi besleyebilir. İnternal pudental arter, sakrospinal ligamentin altından geçtikten sonra iki dala ayrılır: perineal ve penil dallar. Penil arter, Alcock kanalından geçtikten sonra perineal membranın üzerinde bulboüretral arter, kavernozal arter ve dorsal arter olmak üzere 3 dala ayrılır (Şekil 2) (29).

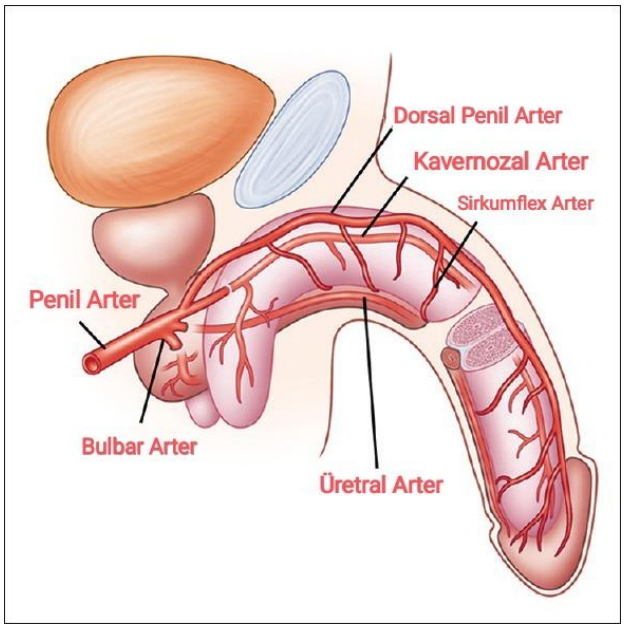

Şekil-2: Penisin arteriyel anatomisi (32)

Bulboüretral arterler, perineal membranı geçip korpus spongiozuma arka-lateral kenarından girer ve bu yapı ile birlikte üretra ve glansı besler. Kavernozal arterler ise, 2 krurun birleşim bölgesinden korpus kavernozuma doğru ilerler. Proksimalde korpus kavernozumun iç kısmına uzanırken, distal bölgede helisin arterlere dönüşerek trabekülaları besler. Dorsal penil arter, pubis ve penisin krusları arasından geçerek Buck fasyası içinde iki dala ayrılır. Bu dallar, peniste saat 11 ve 1 pozisyonları boyunca dorsal sinirlerin iç kısmında yayılır ve sirkumfleks arterleri oluşturarak penisin yüzeyel bölgelerini ve korpus kavernozumu besler. Nadir durumlarda, dorsal penil arter, penil şaft boyunca kavernozal dokuları çoklu dallarla besleyebilir (30). Hinman'ın tanımladığı penis venöz drenajı, yüzeysel, orta ve derin olmak üzere üç aşamada gerçekleşir. Buck fasyasının hemen üstünde bulunan yüzeysel

venöz sistem, genellikle penis derisinin venöz drenajını sağlar ve aynı zamanda derin dorsal venle bağlantı kurar. Yüzeysel venöz sistem, safen vene açılırken, derin dorsal ve sirkumfleks venler orta venöz sistemi meydana getirir. Kavernozal trabeküller, korpus kavernozumun dış yüzeyinden ve TA'nın hemen altından bağlantılar aracılığıyla subtunikal venüllere boşalır. Bu venüller, TA'yı enine şekilde geçen ve dış yüzeydeki sirkümfleks venlere yönelen emisser venleri oluşturur (Şekil 3).

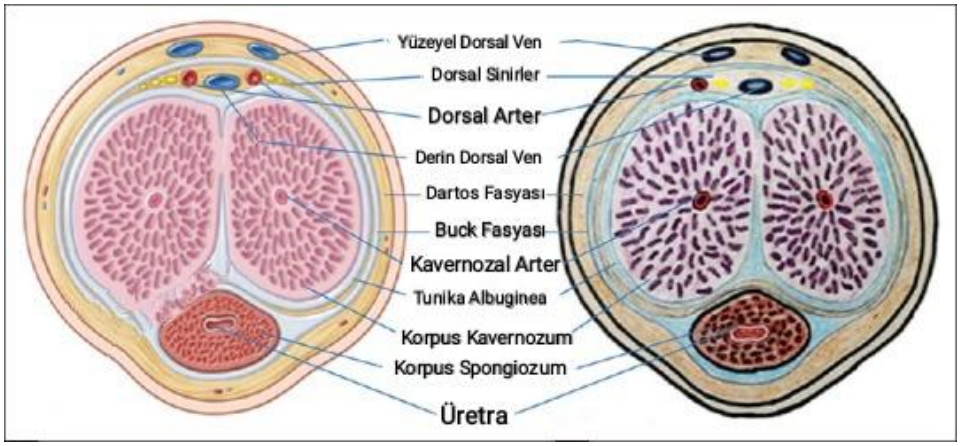

Şekil 3: Penisin damarları (32)

Sirkümfleks venler, penis şaftında Buck fasyası altında, penil dorsal arterin yanından ilerleyerek derin dorsal venle birleşir. İnfrapubik bölgede, derin dorsal ven genellikle pelvik preprostatik venöz pleksusa ya da nadiren internal pudendal vene boşalan tek bir dal olarak bulunur. Derin penil drenaj sistemi, kavernöz dokunun daha iç kısımlarını boşaltan kavernozal, bulbar ve krural venlerden oluşur. Kavernozal venler, derin infrapubik bölgede doğrudan pelvik pleksusa veya derin dorsal vene akan, infrapubik kavernöz dokudan türeyen emisser venler tarafından sağlanır. Krural venler ise genellikle internal pudendal ven veya pelvik pleksusa açılan, kavernoz doku kruslarının anterolateral ve posterolateral taraflarından kaynaklanan emisser venlerle oluşur (31).

Penisin sinirsel kontrolü, hem otonom hem de somatik sinir sistemi aracılığıyla sağlanır. Pudendal sinir, S2-4 spinal sinir köklerinden çıkan somatosensoriyal liflerle oluşur ve peniste üç ana dala ayrılır: dorsal sinir,

perineal sinir ve inferior rektal sinir. Penisin dorsal siniri, penisin üst yüzeyini ve glansı duysal olarak uyarır, böylece penisin hassasiyetini sağlar. Perineal sinir, penisin alt yüzeyini ve glansı sinirsel olarak etkilerken, ilioinguinal sinir ise penis kökünün derisini sinirsel olarak uyarır. Pudendal sinir, hem somatik hem de otonom lifler içerir. Otonom lifler, iskiokavernozal ve bulbospongioz kaslarının sinirsel kontrolünü sağlar. Otonom lifler, sempatik ve parasempatik olmakla iki gruba ayrılır. Sempatik lifler, L1-2 seviyelerinden çıkar ve retroperitoneal bölgede ilerleyerek aort bifurkasyonunun çevresinde yoğunlaşarak superior hipogastrik pleksusu oluşturur. Bu pleksus, sağ ve sol şeklinde 2 dala ayrılır ve pelvise doğru devam ederek rektum kenarında inferior hipogastrik pleksusu oluşturur. S2-4 seviyelerinden çıkan sempatik ve parasempatik sinir lifleri, pelvik pleksusa dallar sunar. Pelvik pleksusun devamı olarak kabul edilen prostatik pleksustan çıkan lifler, kavernozal sinir adını alır. Üretra ve rektum arasında ilerleyen kavernozal sinir, ürogenital diyaframı üretral sfinkterden 4-7 mm mesafeden geçerken, penisin dorsal siniri ile bağlantılar kurar. Bu bağlantılardan sonra sinir, korpus kavernosumların dorsomedial yüzeyine doğru ilerler ve kavernoz dokunun içine nüfuz eder (31).

II. Epidemiyoloji

PH’nin görülme sıklığı, incelenen topluluğa göre önemli ölçüde farklılık göstermektedir ve en son araştırmalar bu oranı %3 ile %9 arasında değiştiğini öngörüyor. Bazı çalışmalar ise bu oranın %20 gibi yüksek bir düzeyde seyr ettiğini göstermektedir (2,3). PH'nin en yaygın başlangıç yaşı, genellikle 50'li yaşların başları olarak kabul edilmektedir (33). İlk başta kuzey Avrupa kökenli beyaz erkeklerin hastalığı olarak düşünülmesine rağmen, günümüzde her etnik kökenden erkekte PH gelişebileceği anlaşılmıştır. PH konusunda uzman doktorların varlığı veya yokluğu, doktorların PH hakkındaki bilgi seviyelerinin farklılığı, erkeklerin cinsel işlevlerindeki değişiklikleri bir sağlık kuruluşuna bildirme alışkanlıklarının azlığı ya da fazlalığı ve cinsel işlevdeki kültürel farklılıklar nedeniyle, toplumlar arasında hastalığın tanınması ve bildirilmesinde farklılıklar gözlemlenmektedir (34,35). Bir araştırmada, sağlıklı

kişilerde PH görülme oranı %0,6 olarak bulunmuş ve bu oranın bildirilen diğer insidanslara kıyasla oldukça az olduğu kabul edilmiştir (36). 16.000 rastgele seçilmiş erkekle yapılan web tabanlı bir anket çalışmasında, ankete katılanların yalnızca %0,5 ile %0,7'sinin PH tanısın olduğu ya da tedavi gördüğü, buna rağmen %13'ünün penil deformasyonu ya da hissedilebilir plak benzeri PH belirtilerine sahip olduğu tespit edilmiştir (37). Yapılan başka bir araştırmada da benzer sonuçlar elde edilmiş; PH tanısı konan kişilerin oranı %0,7 olarak bulunurken, katılımcıların %11'inde doktordan tanı almamış olsalar bile PH ile ilişkili semptomlar olduğu tespit edilmiştir (33). Bu iki popülasyon temelli çalışmada da PH ile ilişkili semptomların yaygınlığı, hastalığın insidansından daha yüksek bulunmuş olmasına rağmen, sadece az sayıda erkeğin tıbbi tanı aldığı gözlemlenmiştir. Hastaların PH belirtilerini ciddi bir sorun olarak görmemesi ve/veya bu belirtileri bir doktorla paylaşmaktan utanmaları, tanı almalarını zorlaştırmaktadır. PH'nin prevalansı, diyabet ve böbrek taşı gibi toplumda yaygın hastalıklardan daha yüksek olmasa da, yaygınlığı artmaktadır. Hastaların tıbbi yardım arama eğiliminin artması, internet üzerinden bilgi arayan kişilerin farkındalığının yükselmesi, erektil disfonksiyon için kullanılan farmakolojik tedavilerin (örneğin fosfodiesteraz inhibitörleri, intrakavernosal enjeksiyonlar) yaygınlaşması ile PH insidansının artabileceği düşünülmektedir (39). ED tedavisi için kullanılan fosfodiesteraz tip 5 (PDE5) inhibitörlerinin PH patogenezinde bir rolünün olması ya da mevcut kurvatür düzeyini artırdığına dair hiçbir kanıt yoktur. İn vitro ve hayvan modelleri araştırmalarında PDE5 inhibitörlerinin yükselen nitrik oksit (NO) seviyeleri ile antifibrotik etkiler gösterdiği ve bu hastalık açısından yararlı olabileceği düşünülmektedir (40-42). Ayrıca, ED tedavisinde kullanılan intrakavernozal enjeksiyon tedavisi ve vakum cihazları da PH nedeni olarak belirtilmiş olup (43,44), bu tedaviler cinsel ilişki sırasında yeterli sertliği sağlamaya yardımcı oldukları için rijid penisin PH sürecini aktive edebilecek travmalara neden olma olasılığını artırabilir. Bu durum, önceden de belirtildiği gibi, ED tedavileri sayesinde fark edilemeyen PH'nin tanınmasını sağlayabilir.

III. Peyronie Hastalığı ile Bağlantılı Durumlar

III.1. Yaş

PH sıklığına göre en çok beşinci dekatta teşhis edilmektedir. Bu hastalığın görülme sıklığı, 30-49 yaş aralığında kademeli artış gösterirken, 50 yaş ve üzerinde bu oran dramatik bir şekilde yükselmektedir (38). Prostat kanseri taraması yapılan ve ortalama yaşı 60 olan bir popülasyonda gerçekleştirilen bir çalışmada, PH prevalansının %8,9 oranında arttığı saptanmıştır (45). Ancak, PH yalnızca ileri yaşlarda değil, genç erkeklerde de ortaya çıkabilmektedir; 40 yaş altındaki erkeklerde hastalık genellikle akut evrede kendini gösterir ve bu durumda hızlı başlangıçlı penil deformite ile ağrılı ereksiyonlar yaşanabilir (46). Araştırmalar, PH'li erkeklerin yaklaşık %10'unun 40 yaşından küçük olduğunu göstermektedir (47). Medyan yaş 31 olan ve 10 senelik bir izlem sonucunda PH tanısı almış 132 kişi üzerinde yürütülen araştırmada, hastaların %16'sının geçmişte bir travma yaşadığı, %37'sinde takip sürecinde ED geliştiği, %94'ünün yüksek düzeyde stres yaşadığı ve %34'ünün anksiyete veya duygudurum bozukluğu nedeniyle tedavi almış olduğu belirlenmiştir (48). PH'nin yaşla birlikte artan sıklığı, yaşla birlikte artan hipertansiyon (HT), hiperlipidemi, Diyabetes Mellitus (DM) ve testesteron düzeyinin azalması gibi komorbiditelerle de ilişkilendirilmektedir. Bu durumlar, erektil fonksiyonun zayıflamasına ve dolayısıyla PH gelişimine zemin hazırlayabilir. Ayrıca, yaşlanma sürecinde dokuların elastikiyetini kaybetmesi ve bu komorbid durumların varlığı, penisin travmalara karşı daha hassas hale gelmesine neden olabilir. Bu hipotez, yaşlı erkeklerde PH'nin daha yaygın olmasının olası sebeplerinden biri olarak öne sürülmektedir.

III.2. Diyabet Hastalığı

Son yıllarda yapılan araştırmalar, DM ve PH birlikteliğinin giderek daha sık karşılaşılan bir durum olduğunu göstermektedir. PH'li erkeklerde DM'nin görülme oranının genel nüfusa kıyasla oldukça yüksek olduğu ve bu oranın %33,2'ye kadar çıkabildiği rapor edilmiştir (43,49). Bunun yanı sıra, DM hastalarında da PH prevalansının genel popülasyona göre belirgin şekilde arttığı ve taranan popülasyona bağlı olarak bu oranın %8,1 ile %20,3 arasında

değiştiği belirlenmiştir (50,51). Bu farklılıklar, incelenen popülasyonun özellikleri, etnik köken farklılıkları, kullanılan referans değerler gibi faktörlere bağlanabileceği gibi, hekimlerin bu konudaki deneyim düzeylerindeki çeşitlilikten de kaynaklanabilir. DM ve yetersiz kan şekeri kontrolünün uzun vadede PH sürecini hızlandırarak deformasyon ve kurvatür oluşumunu tetiklediği, bunun da hastanın erekte kalma süresini azaltarak PH'nin şiddetini daha da artırdığı belirlenmiştir (50,52). Yapılan bir çalışma, altta yatan DM kontrol altına alındıkca plak boyutunda küçülme, aynı zamanda ağrıda azalma görülebileceğini öne sürmüştür (53). PH ve DM arasındaki bu net ilişkiyi açıklamaya yönelik bir iddia da, DM hastası kişilerin ED gelişme riskinin daha fazla olmasıdır. Bu durum, istenilen düzeyde sertleşmeyen penisin ileri geri hareket etmesi sonucunda, dokularda yorgunluk tipi hasara yol açabileceğini ve bu hasarın skar dokusu oluşumunu tetikleyerek cinsel ilişki sırasında yaralanma riskini artırabileceğini ileri sürmektedir (54). Ayrıca, başka bir teoriye göre, diyabetes mellitusa bağlı olarak artan kollajen çapraz bağlanması, yara iyileşme sürecinde normal dokusal yeniden şekillenmeye olan eğilimi azaltarak, dokuların esneklik ve uyum kapasitesini düşürmekte, bu da PH'nin gelişimine katkıda bulunmaktadır (55).

III.3. Erektil Disfonksiyon

ED, PH olan hastalarda daha sık tespit edilmektedir (56). Yapılan çalışmalarda, PH'li hastalarda ED görülme sıklığının %37 ile %58 civarında değiştiği belirlenmiştir (57). PH ve ED'li hastalarla gerçekleştirilen bir araştırmada, hastaların %36'sında penil arteriyel yetmezlik, %59'unda ise ED'nin veno-oklüzif hastalıktan kaynaklandığı tespit edilmiştir (57,58). Ayrıca, yandaş hastalık (YH) görülme sıklığının PH'li ve ED'li kişilerde, PH'li ancak ED'siz olanlara göre daha fazla olması; HT, sigara kullanımı, kolesterol yüksekliği, DM ve lipit yüksekliğinin PH'nin patogenezinde ED ile daha yakından ilişkili olduğunu göstermiştir (59).

III.4. Psikolojik Sonuçlar

PH, yalnızca fiziki deformasyonlarla sınırlı kalmayıp, aynı zamanda ciddi psikolojik sorunlara da yol açan bir rahatsızlıktır. Yapılan araştırmalar, PH’ye sahip erkeklerin çoğunlukla düşük öz saygı, utanma, kendinden nefret

etme, heyecan, cinsel özgüven azalması ve depressif bozukluklar gibi psikolojik sıkıntılar yaşadığını ortaya koymaktadır. Bu psikolojik etkiler, bireylerin sosyal yaşamlarını, iş yerindeki ilişkilerini ve özel hayatlarını olumsuz yönde etkileyebilmektedir (60,61). Özellikle penisteki kısalma ve cinsel ilişki sırasında zorluk yaşama, bu hastalıkla ilişkili olarak ortaya çıkan duygusal stres ve ilişki sorunlarının başlıca nedenleri olarak öne çıkmaktadır (61).

PH olan hastaların %77 ile %94'ünde psikolojik stres tespit edilmiştir (62). Center for Epidemiologic Studies Depression Scale gibi doğrulanmış depresyon ölçüm araçlarından faydalanılarak yürütülen araştırmalarda, PH mevcut olan kişilerin %48'inde orta ya da şiddetli depresyon belirtileri gözlemlenmiştir. Ayrıca, bu depresyon oranlarının genellikle hastalığın süresiyle birlikte arttığı gözlenmiştir (63). PH'nin etkileri yalnızca hastayı değil, aynı zamanda cinsel partnerini de etkileyebilir; bu durum, hastanın çaresizlik hislerini artırarak cinsel ilişki sırasında yakınlık kaybına ve üzüntüye yol açabilir (60).

Gerçekleştirilen bir çalışmada, 52 PH hastası ile yapılan odak grup görüşmelerinde, hastaların endişeleri fiziksel görünüm ve benlik imajı, cinsel fonksiyon ve performans, PH ile ilişkili ağrı, sosyal damgalama ve izolasyon olmakla dört ana kategoriye ayrılmıştır. Bu çalışma sonucunda, Peyronie Hastalığı Anketi (Peyronie's Disease Questionnaire - PDQ) olarak adlandırılan bir değerlendirme aracı geliştirilmiştir. PDQ'nin sonuçları, hastaların penil eğrilik şiddetini tahmin etmeleri ile objektif ölçümler arasında farklar olduğunu ortaya koymuştur (60). Bazı hastalarda küçük bir eğrilik bile büyük rahatsızlık ve stres yaratabilmektedir (64). Hastaların %54'ü eğriliklerini olduğundan fazla abartmış olup, tahmin ettikleri eğrilik ile objektif ölçümler arasındaki ortalama farkın 20 derece olduğu tespit edilmiştir (65). “Başarılı” olarak değerlendirilen tedavilerde bile, hastaların tedavi sonrasında görünümden duydukları memnuniyetsizlik, kalıcı psikolojik stres yaratabilir (66). Bu nedenle, hekimlerin bu psikolojik etkileri tanıması, yalnızca hasta ile doktor arasındaki güveni artırmakla kalmaz, hem de depresyon belirtilerinin daha doğru değerlendirilmesi ve gerektiğinde bir seks terapisti, psikolog veya psikiyatristten yardım alınması açısından da kritik öneme sahiptir (67).

III.5. Radikal Prostat Cerrahisi ile İlişkisi

Radikal prostat cerrahisi uygulanan hastalar üzerinde yapılmış araştırmada, 14 aylık takip süresi sonrasında hastaların %15,9'unda PH oluştuğu tespit edilmiştir (68). Aynı araştırmada, operasyon sonrası dönemde erektil fonksiyonun PH gelişiminde belirleyici bir faktör olmadığı, ama beyaz ırka mensup olmanın ve daha erken yaşlarda Radikal Prostatektomi (RP) geçirmenin PH oluşumu açısından risk faktörleri olduğu bildirilmiştir. RP sonrası PH gelişme oranını tespit etmek ve bu operasyonun PH patogenezinde katkısı olup olmadığını netleştirmek için prospektif araştırmalara gerek olduğu belirtilmiştir (68).

Penil fibrozis ve cinsel fonksiyon bozukluğu üzerine RP'nin etkisini araştıran başka bir araştırmada, bu ameliyatı geçiren hastaların %11'inde peniste fibrotik değişimlerin meydana geldiği gözlemlenmiştir. Bu fibrotik değişimlerin %93 oranında penis eğriliğine, %24 oranında "kum saati" deformitesine ve %69 oranında elle hissedilebilen plak oluşumuna yol açtığı belirlenmiştir. Bu bulgular, RP uygulanan erkeklerde, özellikle açık veya robotik yöntemlerle ameliyat edilenlerde, PH gelişme riskinin genel popülasyona göre daha yüksek olduğunu göstermektedir. Ameliyat sonrası PH sıklığındaki artışın kesin nedeni tam olarak bilinmemekle birlikte, potansiyel nedenler arasında operasyon sırasında meydana gelen penis travması, sinir hasarı veya PH'ye yatkın bireylerde anormal yara iyileşmesini tetikleyen lokal sitokin salınımı sayılabilir (69).

III.6. Düşük Hormon Düzeyleri

Düşük testosteron seviyelerinin PH ile bağlantılı olup olmadığı çeşitli araştırmalara konu olmuştur. Literatürde, düşük serbest ve toplam testosteron düzeyi olan hastalarda penil eğrilik şiddetinin daha belirgin olmasını ortaya koyan çalışmalar bulunmaktadır (70). Bununla birlikte, serum androjen seviyeleri ile PH'nin bağlantısız olduğunu belirten araştırmalar da mevcuttur (71).

III.7. Diğer Fibrotik Hastalıklarla İlişkisi

PH'nin Dupuytren kontraktürü ve Ledderhose hastalığı olarak bilinen palmar ve plantar fasya fibrozu ile ilişkili olduğu göz önüne alındığında,

hastalar bu durumlar açısından değerlendirilmeli ve endike olduğunda ilgili uzmanlara yönlendirilmelidir (72,73).

III.8. Penis Anatomisi ve Peyronie Hastalığı

Korpus kavernosum, tunika albuginea tarafından sarılmış ve kanla dolarak sertleşen, penise erektil özellik kazandıran temel yapıdır. Tunika albuginea, elastin lifleri ve içte dairesel, dışta uzunlamasına düzenlenmiş tip-1 kollajen liflerinden ibaret çok katmanlı yapıya sahiptir ve kısmen bir septumla ayrılmıştır (74). Bu septum, iç sirküler tabakaya sıkı bir şekilde tutunur ve tunikanın yapısal olarak tamlığının esas faktörüdür; septumun eksik olduğu bilgisayar simülasyonlarında tam ereksiyon durumunda meydana gelen basıncın tunika albugineanın yırtılmasına neden olabileceği gösterilmiştir (75). Geçiş bölgeleri, mikrovasküler travmalar veya tunikal delaminasyon gibi sorunlara açık olabilir ve bu durumun PH'nin tetikleyicilerinden olduğu ön görülmektedir (76). Plakların %60 ila %70'inin penisin dorsal yüzeyinde bulunduğu ve çoğunlukla septumla ilişkili olduğu bilinmektedir (77). Koitus esnasında peniste oluşan basıncın, iki tabaka arasında ayrılmaya sebep olabileceği ve bu durumun anormal bir yara iyileşme döngüsü başlatarak ilerleyen bir skar oluşturabileceği düşünülüyor.

Tunika albugineanın longitudinal tabakası, korpora karşısında saat 3 ve 9 hizasında en ince haldedir; saat 5 ve 7 pozisyonlarındaysa hiç yoktur (78). Bu özelliğin, penisin dorsal yönde daha rahat bükülmesine katkıda bulunabileceği, bu nedenle birçok PH'li hastalarda dorsal yönde kurvatür görülmesine sebep olduğu öne sürülmektedir (79). Normal tunikal dokuda, her tabaka belirgin şekilde farklıdır ve birleşik tabakalar birbiri üzerinde kayma hareketi gerçekleştirebilir. Tunikanın üç boyutlu yapısı, penise önemli bir esneklik ve sertlik kazandırır. TA, 1,5 ile 3,0 mm arasında çok ince bir yapıdadır ve penise destek sağlar. PH'de bu normal yapı bozulur ve histolojik incelemede kollajen fibrillerinde düzensizlikler ile elastin liflerinde azalmalar görülür, bu da penis deformasyonlarına ve kavernöz genişlemeyle ilişkili deformasyonlara neden olur (79, 80). Genişleme, korporanın çevresindeki bir alanda Peyronie plağının esnek olmayan skarıyla sınırlı olduğunda, bu yöne

kurvatür oluşur ve korporayı daire şeklinde çevreleyen bir plak skarıyla sınırlı olduğundaysa ‘kum saati’ deformitesi oluşur (76, 80).

IV. Peyronie Hastalığının Oluşumunda Yara İyileşmesinin Rolü

PH, genellikle tunika albugineada yara iyileşme süreci ile ibağlantılı bir hastalık şeklinde tanımlanır. Son dönemdeki araştırmalar, yara iyileşmesi mekanizmalarının, fibrozis ve skar oluşumunun PH üzerindeki etkilerini incelemeye yönelmiştir. Normal yara iyileşme süreci, akut, proliferatif ve remodelling olmak üzere üç aşamadan oluşur. Bu aşamalar, PH'nin akut ve kronik evrelerinden farklıdır.

Akut evrede, damar hasarının ardından kan ve özellikle de trombositlerin damardan dokuya geçişi ve pıhtı oluşumu gerçekleşir. İlk gün içinde nötrofiller aktif hale gelir ve yaralı bölgeye göç eder. Kemotaktik ajanlar da bu süreçte harekete geçer. Yaklaşık 4 saat sonra makrofajlar ve 72 saat içinde lenfositler etkinleşir ve yaralı bölgeye yönelir (81). Makrofajlar, ölü veya potansiyel olarak zararlı materyalleri fagosite eder ve bakteriler ve başka yabancı hücreleri serbest oksijen radikalleri aracılığıyla yok eder. Ayrıca, makrofajlar keratinositler, fibroblastlar ve endotelyal hücreleri aktivleştirerek TGF-β, TGF-α, fibroblast büyüme faktörü (FGF) ve kollajenaz benzeri çeşitli kimyasal maddelerin salınımını teşvik eder (81, 82).

Proliferatif evre, ortalama 3 gün sonra başlar ve 14 gün devam eden onarımı kapsar. Bu aşama, TGF-β ve trombosit kaynaklı büyüme faktörü (PDGF) gibi sinyallere cevap olarak fibroblast ve miyofibroblastların göçü ile ve yeni sentezlenmiş hücre dışı matriks bileşenleri, yani tip I ve III kollajen, hyaluronan, fibronektin ve proteoglikanların birikmesiyle karakterize edilir (83). TGF-β, fibroblastların yaranın kasılmasına olanak tanıyan kalın aktin demetlerine sahip miyofibroblastlara dönüşmesini teşvik eder. Aynı zamanda, TGF-β fibroblastları ve miyofibroblastları tip I ve tip III kollajen üretmeleri için uyarmaktadır (84, 85).

En sonda, remodelling aşaması başlar ve bu süreç genellikle 1 ila 2 yıl sürebilir. Bu evrede, akut yaranın remodellingi, kollajen ve diğer ekstrasellüler

matriks (ECM) makromoleküllerinin bozulması ve sentezinin senkron olarak dengelenmesiyle titizlikle yönetilir. Bu prosesdeki olası bir sorun, aşırı skar dokusu oluşumuna ve anormal yara iyileşmesine neden olabilir (83). Matriks metalloproteinazlar (MMP'ler), kollajenazlar da dahil olmak üzere, nötrofiller, makrofajlar ve yaranın fibroblastları tarafından üretilir ve kollajenin parçalanmasını sağlar. Bu bozulma, doku metalloproteinaz inhibitörleri (Tissue Inhibitors of Metalloproteinase - TIMP) adı verilen faktörler vasıtasıyla düzenlenir. TIMP aktivitesindeki artış, metalloproteinaz enzimlerinin matriksi parçalamasını azaltır ve dolayısıyla yeni matriks birikimini teşvik eder (82). Zamanla, kollajen matriksinin başlangıçta düzensiz birikimi, remodelling evresinin ilerleyen dönemlerinde daha düzenli ve çapraz bağlı bir yapı kazanmaya başlar. Bu süreç, PDGF, TGF-β ve FGF gibi önemli faktörlerin etkisi altında gerçekleşir. Ayrıca, MMP, TIMP, fibrin ve plazminojen aktivatör inhibitörü-1 (PAI-1) gibi diğer bileşenler de bu süreçte rol oynar (83, 86). Kollajen düzenli ve çapraz bağlı bir yapı haline geldikten sonra, gereksiz fibroblastlar ve miyofibroblastlar apoptoza uğrar. Normal yara iyileşmesinin temel unsurlarını anlamak, PH’de hangi mekanizmaların bozula bileceğini belirlemede önemli bir rehber olabilir. Bu alandaki temel bilim araştırmaları, PH'li bireylerde artan skar dokusunun gelişim sürecini incelemeye odaklanmıştır.

V. Etiyoloji

PH’nin kesin nedenleri şimdiyedek tam olarak belirlenememiştir. Travma, tek seferde olmakla beraber, penise tekrarlayan mikrotravmalar halinde de ortaya çıkabilir. Önerilen mekanizma, ereksiyon sırasında, özellikle koitus esnasında penise uygulanan dış basıncın, sertleşmiş penisteki yüksek basıncı daha da artırarak mikro yaralanmalara neden olabileceğidir. Bu durumda, artan basınçlar dokuların esneklik ve dayanıklılık sınırlarını aşarak hasar oluşturabilir. Yaygın bir yanlış anlama, penise yapılan travmanın sadece ereksiyon halinde meydana gelmesi gerektiğidir. Ancak flaks durumdaki penise uygulanan travmaların da bu prosesi başlatabileceği belirtilmiştir (91).

Penise tekrarlanan mikrotravmaların tunika albuginea ve tunikal tabakalar arasındaki küçük venlerin ayrılmasına yol açabileceğini belirtmektedir (88). Travmanın hastalığın gelişiminde önemli bir rol oynadığı kesin olmakla birlikte, bazı kişilerde neden deformasyon oluştuğu ve bazılarında da neden oluşturmadığı hala açıklığa kavuşmamıştır. Bu durum, 193 penil fraktür vakasıyla yapılan bir araştırmada hiçbiri PH geliştirmediği için de doğrulanmıştır (89). PH'nin altında yatan potansiyel etmenler arasında genetik yatkınlık, otoimmün tepkiler, yerel yara iyileşme sorunları ve enfeksiyonlar yer almaktadır (86, 90).

V.1. Serbest Oksijen Radikalleri

Oksidatif stres, doku fibrozisinde önemli bir rol oynadığı kanıtlanmış bir faktördür ve PH gelişiminde de etkili olduğu araştırılmaktadır (92). Önceden açıklandığı gibi, mikrovasküler travma, kanın damar dışına çıkmasına ve fibronektin ile fibrin birikimiyle sonuçlanan trombüs oluşumuna yol açar. İnflamasyon, inflamatuar hücrelerin birikimi ve ROS üretimiyle kendini gösterir. PH'nin erken dönemlerinde, serbest radikallerden kaynaklanan oksidatif stres, fibrojenik sitokinlerin aşırı üretimini ve kollajen sentezinin artışını tetikler. ROS, kollajenazın inhibisyonuna neden olan ve kollajen sentezini artıran TGF-β1 tarafından artırılır (93).

V.2. Nitrik Oksit

Nitrik oksit (NO), hem intraselüler hem de ekstraselüler regulatör bir madde olarak fonksiyon gösteren reaktif bir serbest radikaldir. Yaralanma sonrası, monositler, makrofajlar ve fibroblastlar gibi yara hücreleri indüklenebilir NO sentaz (iNOS) aracılığıyla NO sentezler. iNOS tarafından üretilen NO, ROS ile etkileşime girer, ROS miktarını azaltır ve fibrozisi bloke eder. NO'nun antifibrotik etkileri, kısmen miyofibroblast sayısının azalması yoluyla kollajen I üretiminde azalmaya neden olabilir (96). Ayrıca, NO, guanil siklazı aktive ederek ve böylece siklik guanozin monofosfat üretimini teşvik ederek antifibrotik bir rol oynayabilir ve plak oluşumunu inhibe edebilir (97, 98).

V.3. Miyofibroblastlar

Doku fibrozisinin belirgin özelliği olan aşırı kollajen ve ECM birikimi, genellikle fonksiyonel hücrelerin kaybıyla birlikte miyofibroblastların ortaya

çıkışıyla ilişkilidir (95). PH bulunan bireylerde, tunika albuginea hücre kültürlerinin yaklaşık %20'sini miyofibroblastlar oluşturur; bu da miyofibroblastların PH'de fibrozisin temel nedenlerinden biri olabileceğini düşündürmektedir (99). Miyofibroblastların varlığı ve devamlılığı için önerilen mekanizmalar arasında, miyofibroblast apoptozunun azalması, TGF-β etkisiyle fibroblastların miyofibroblastlara dönüşümünün teşvik edilmesi ve hipertrofik skarlaşma ile bağlantılı mekanik stres yer almaktadır (85, 100). Miyofibroblast aktivasyonu, fibrozis sürecinde önemli bir rol oynamaktadır. Tunika albugineaya uygulanan travma sonucu meydana gelen mikroskobik delaminasyon, fibroblastların çevresine yapışmasını artırır ve ECM gerilimindeki değişikliklere daha fazla maruz kalmalarına neden olur. Bu etmenler, uygun sitokinlerin etkisi altında fibroblastların miyofibroblastlara dönüşümünü başlatır (85). Gerginliğin azalması durumunda, miyofibroblastlar apoptoza yönelir. Ancak, ereksiyon esnasında devamlı şekilde sert korpus kavernozum gerilimine maruz kalan miyofibroblastların apoptoz geçirmemesi ve bu durumun kalıcı bir yara iyileşme bozukluğuna yol açması olasılığı, PH'ye katkıda bulunabilecek mekanizmalar arasında yer alır (85).

V.4. TGF-β1

PH ile TGF-β1 arasındaki güçlü bağlantılar ortaya konmuştur (101). TGF-β1, miyofibroblastları etkin bir şekilde harekete geçiren ve ECM'nin birikimini teşvik eden güçlü bir fibrotik büyüme faktörüdür. Bu molekül, hücre yüzeyindeki reseptörlerle etkileşime girer ve sinyal iletim kaskadını başlatarak üç ana etkide bulunur: ECM'deki çoğu proteinin oluşumunu artırarak (102), matrisi parçalayan proteazların üretimini azaltarak ve proteaz inhibitörlerinin sentezini artırarak (103), ve integrinlerin sentezini düzenleyerek (104) ECM birikimini ve yeniden yapılanmasını kontrol eder. TGF-β1'in doku onarımındaki rolü, monositlerin çekilmesi, anjiyogenezinin tetiklenmesi, ve sitokinler ile diğer inflamatuar medyatörlerin üretiminin düzenlenmesi gibi süreçleri içerir (105). Aynı zamanda, TGF-β1, fibronektin, tenasin, kollajenler ve proteoglikanlar gibi matris bileşenlerinin sentezini teşvik ederken, matris bozulmasını önlemek için proteazların üretimini azaltır ve proteaz inhibitörlerinin seviyelerini artırır (106). Bu etkiler, doku onarımında faydalıdır, ama aşırı ECM birikimi skarlaşma ve

fibrozise yol açabilir. Aynı zamanda, TGF-β1'in kendi sentezini artırma kapasitesi, skarlaşma ve fibrozis gelişiminde temel bir rol oynar (105). TGF-β1, büyük GDF (Growth Derivating Factors) süper ailesinin diğer üyesi, GDF-8 olarak isimlendirilen miyostatin, yalnızca miyofiber oluşumunu engellemekle kalmaz, aynı zamanda fibrozisi de teşvik eder. Normal tunika albuginea dokularında bulunan miyostatin, PH'deki plaklarda aşırı miktarda üretilir. Miyostatin, normal tunikal dokuda miyofibroblast oluşumunu ve kollajen birikimini artırırken, bu etkiler TGF-β1 ile düzenlenir. Ayrıca, miyostatin, TGF-β1'in etkilerini güçlendirir (107). Sonuç olarak TGF-β1 protein ekspresyonunun PH ile anlamlı bir ilişkisi vardır. Bu durum hastalığın önlenmesi ve tedavisi için yeni bir bakış açısı ve potansiyel sağlayabilir (101).

VI. Semptomlar

PH'ya sahip kişilerde en fazla tespit edilen belirtiler arasında penil ağrı, ereksiyon sırasında deformasyon, hissedilebilir plak oluşumu ve ED bulunmaktadır (77, 108). Birçok erkek, genellikle yanlış teşhis ettikleri ED şikayetiyle doktora başvurur. Her hasta ağrı hissetmeyebilir ve palpabl plaklar her zaman fark edilemeyebilir, ancak penis kısalması ve eğrilik ortaya çıktığında bu durum kolayca fark edilir. Ağrı, genellikle hastalığın akut fazında, ereksiyon sırasında, plak hissedildiğinde veya cinsel ilişki sırasında ortaya çıkabilir. Hastalığın kronik evresinde ise ağrı genelde kaybolur; ama bazı kişilerde, ereksiyon sırasında plak üzerinde çekme hissiyle ortaya çıkan ağrı devam edebilir (109). Bu ağrı, hastalığın akut fazındaki inflamatuvar ağrı ile karışmamalıdır.

PH ile bağlantılı olan en belirgin ve rahatsız edici deformasyonlardan biri peniste eğriliktir. Buna rağmen, çoğu hasta, özellikle dorsaldeki kademeli eğrilik durumlarında 60 dereceye kadar olan eğrilikle cinsel aktiviteye devam edebildiğini ifade etmektedir. Ancak, ventral veya lateral eğriliği olan kişiler penisin vajinaya girmesi sırasında zorluk yaşayabilir ve bu durum daha rahatsız edici bir cinsel deneyime yol açabilir. Ayrıca, partnerlerin, kurvatürün derecesi ve yönü farketmeksizin, cinsel ilişki esnasında rahatsızlık hissetmesi

yaygın bir durumdur. Yapılmış bir araştırmada, kişilerin %50'sinin kurvatür derecesini ortalama 20 dereceden daha çok tahmin ettiği bulunmuştur (65). Plakların yönü, genellikle ortaya çıkan deformitenin türünü belirler. Basit bir dorsal plak, genellikle en az sorun yaratan ve dorsal eğriliğe neden olan deformite olarak kabul edilir. Ancak plak, kısmi ya da tam dairesel, çapraz veya spiral şekilde oluştuğunda, "kum saati" deformitesine veya penisin ereksiyon halindeyken aksiyel kuvvetlere dayanma yeteneğini kaybetmesine yol açan etkisine neden olabilir (77). Plak bölgesindeki distal yumuşama, anlaşılması zor bir durumdur. Dinamik infüzyon kavernozometri ve kavernozografi çalışmaları, plak bölgesinin distali ve proksimalindeki korpora kavernozum içindeki basınçların eşit olduğunu göstermiştir (113). Distal yumuşamanın nedeni tam olarak bilinmemekle birlikte, bu durumun ilgili tunika bölgesine özgü venöz kaçak nedeniyle oluşan yerel kavernosal fibrozisle bağlantılı olabileceği düşünülmektedir (114).

VII. Peyronie Hastalığının Evreleri

Hastalık için 2015 Amerika Üroloji Derneği (AUA) kılavuzunda Aktif ve Stabil hastalık şeklinde ayırım yapılmıştır. Aktif hastalığı olan hasta ile stabil hastalığı olan hasta arasında klinik olarak ayrım yapmak faydalıdır çünkü tedavi türü hastanın semptomlarının dinamik veya stabil olmasına bağlıdır.

Aktif Hastalık: Aktif hastalık, dinamik ve değişen semptomlarla karakterizedir. Ereksiyonla veya ereksiyonsuz penis ve/veya glanüler ağrı veya rahatsızlık, aktif evrenin tanımlayıcı semptomudur. Semptom başlangıcı, cinsel ilişki sırasında penisin bükülmesi öyküsüyle ilişkili olabilir. Hasta, ağrılı penis deformitesi ve olası eğrilikle ilişkili elle tutulabilen bir plak olan penis sertleşmesinin varlığını gösterebilir veya göstermeyebilir. Plak ve eğrilik, kısalma, çökme ve kum saati deformitesi dahil olmak üzere penis deformiteleri bu aşamada tam olarak gelişmemiş olabilir. Ağrıya ve ilerleyen deformiteye yanıt olarak sıkıntı mevcut olabilir. Sertleşme işlevi sağlam olabilir veya ağrı ve/veya gelişen deformite nedeniyle tehlikeye girebilir.

Stabil Hastalık: Stabil hastalığı olan hastada, semptomlar en az üç ay boyunca klinik olarak durgun veya değişmemiştir. Ereksiyonla veya ereksiyonsuz ağrı olabilir, ancak daha az yaygındır. Stabil hastalık, deformitenin artık ilerleyici olmadığı anlamına gelir. Eğrilik tek düzlemli veya çift düzlemli olabilir ve plağın boyutuna ve büyüklüğüne bağlı olmayabilir. Plak palpe edilebilir veya ultrasonla belgelenebilir. Plakların en yaygın yeri, penisin orta şaft dorsal yönünde, penis hilusuna doğru veya distalde retrokoronaldir. Tipik hasta dorsal, dorso-lateral veya ventral penis deformitesi ile gelir. Nadiren rotasyonel deformiteler meydana gelebilir. Stabil fazda, ereksiyon fonksiyonunu sürdürmede zorluk ve cinsel ilişkiyi sürdürememe gibi ek belirtiler olabilir. Ereksiyon fonksiyonu, ağrı ve/veya deformite nedeniyle tehlikeye girebilir veya deformite veya ağrı ile ilişkili olmayan ED semptomları nedeniyle azalabilir.

VIII. Ayırıcı Tanı

AUA kılavuzlarına göre birincil ayırıcı tanı oldukça sınırlıdır. Genç hastada, yaşam boyu penis eğriliğinin varlığı, penis ağrısının olmaması, penis plağı olmaması ve cinsel ilişkiye girebilme yeteneğinin değişken derecelerde olması konjenital penis eğriliği tanısını düşündürür; bu durum PH ile karıştırılmamalıdır. Tromboze veya yırtık dorsal penis veni akut başlangıçlı penis ekimozuna, penis ağrısına ve şişmeye neden olabilir. Penis kırığı, cinsel ilişki sırasında tunikanın patlama sesi ile karakterize akut bir olaydır, buna penis şişmesi ve ekimoz eşlik eder. Dikkat çekici olan, bu iki durumun çok akut olmasıdır. Genellikle hastalar saatler veya günler içinde başvururken, PH hastası haftalar ila aylar süren subakut bir zaman diliminde başvurur. Nadiren, birincil penis kanseri veya penise metastatik bir lezyon PH ile karıştırılabilir. Daha da nadir görülen primer penis sarkomu, örneğin penis epiteloid sarkomu veya leiomyosarkom, PH ile karıştırılır.

IX. Hasta Muayenesi

Kapsamlı bir anamnez, PH'nin ve hastanın değerlendirilmesinde hayati bir unsur olarak kabul edilir (115). Anamnez sırasında, ağrı, şekil bozukluğu ve palpabl plak gibi belirti ve bulguların incelenmesi öncelikli olmalıdır. Değerlendirme süreci, belirtilerin aniden mi yoksa kademeli olarak mı başladığını ve semptomların ortaya çıkış zamanını içermelidir; flask ya da rijid penise yönelik doğrudan bir travma gibi süreci başlatabilecek olası bir durumun olup olmadığı tespit edilmelidir.

Hastaların erektil fonksiyonları titizlikle sorgulanmalıdır, ancak nihai olarak sorulması gereken soru, kişinin deformasyon ve eşlik ediyorsa azalmış sertlik sebebiyle intromisyonu gerçekleştirebilip gerçekleştiremediği, gerçekleştire biliyorsa bunun yetersiz olup olmadığına odaklanmalıdır. Postoperatif erektil fonksiyonun güvenilir bir göstergesi olarak kabul edilen bir soru, "Penisiniz şu anki sertlik kalitesiyle düz olsaydı, bunun cinsel aktiviteniz için yeterli olacağını düşünür müydünüz?" hasta değerlendirmesinde yararlı olabilir (116). Eğer hasta ereksiyonun, farmakoterapi kullanılsa da kullanılmasa da yeterli olmayacağını düşünüyorsa, ED'ye yönelik cerrahi işlemler (penil protez implantasyonu), şekil düzeltici cerrahilerle birlikte önerilmektedir; aksi takdirde cerrahi dışı tedaviler veya diğer cerrahi alternatifler deformitenin ilerleyerek artmasına yol açabilir (91).

Anamnezde sorgulanacak ek bilgiler, DM, HT, hiperlipidemi ve sigara gibi ED'ye yol açabilecek vasküler risk faktörlerinin olup olmadığını belirlemeye yönelik olmalıdır. Aynı zamanda, erken ya da gecikmiş boşalma gibi cinsel işlev bozukluklarının varlığını tespit etmek için de bu iyi bir fırsattır. Hastanın kullandığı ilaçların bir listesi, ED'ye neden olabilecek altta yatan tıbbi durumların göstergesi olarak da değerlendirilebilir.

PDQ, hastanın yalnızca penisteki yapısal değişikliklere bağlı endişelerini değil, hem de PH'nin genel ruhsal durum üzerindeki etkilerini de içermektedir (64). Anket, PH'nin psikolojik ve fiziksel semptomlarını, penis ağrısını ve PH semptomlarının etkilerini içeren 15 sorudan oluşmaktadır. Bu alanlar birbirinden bağımsız ölçütler olarak tasarlanmıştır, bu nedenle puanlar

birleştirilerek toplam bir puan elde edilmemektedir. Daha yüksek puanlar, daha büyük olumsuz etkilere işaret eder.

Evde ereksiyon halindeki penisin çekilmiş fotoğrafıyla yapılan değerlendirme, deformasyonun üç boyutlu olarak incelenememesi sebebiyle eleştirilmiştir (65, 117). Fizik muayene, femoral nabızların genel değerlendirmesini, erekte halde olmayan penisin görünümünü ve hastanın sünnetli olup olmadığını kapsar. Peyronie plaklarını değerlendirmek için, penisin gerilerek plakların daha net bir şekilde muayenesi sağlanmalıdır. Plakların yerini kaydetmek faydalı olabilir; ancak plakların düzensiz şekilleri nedeniyle, boyutlarının herhangi bir yöntemle doğru şekilde ölçülemediği gösterilmiştir (56, 118). Plaklar düzensiz sınırlarla tanımlanır ve genellikle septal hat boyunca uzanır (56, 115). Ayrıca, plak boyutundaki küçülmenin deformitenin düzelmesiyle doğrudan bağlantılı olduğuna dair yeterli kanıt bulunmamaktadır (117). Gerilmiş penis uzunluğunun ölçümü, ilk muayenede önemli bir parametre olarak kabul edilir. Bu ölçüm, hasta yatar pozisyondayken penisin baş kısmından tutulup vücuda 90 derece açıyla çekilmesi ve uzunluğunun kaydedilmesi şeklinde yapılır (119). Penis uzunluğu, hastanın penis boyunda algıladığı kayıp ve genellikle daha uzun tahmin edilen penis boyu sebebiyle kaydedilmelidir. Pubisten koronaya kadar olan bölümün dorsal kısımdan ölçülmesi tercih edilir. Sabit iki noktadan yapılan bu ölçümler, tedavi sürecinde tekrarlandığında standardizasyon sağlar. Plakların sertliği de fizik muayenede not alınması gereken bir parametredir. Sert plak, kalsifikasyonun bir işareti olabilir, ancak ultrason gibi görüntüleme yöntemleriyle doğrulanması önerilir. Kalsifiye plaklar, ultrasonografide arkasında gölgeleme yapan hiperdens yapılar olarak kolayca tanınabilir. Radyolojik tetkiklerden BT ve MR'ın ise PH'lı hastaların görüntülenmesinde sınırlı değeri olduğu bilinmektedir, ama bu yöntemlerin prognostik bilgi verip veremeyeceğini tespit etmek için daha çok çalışma gerekmektedir (120,121).

X. Tedavi Yöntemleri

Üroloji uzmanlarına rehberlik sağlamak maksadıyla, AUA tarafından Eğitim ve Araştırma Peyronie Hastalığı Kılavuzu Paneli 2013 senesinde kurulmuş ve 2015 senesinde PH hakkında AUA kılavuzu yayımlanmıştır (122). EAU ise üroloji uzmanlarına rehberlik etmek üzere 2021 yılında PH ile ilgili güncel kılavuzunu yayınlamıştır.

X.1. Oral Tedaviler

X.1.1. Potaba

Potasyum Para Aminobenzoat'ın MAO (monoamin oksidaz) etkinliğini yükselterek serotonin düzeyini azalttığı ve dokudaki antifibrotik özellikleri güçlendirdiği düşünülmektedir (123). Yürütülen çalışmada, tedavi grubundaki hastaların ortalama plak boyutunda plasebo grubuna kıyasla bir azalma gözlemlenmiş, plasebo grubunda plak ölçüsü değişmemiştir. Tedavi grupunda penis eğriliği değişmeden kalırken, plasebo grubunda %32,5 oranında penis eğrilik düzeyinin arttığı belirlenmiştir. Her iki grup değerlendirildiğinde ağrı açısından anlamlı fark bulunmamıştır (124). Çalışmada ciddi yan etkiler rapor edilmemiş olsa da, potasyum para-aminobenzoatın PH tedavisindeki kullanımına bağlı olarak akut hepatit vakaları görülmüştür(125). AUA ve EAU kılavuzları bu tedavi yöntemini önermemektedir.

X.1.2. Kolşisin

Kolşisin, tübüline bağlanarak tübülinin depolimerizasyonunu tetikler. Bu süreç, hücre bölünmesini, hücre hareketliliğini ve lökositlerin yapışmasını engeller. Yapılan çalışmada, kolşisin tedavisi gören grup ile plasebo grubunda plak boyutunda veya penil eğrilikte anlamlı fark bulunmamıştır. Ayrıca, hastalığın süresi ve tedaviye yanıt açısından da belirgin bir farklılık gözlemlenmemiştir (110). Kolşisinin yan etkileri arasında genellikle diyare benzeri gastrointestinal rahatsızlıklar bulunmaktadır (127). AUA ve EAU'nun PH kılavuzu bu tedavi yöntemini önermemektedir.

X.1.3. Vitamin E

E vitamini, yara iyileşmesinin akut ve proliferatif aşamalarında artan reaktif oksijen türlerinin (ROS) neden olduğu oksidatif stresi azaltan bir antioksidan

olarak kabul edilmektedir. PH’de, serbest radikallerin artışı ve uzun süreli inflamatuar süreçler gözlemlenmektedir. E vitamini tedavisi, dolaşımdaki serbest radikalleri nötralize ederek, nitrik oksidin (NO) etkilerini engelleyen serbest radikalleri etkisizleştirir (126). Ancak, bazı çalışmalarda, E vitamini tedavisinin plaseboyla kıyaslandığında ağrı, kurvatür derecesi ve plak boyunda azalma açısından anlamlı düzelme sağlamadığı gösterilmiştir (56). E vitamininin yan etkileri çalışmalarda bildirilmemiş olsa da, serebrovasküler olay riskini artırabileceği bilinmektedir (126). Bu nedenlerle, AUA ve EAU'nun PH kılavuzu E vitamini kullanımını tavsiye etmemektedir.

X.1.4. Pentoksifilin

Pentoksifilin, TGF-β1 aracılığıyla tetiklenen inflamasyon yollarını engelleyerek tip I kollajen birikimini önleyen ve bu özellikleri nedeniyle anti-inflamatuar ve antifibrotik etkiler gösteren bir fosfodiesteraz inhibitörüdür. PH ile ilgili hayvan çalışmalarında, pentoksifilinin tip I kollajen ve α-düz kas aktin (ASMA) seviyelerini ve plak boyutlarını %95 azalttığı belirlenmiştir (128). İki yüz yirmi sekiz Peyronie hastası üzerinde yapılan çalışmada, pentoksifilin tedavisi görenlerin sadece %11'inde hastalık ilerlemesi gözlemlenirken, plasebo grubunda bu oran %42 olarak saptanmıştır. Pentoksifilin tedavisi uygulanan hastalarda, penil kurvatür ve plak boyutunda tedavi uygulanmayan gruba kıyasla belirgin bir azalma görülmüştür.

IIEF (International Index of Erectile Function) skorundaki toplam puandaki artış, pentoksifilin kullanan hastalarda plasebo grubuna göre kayda değer şekilde fazla tespit edilmiştir. Pentoksifilinle oluşa bilecek olumsuz bulgular arasında bulantı, emezis, sindirim problemleri, yorgunluk, kızarma, senkop ve baş ağrısı bulunmaktadır (128). AUA'nın kılavuzu, sınırlı kanıt nedeniyle pentoksifilinin etkinliği konusunda bazı belirsizliklerin sürdüğünü belirtmiş ve PH tedavisinde pentoksifilin uygunluğuna karar vermek için yeni randomize çalışmalara ihtiyaç olduğu vurgulanmıştır. EAU'nun kılavuzu ise, tedavinin etkinliğini gösteren yeterli düzeyde kanıt olmaması nedenli şimdilik kullanımını desteklememektedir.

X.1.5. Fosfodiesteraz Tip 5 İnhibitörleri

Fosfodiesteraz Tip 5 (PDE5) inhibitörleri, PH tedavisinde kollajen birikimini azaltmak ve apoptozu artırmak için TGF-β1'in etkisini engellemek amacıyla önerilmiştir (129-131). Altmış beş hasta üzerinde yapılan retrospektif bir çalışma, tadalafil kullanımının, penis eğriliğini azaltma ve septum skarlarını düzelterek yeniden şekillendirme konusunda etkili olduğunu göstermiştir (132). Başka bir çalışma ise sildenafilin Peyronie hastalarında erektil fonksiyon ve ağrıyı iyileştirebildiğini bulmuştur. Bu çalışmada, 39 Peyronie hastası iki gruba ayrılmıştır: bir grup 12 hafta boyunca E vitamini (400 IU) alırken, diğer grup 50 mg sildenafil tedavisi görmüştür. Sildenafil tedavisi gören grup, ağrıda önemli bir azalma ve ortalama IIEF skorlarında belirgin bir artış yaşamıştır (133). Ayrıca, 5 mg tadalafil ile günlük tedavi gören PH ve ED hastaları, tedavi almayan benzer özelliklere sahip hastalarla karşılaştırılmıştır. Elde edilen bulgular, tadalafil tedavisi gören hastaların 12 hafta sonunda penis eğriliğinde daha düşük bir ilerleme oranı yaşadığını göstermiştir (%25,9'a karşı %39,7, p = 0,042) (134). AUA ve EAU kılavuzlarında PDE5 inhibitörü kullanımı için özel bir tavsiye bulunmamaktadır.

X.2. Lezyon İçi Enjeksiyonlar

İlaçların direkt olarak penil plaklara enjekte edilmesi, ilaçların plak içinde yüksek konsantrasyonlarda birikmesini sağlayarak yerel tedavi imkanı sunar.

X.2.1. Verapamil

Kalsiyum kanal blokörleri, bir aminosit olan prolinin ECM proteinine eklenmesini durdurmaktadır. Bu nedenle hücredeki kalsiyum metabolizmasının ECM oluşumunu düzenlediğini ve yara iyileşme bozukluklarının kalsiyum kanal antagonistleri ile tedavi edilebileceğini göstermektedir (135). PH plağındaki fibroblast artışının, 0,1 ila 1 g/mL yoğunluktaki verapamil kullanılarak %65 düzeyinde engellendiği ortaya konmuştur (136). Sıçan modeli kullanılarak yapılan başka bir çalışmada, lezyon içine uygulanan verapamil tedavisinin etkileri, salin enjeksiyonu ile karşılaştırılmıştır. Verapamil enjeksiyonu sonrasında dokusal değişiklikler, plak boyutunda azalma ve penil eğrilikte iyileşme gözlemlenmiştir (137).

Peniste ekimoz, baş dönmesi, mide bulantısı ve enjeksiyon bölgesinde ağrı gibi yan etkileri mevcuttur. AUA'nın kılavuzu, intra lezyonel verapamil önerisinde bulunulabileceğini (Koşullu öneri; Kanıt gücü C) ama hastaların enjeksiyon bölgesindeki olası yan etkiler hakkında bilgilendirilmeleri gerektiğini vurgulamaktadır. EAU'nun kılavuzunda kullanımı için özel bir tavsiye bulunmamaktadır.

X.2.2. Nikardipin

Nikardipin, dihidropiridin sınıfından olan kalsiyum kanal blokörüdür. PH olan 74 hasta ile yapılan araştırmada, nikardipin tedavisi uygulanan hastalar, salin enjeksiyonu yapılan hastalarla karşılaştırılmıştır. Nikardipin uygulanan hastalarda, ağrının belirgin şekilde azaldığı, IIEF-5 skorunun iyileştiği ve plak boyutunun küçüldüğü gözlemlenmiştir (87). Çalışmada nikardipin ile ilgili olarak kardiyovasküler olaylar benzeri majör yan etkiler gözlemlenmemiştir. Nikardipin enjeksiyonuna dair AUA ve EAU'nun PH kılavuzunda özel bir tavsiye bulunmamaktadır.

X.2.3. İnterferon

PH plaklarından türetilmiş fibroblastlarla yapılan bir araştırmada, interferon alfa-2b (IFN alfa-2b) uygulamasının fibroblastların çoğalmasını doza bağlı olarak azalttığı, hücre dışı kollajen üretimini düşürdüğü ve kollajenaz üretimini artırdığı bulunmuştur (94). Yüz on yedi Peyronie hastasını kapsayan çalışmada IFN alfa-2b uygulanan hastalarda penis eğriliği, plak büyüklüğü ve ağrı açısından plasebo grubuna göre anlamlı derecede daha fazla iyileşme gözlemlenmiştir (111). Araştırma, istatistiksel olarak anlamlı olmakla birlikte, sıkça görülen grip benzeri semptomlar (ateş, titreme, eklem ağrıları) ve küçük penil ödem gibi yan etkiler gözlemlenmiştir. Bu yan etkiler, enjeksiyon öncesinde uygulanan NSAID ilaçlarla tedavi edilmiş ve 1.5 günden fazla devam etmemiştir.

AUA kılavuzu, hastalara oluşa bilecek grip benzeri semptomlarla ilgili bilgi verilerek intralezyonel interferon alfa-2b tedavisinin uygulanabilir olduğunu belirtmektedir (Öneri Düzeyi Orta; Kanıt Gücü C). EAU kılavuzu ise PH'nin stabil fazında intralezyonel IFN alfa-2b tedavisini önermektedir (Kanıt Düzeyi 2B, Öneri Düzeyi Zayıf).

X.2.4. Kollajenaz Klostridium Histolitikum

PH’nin tedavisinde kullanılan Kollajenaz klostridium histolitikum (CCH), Clostridium Histolyticum adlı bakterinin ürettiği ve bağ dokularındaki kollajen tip I ve III'ü seçici olarak parçalayabilen bir enzimdir. CCH'nın PH'de miktarının arttığı ve fibroblastların yıkımını artırdığı gözlemlenmiştir (140).

Faz III IMPRESS (Peyronie Hastalığında Maksimum Etkinlik ve Güvenlik Çalışmaları) I ve II çalışmalarında CCH ile tedavi edilen hastaların penil eğriliklerinde ortalama %34 oranında bir iyileşme sağladığı bulunmuştur. Bu, plasebo grubunda ortalama %18,2 iyileşme ile karşılaştırıldığında belirgin bir farktır ($p < 0,0001$). CCH tedavisi gören hastalarda penil eğrilikte ortalama 17,0 derece ± 14,0 derece bir değişim görülürken, plasebo grubunda ortalama 9,3 ± 13,6 derece bir değişim gözlenmiştir ($p < 0,0001$) (141).

En sık karşılaşılan yan etki, değişen derecelerde lokal penil ekimozdur. Ayrıca, üç hastada korporeal rüptür ve üç hastada penil hematom rapor edilmiştir (142).

CCH’nin tedavisinin en önemli yan etkisi penil fraktür olarak kabul edilmektedir. Enjeksiyonun, plağı çevreleyen korporal TA’yı zayıflatması ve böylece penil fraktüre karşı daha hassas hale getirmesi muhtemel bir risk olarak görülmektedir. Penil fraktür oranlarının %0 ile %4,9 arasında değiştiği bildirilmiştir (142).

CCH intralezyonel enjeksiyon tedavisi 2013'te Gıda ve İlaç Dairesi (FDA) tarafından onaylanmıştır. AUA kılavuzunda ED olmayan ve 30 derece ile 90 derece arasında eğriliği bulunan hastalar için lezyon içerisine CCH enjeksiyonunu önermektedir (Öneri Düzeyi Orta; Kanıt Gücü B). Tedavi öncesinde riskler ve oluşa bilecek komplikasyonlar hasta ile ayrıntılı olarak görüşülmelidir. EAU kılavuzu da intralezyonel uygulanan CCH enjeksiyon tedavisinin yararlı olduğunu belirtmiştir (Kanıt Düzeyi 1B, Öneri Düzeyi Güçlü).

X.3. Topikal Tedaviler

Topikal tedavi, intralezyonel enjeksiyonların neden olduğu ağrı ve travmayı önleme avantajı sunar. İlk topikal tedavi çalışması β-aminopropionitril kullanarak yapılmış, bu tedavinin deformite üzerinde herhangi bir iyileşme sağlamadığı bildirilmiştir (143). Daha sonra yapılan bir çalışmada, topikal

olarak uygulanan lipozomal rekombinant insan süperoksit dismutaz (lrhSOD) incelemiştir. Çalışmada lrhSOD uygulanan hastaların %23'ünde penis eğriliğinde 5 derecede 30 dereceye kadar bir düzelme sağlanmış, tedavi grubunda ağrıda anlamlı bir azalma gözlemlenmiştir. lrhSOD'nin PH bağlı ağrıda etkili, uygulanması kolay tedavi seçeneği olduğu sonucuna varılmıştır (144).

AUA Kılavuzları, topikal tedavileri potansiyel olarak umut verici olarak değerlendirmiş ancak bu tedavilerin kullanımını destekleyecek yeterli kanıt olmadığı belirtilmiştir. EAU kılavuzu ise topikal tedavi yöntemlerinin PH tedavisinde kullanılmasını önermemektedir.

X.4. Elektroterapi

X.4.1. Penil Traksiyon

AUA kılavuzu, penil traksiyon tedavisi için herhangi bir spesifik öneride bulunmamaktadır. EAU kılavuzunda ise tek başına veya multimodal yaklaşımın bir parçası olarak penis traksiyon tedavisi, penis eğriliğini azaltabilir ve penis uzunluğunu artırabilir; ancak mevcut çalışmaların önemli sınırlamaları vardır (Kanıt Düzeyi 3C).

X.4.2. Vakum Tedavisi

Penil vakum cihazlarının penis üzerinde mekanik düzeltme sağlaması amacıyla kullanımının değerlendirildiği bir çalışmada, 31 hastadan 21 tanesinde peniste mevcut olan eğrilik açısında 5 dereceden 25 dereceye kadar değişen bir azalma gözlemlenirken, 3 hastada kurvatür derecesi daha da artmış ve 7 hastada derece değişmeden kalmıştır. Hastaların %50'den fazlası tedavi sonuçlarından memnuniyetini belirtirken, %49'u deformitenin düzeltilmesi için cerrahi müdahale gereksinimi duymuştur (138).

Vakum cihazlarının kullanımı ve penise uzun süre yüksek basınç yapılması üretrorajiye, kanlanmanın bozulması sonucunda penis derisinde nekroza ve penis ekimozu benzeri birçok komplikasyonlara neden ola bilmektedir (139).

AUA ve EAU PH Kılavuzu, vakum tedavisinin tek başına bir tedavi seçeneği olarak kullanılmasını desteklememektedir.

X.4.3. Vücut Dışı Şok Dalga Tedavisi

ESWT'nin ana mekanizmasının, rejenerasyonu ve onarımı teşvik ederek anjiyogenezi uyarabileceği ve bozukluk bölgesine kan akışını geri kazandırabileceği düşünülmektedir (145). ESWT'nin PH'deki etki mekanizması için iki hipotez öne sürülmüştür. Birincisi, ESWT doğrudan penis plağını hasarlayabilir ve yeniden şekillendirebilir. İkincisi, ESWT'nin neden olduğu ısının üretilmesi sonucunda yerel dolaşım artabilir, bu da inflamatuar bir reaksiyona ve ardından artan makrofaj aktivitesine yol açabilir ve plak lizisi ve rezorpsiyonuna neden olabilir (15).

İki farklı ESWT türü vardır: odaklanmış ekstrakorporeal şok dalgası tedavisi (Fokus ESWT) ve odaklanmamış ekstrakorporeal şok dalgası tedavisi (Non Fokus ESWT), bunlar fiziksel özellikleri ve dalga yayılma şekilleri bakımından farklılık gösterir. Fokus ESWT'nin basınç dalgası genellikle çok kısa bir süre içinde keskin bir basınç artışı gösterir. Fokus ESWT'nin aksine, Non Fokus ESWT nispeten düşük yayılma hızına ve uzun yükselme süresine sahiptir. Non Fokus ESWT'nin maksimum basıncı cilt yüzeyindedir ve daha derine nüfuz ettikçe azalır (146,147).

Non Fokus prob, şok dalgalarını Fokus proba göre penisin daha büyük bir bölümüne dağıttığından, restorasyon ve doku rejenerasyonu daha etkili bir şekilde uyarılır ve ayrıca kullanıcı hatalarının olasılığı Fokus ESWT'ye göre daha düşüktür (148).

Fokus şok dalgaları, akustik bir dalga kaynağı tarafından oluşturulan enerjinin yansımasını kullanarak çeşitli doku derinliklerindeki (10-12 cm'ye kadar) odak noktalarına hedeflenebilir, böylece dalgalar maksimum enerji için bir odak noktasında toplanır, enerji dağılımını ve bitişik dokulara verilen yan hasarı sınırlar (149).

Fokus şok dalgasının enerji profili, basınç dalgasının hızlı (10 nanosaniye) yükselmesini ve düşmesini gerektirir. Fokus şok dalgaları, üç farklı mekanizma yoluyla bir basınç dalgası başlatılarak üretilir: piezoelektrik, elektromanyetik ve elektrohidrolik. Bunlar, bir odak noktasına yönlendirilebilen benzersiz bir basınç dalgası oluşturur (150).

Non Fokus dalganın maksimum enerji noktası cihazın ucundadır. Bu akustik dalgalar daha sonra hızlı bir enerji zayıflamasıyla cihazın ucundan radyal olarak uzaklaşır. Non Fokus dalgaların penetrasyon derinliği enerji girişine bağlı olarak değişir, ancak insan dokularında 3,5 cm'ye kadar ulaşabilir. Enerji profili, Fokus şok dalgasından daha yavaş (5-10 mikrosaniye) bir basınç artışı ve düşüşü içerir. Non Fokus dalgalar, balistik bir çekirdeğin bir uç plakaya tekrar tekrar çarptığı ve dağıtıcı akustik dalgayı ürettiği mekanik bir sarsıntı ile üretilir. Çekirdeği uç plakaya göndermek için kullanılan iki mekanizma vardır: pnömatik hava sıkıştırma ve elektromanyetik sistem (151).

AUA Kılavuzu ESWT'nin penis ağrısını hafifletmek için önerilebileceğini (Koşullu Öneri; Kanıt Gücü B), ancak penil kurvatür derecesini veya plak boyutunu küçültmek maksadıyla Orta Öneri Düzeyi ve B Kanıt Gücü ile tedavi gerekliliğini ifade etmektedir. EAU kılavuzu ise ESWT'nin ağrıyı azaltmada kullanılmasını (Öneri Gücü: Zayıf), fakat plak eğriliği ve plak boyutu açısından Güçlü Öneri Gücü ile tedavi gerekliliğini ifade etmektedir.

X.5. Cerrahi Tedavi

PH ile ilişkili deformitelerin hızlı ve güvenilir bir şekilde düzeltilmesinde cerrahi, halen en etkili tedavi seçeneği olarak kabul edilmektedir. Cerrahi müdahale, hastalığın başlangıcından itibaren en az bir yıl geçmiş, deformitenin üç aydan uzun süre stabil kaldığı ve konservatif tedavilerin sonuç vermediği durumlarda önerilir (118). Farklı çeşitte cerrahi yöntemler mevcuttur. Bu durumun nedeni, penil kurvatür derecesi ve yönü, erektil fonksiyon düzeyi ve hastaların tedaviye dair beklentileri gibi birden fazla faktörün dikkate alınması gerektiğidir (152).

Ameliyat öncesi onam süreci, özellikle PH olan hastalar için büyük önem taşır. PH'li erkekler genellikle duygusal olarak da etkilenirler ve tedavi görenlerin bir kısmı, ameliyat sonrası penislerinin hastalık öncesi haline döneceğini düşündüğünden tedavi sürecinden memnun kalmazlar (66). Bu nedenle, ameliyatın sınırlamalarını hastaya ayrıntılı olarak anlatmak ve hasta memnuniyetini artırmak için sonuçlarla ilgili gerçekçi beklentiler belirlemek çok önemlidir (56). Hastanın, eğriliğin tekrarlaması, penis uzunluğunda kısalma, rijiditede azalma ve hipoestezi gibi olasılıkların farkında olması gerekmektedir.

Kalıcı veya tekrarlayan eğrilik nadir görülse de, ameliyat olan hastaların %16'sında ameliyatdan sonraki dönemde, ikinci bir operasyona ihtiyaç duyulmayacak düzeyde eğrilik oluştuğu kaydedilmiştir. Hastaya, ameliyatın amacının penisi "işlevsel olarak düz" hale getirmek olduğu vurgulanmalıdır. EAU PH kılavuzu, cerrahi sonrası 15 derece ve daha az eğrilik oranını başarılı bir sonuç olarak kabul etmektedir (153). Penis boyundaki küçülme, tüm cerrahi rekontruksiyon prosedürleriyle ilişkili olsa da, plikasyon tekniği uygulanan hastalarda, greft kullanılan cerrahiye kıyasla olma ihtimali fazladır. Preop dönemde hastaya, penis boyunun küçülmesi ihtimalinin açıklanması gerekmektedir (56). Ayrıca, herhangi penil rekonstruksiyon cerrahisinin, ameliyat sonrası dönemde peniste sertleşme düzeyinde azalmaya yol açabileceği, bu durumun düzeltilmesi için ek işlemler gerekebileceği mutlaka anlatılmalıdır (154). Hastaların yaklaşık %20'si hipoestezi yaşayabilir. Bu durum orgazm veya boşalma üzerinde nadiren etki gösterir. Ameliyatın hemen ardından ortaya çıkabilecek hiperestezi veya hipotestezi genellikle 6 ila 12 ay içinde düzelir ve stabilize olur (56).

Cerrahi yöntemler dört ana kategoride değerlendirilebilir:

- **Plikasyon Teknikleri**: Bu yöntemde, penisin konveks, yani uzun korporal kısmına kısaltma uygulanarak deformite düzeltilir (155).
- **Greftli Onarım Teknikleri**: Bu teknikte, penisin konkav kısmına müdahale edilerek plak insizyonu veya parsiyel/total eksizyon yapılır, ardından greft ile onarım gerçekleştirilir (156).
- **Kombinasyon Teknikleri**: Bu yaklaşımda, kompleks deformitelerin tedavisinde plikasyon ve greftli onarım teknikleri bir arada kullanılır (157).
- **Penil Protez İmplantasyonu**: Medikal tedaviye yanıt vermeyen ED hastalarında tercih edilen bir cerrahi yöntemdir. Bu hastalarda, PH onarımı ile birlikte penil revaskülarizasyon operasyonu da yapılabilir (158,159).

X.5.1. Plikasyon Teknikleri

X.5.1.1. Nesbit Tekniği

Nesbit tekniğinde, penisin dışbükey (konveks) tarafı kısaltılarak eğrilik düzeltilir. İşleme sünnet insizyonundan başlanır. Eğer hasta sünnetli değilse, sirkumsizyon yapılır ve penis deglove edilir. Steril izotonik solüsyon, 21G kelebek iğnesi ile korpus kavernozuma verilerek yapay ereksiyon hali oluşturulur. Eğriliğin belirgin olduğu hatt kalem ile çizilir. Buck fasyası insize edilerek derin dorsal ven ve nörovasküler demet (NVD) bulunur ve bu yapıya dokunulmadan konveks tarafta TA'dan çıkarılan elips şeklindeki alanlar longitudinal olarak kapatılır. Nesbit tarafından ilk kez 2.0 ipekle uygulanan bu teknik, zamanla geç emilen veya emilmeyen sütürler (Polydioxanone, polipropilen, polyester) ile yapılmaya başlanmıştır. Rekonstrüksiyonun yeterliliğini kontrol etmek için tekrar yapay ereksiyon sağlanır. Eğer penis hala düz değilse, ek bir tunika eksizyonu uygulanmalıdır. Penis düzeldikten sonra, katmanlar eriyen sütür materyali ile kapatılır. Postop dönemde 7-10 gün elastik bandaj kullanılır. İyileşme sürecinde 1-1,5 ay boyunca cinsel birliktelik kesinlikle yasaklanmalıdır (160).

X.5.1.2. Penil Plikasyon Tekniği (Ebbehoj-Metz, Essed - Schroder)

Bu teknik, penil kurvatürün dışbükey yüzünü kısaltmayı amaçlar ve tunika üzerinde insizyon veya eksizyon yapılmaz. Öncelikle penis deglove edilir, sonrasında dorsal ven ve NVD korunacak şekilde kurvatürün en belirgin gözüktüğü noktalara, erimeyen sütürler (polipropilen ve s.) kullanılarak her iki tarafa olacak şekilde plikasyon süturları yerleştirilir, böylece eğrilik onarılır.

Bu tekniğin dezavantajları arasında penis uzunluğunda azalma, tekrarlanma riski ve sütür materyalinin neden olabileceği granülomların hastayı rahatsız etmesi bulunur. ''Inverted stitch technique'' ile granülomların oluşturduğu rahatsız edici durum azaltılabilmişse de, hastalığın tekrarlanma düzeyinde bir fark saptanmamıştır (161).

X.5.1.3. İnsizyon Plikasyon Tekniği (Yachia)

Bu teknikte penil kurvatürün dışbükey yüzeyine uzunlamasına bir kesi yaparak ve bu kesiyi Heineke-Mikulicz yöntemi ile ile yatay şekilde kapatarak

dışbükey tarafın uzunluğunu kısaltmayı ve böylece eğriliğin ortadan kalkmasını sağlamayı amaçlanmıştır.

Penis deglove edilip yapay ereksiyon sağlandıktan sonra penil kurvatürün en belirgin olduğu alan tespit edilir. Allis klepm kullanılarak bu hatta Tunika albuginea tutturulur. İşlemin ardından tekrar yapay ereksiyon sağlanarak hattın doğruluğu ve eğriliğin düzelip düzelmemesi kontrol edilir. Kurvatür düzelmişse klempin tuttuğu alan boyunca longitudinal kesi uygulanır. Sonrasında bu kesi yatay şekilde kapatılır. Emilmeyen sütür kullanımında penis cildinde rahatsızlık hissi, hızlı emilen dikiş kullanımında da nüks riski yüksek olduğundan geç emilen sütürler kullanılmaktadır. İşlem sonrasında hatlar anatomiye uygun kapatılır ve ortalama 1 hafta elastik bandaj uygulanır (162).

X.5.2. Greftli Onarım

Greftli onarım tetkiklerinin uygulanma nedenleri eğriliğin 60-70 dereceden fazla olması, kum saati deformitesi ya da plakta geniş çaplı kalsifikasyon bulunması olarak tanımlanmaktadır (163). Kurvatürün en belirgin olduğu içbükey kenarda, plak üstünde insizyon uygulanmakta veya plağın tamamı ya da bir kısmı çıkarılmaktadır. TA'da meydana gelen bu alan, greftle kapatılmaktadır. Tam plak eksizyonu, daha fazla venöz kaçak ve ED gelişme ihtimali yüksek olduğundan, günümüzde az tercih edilmektedir (164, 165). Kullanılabilecek greftler hastanın kendisinden bukkal mukoza, TA, tunika vajinalis, fasya, ven gibi otolog greftler, farklı bir insandan alınan perikard, fasya lata gibi allo-greftler, hayvanlardan alınan sığır perikard ve dermisi, domuz ince barsak submukozası ve dermisi gibi ksenogreftler ve sentetik grefler (Dacron, Gore Tex, Teflon) şeklindedir. EAU kılavuzunda greftli onarım sonrası ED riskinin yüksek olduğu belirtilmiş olup ameliyat öncesi bunun hastayla paylaşılması gerektiğinden bahs edilmektedir. Kılavuzda örnek gösterilen yayınlarda %0 ve %63 arasında postoperatif dönemde yeni gelişen ED sonuçları bildirilmiştir. EAU kılavuzuna göre, normal ereksiyon fonksiyonu olan, yeterli penis uzunluğu olmayan, şiddetli eğriliği veya kompleks deformiteleri (kum saati) olmayan hastalarda tunikal uzatma prosedürlerini Zayıf Öneri Gücü ile kullanılabilir. Kullanılan greft türü cerrah ve hasta tercihine

bağlıdır, çünkü hiçbir greftin muadillerinden üstün olduğu kanıtlanmamıştır. AUA kılavuzunda ise ED olmayan Peyronie hastalarında penis eğriliğini iyileştirmek için plak insizyonu veya eksizyonu ve/veya greftleme önerilmektedir (Öneri Düzeyi Orta; Kanıt Gücü C).

X.5.3. Kombine Yöntemler

Penil deformitelerin karmaşık olduğu durumlarda, tek bir cerrahi yöntem genellikle yeterli olmaz. Bu tür olgularda, farklı cerrahi tekniklerin birleştirilerek kullanılması gerekebilir. Eğriliğin dışbükey tarafı plikasyon sütürü ile düzeltilirken, içbükey tarafa greft uygulaması yapılır. Cerrahi prosedür sıklıkla önce greftli onarımı içerir, ardından kalan eğriliği düzeltmek için dışbükey tarafa plikasyon sütürleri eklenir. Bu tür kombine teknikler literatürde yer almış ve uygulanmaktadır (166, 167).

X.5.4. Penil Protez İmplantasyonu

Penil protez implantasyonu, medikal tedaviye dirençli ED vakalarında ve PH ile birlikte ciddi penil deformitesi (60 dereceden fazla kurvatür, kum saati deformitesi) olan hastalara uygulanabilir (168). Protez implantasyonundan sonra eğrilik 30 dereceden az ise ek müdahale gerekmez. Ancak, implantasyon sonrası eğrilik 30 dereceyi aşıyorsa, ameliyat sırasında protezin tam şişirilmesini takiben penis, eğriliğin tersi yönünde el ile bükülüp 1,5 dakika süreyle bu pozisyonda tutulmalıdır (169). İşlem esnasında üretral yaralanma riski göz önünde bulundurulmalıdır. Eğer bu işlem sonrasında eğrilik devam ederse, kombine olarak diğer tekniklerin de yapılabileceği unutulmamalıdır (170, 171).

X.5.5. Fakültemizde Uyguladığımız Modifiye Plikasyon Teknikleri

X.5.5.1. Deglove Edilerek Uygulanan Cerrahi Yöntem

Penisin yapay olarak erekte edilmesi için 19 G kelebek iğne ile korpus kavernozuma serum fizyolojik enjekte edilir. Bu işlem, kurvatürün yönü ve derecesinin ameliyat sırasında tespit edilmesine olanak sağlar. Ardından, sirkumsizyon insizyonu uygulanır ve penisin cilt ve cilt altı dokuları penis köküne kadar dikkatlice diseksiyonla ayrılır. Ventral yöndeki kurvatür vakalarında, plikasyon sütürleri penisin dorsal kısmına yerleştirileceği için nörovasküler demetin zarar görmemesi konusunda titizlik gösterilmiştir. Bu

amaçla, derin dorsal ven ve her iki yanında bulunan derin dorsal arterler arasında yer alan yaklaşık 3 mm'lik güvenli bölgeye plikasyon sütürleri yerleştirilmemiştir. Eğriliği lateral yönde olan hastalarda ise, eğriliğin karşı tarafı işaretlenmiş ve bu alan referans alınarak işlem yapılmıştır. Bu süreçte, emilmeyen sütür (2/0 emilmeyen örgülü sentetik polyester [Ethibond®]) ile, doku büzülmesini önlemek amacıyla 5 mm'den uzun olmamakla 2 tane plikasyon sütürü uygulanmıştır. Eğriliğin tam olarak geçmediği vakalarda, istenen görünüm elde edilinceyedek plikasyon sütürleri eklenmiştir. Sütürler, doku gerilimini en aza indirgemek için az gerginlikle bağlanmıştır. Postop dönemde, 2-3 gün boyunca gevşek elastik bandaj uygulanması önerilmiştir.

X.5.5.2. Penisi Deglove Etmeden (İnsizyonla) Uygulanan Cerrahi Yöntem

Penisin yapay ereksiyonunu sağlamak için 19 G kelebek iğne ile korpus kavernozuma serum fizyolojik enjekte edilmiştir. Kurvatürün bulunduğu bölgenin karşı tarafı işaretlenmiş ve sadece sütür atılacak alan, yaklaşık 2 cm uzunluğunda bir insizyonla açılmıştır (172) (Şekil 4).

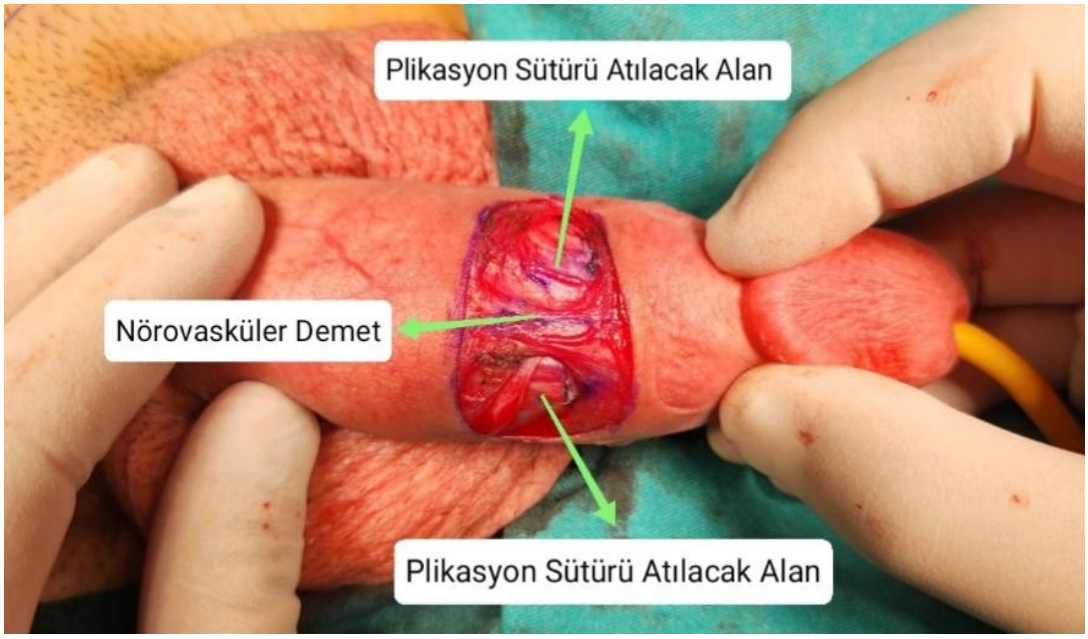

Şekil-4: Deglove edilmeksizin (insizyonla) uygulanan yöntem (Prof.Dr.Hakan Kılıçarslan'ın fotoğraf arşivinden).

Cilt ve cilt altı dokular, tunika albugineaya kadar dikkatlice diseke edilmiştir. Eğriliğin lateral yönde olduğu durumlarda, eğriliğin yer aldığı tarafın karşı kısmı işaretlenmiş ve işlem yapılmıştır. Emilmeyen plikasyon sütür materyali (2/0 emilmeyen örgülü sentetik polyester [Ethibond®]) kullanılarak, doku büzülmesini önlemek için 0,5 cm genişliğinde plikasyon sütürleri yerleştirilmiştir. Daha sonra, penisin yapay ereksiyonu tekrar sağlanmış ve kurvatürün düzelip düzelmediği kontrol edilmiştir (Şekil 5). Eğer kurvatür düzelmemişse, gereken düzelme sağlanana kadar plikasyon sütürleri eklenmiştir. Postop dönemde, 2-3 gün boyunca gevşek elastik bandaj uygulaması yapılması önerilmiştir.

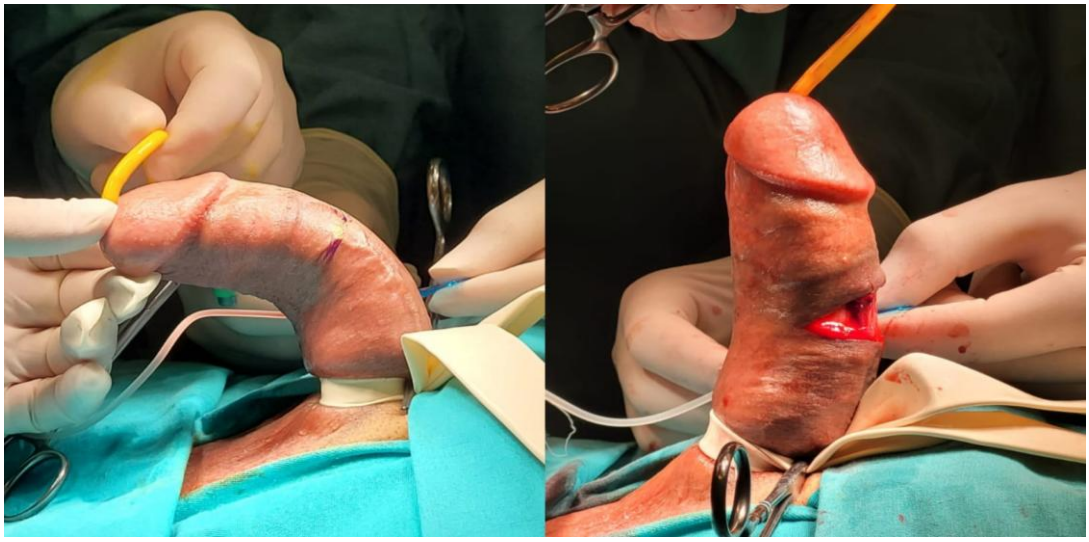

Şekil-5: Deglove edilmeksizin (insizyonla) uygulanan yöntemde operasyon öncesi ve sonrası bir vakanın penil deviasyon görüntüsü (Prof.Dr.Hakan Kılıçarslan'ın fotoğraf arşivinden).

Ventral yönde eğriliklerde atılan sütürlerde nörovasküler demet tanımlanır ve 2-0 emilmeyen dikiş, dorsal ven ile nörovasküler demet arasından inverted şekilde geçirilir (Şekil 6).

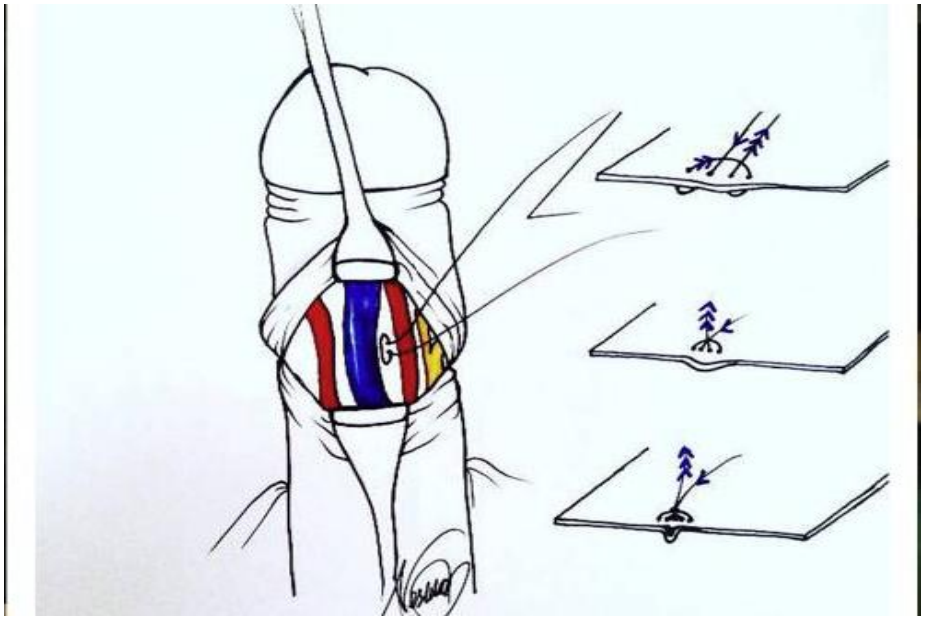

Şekil-6: Ventral eğriliklerde sütür yerleşimi (172).

GEREÇ VE YÖNTEM

Bu çalışmada 2018-2024 tarihleri arasında Bursa Uludağ Üniversitesine penis eğriliği şikayeti ile başvuran ve müayenede tespit edilen penil plağa ESWT uygulanan 60 hastanın (40 Fokus, 20 Non Fokus) verileri retrospektif olarak değerlendirildi. Tüm hastalara eş zamanlı olarak PDE5 inhibitörü (tadalafil 5 mg) tedavisi verildi. Hastaların yaşı, işlem öncesi ve sonrası plak boyutu ve ağrı düzeyi, komorbit hastalıklar, geçirilmiş operasyonlar, hormon düzeyleri, eşlik eden erektil disfonksiyon mevcut ise IIEF skorları, kurvatürün yönü taranarak toplandı. Hem Fokus hem de Non Fokus ESWT'de uygulanan tedavi ortalama 15 dakika sürmüş ve şok enerjisi penil plağa hedeflenerek haftada 3 seans olmak üzere 2 hafta ve toplam 6 seans ESWT tedavisi uygulanmıştır. Hastalarda işlem öncesi ve işlem sonrası penil plak boyutunun hesaplanması Yüzeyel USG kullanılarak gerçekleştirilmiştir. İşlem öncesi ağrısı olan hastalarda işlem sonrası ağrının devam edip etmediği sorgulanmış ve kaydedilmiştir. Tüm hastalarda IIEF skorları hesaplanmış, işlem öncesi eşzamanlı ED tespit edilen hastalarda işlem sonrası da IIEF skoru hesaplanarak karşılaştırma yapılmıştır.

Fokus ESWT'de 'Storz - DUOLITH SD1' cihazının Fokus Modülü kullanılmıştır. Non Fokus ESWT'de 'ELMED - VIBROLITH Orto' cihazı kullanılmıştır. Her iki cihazda tedavi için uygulanan ayarlar; Güç: 1,0 Bar; Frekans: 5 Hz; Terapi Başlığı 15mm şeklinde ayarlanmış olup, 1500 atım şeklinde tedavi yürütülmüştür. Şok dalgalarının eşit dağılımı açısından tedavi uygulanacak alana kayganlaştırıcı jel uygulanmıştır. Hastalar, ortalama takip süresi 6 ay olacak şekilde takip edilmiştir.

I. Etik Kurul Onayı

Araştırma başlamadan önce Bursa Uludağ Üniversitesi Sağlık Araştırmaları Etik Kuruluna başvuru yapıldı. Etik kurulun 21.08.2024 tarihli

toplantısında Karar No: 2024-13/21 ile çalışmanın etik açıdan uygunluğu belgelendi.

II. İstatiksel Analiz

Çalışmada hasta yaşı ve plak boyutları ölçümlerinin normal dağılıma uygunluğu Shapiro-Wilk testi ile incelenmiştir. Değişkenlerin normal dağılıma uygunluk göstermemesi nedeni ile ilgili ölçümler belirtici istatistik olarak medyan, minimum ve maksimum değerleri ile birlikte raporlanmıştır. Gruplar arası karşılaştırmalar Mann-Whitney U testi kullanılarak gerçekleştirilmiş olup, grup içi karşılaştırmalar ise Wilcoxon işaretli sıra testi kullanılarak yapılmıştır. Çalışmanın analizleri SPSS (IBM Corp. Released 2015. IBM SPSS Statistics for Windows, Version 23.0. Armonk, NY: IBM Corp.) programında yapılmış olup, istatistiksel karşılaştırmalarda tip I hata oranı %5 olarak kabul edilmiştir.

BULGULAR

Bu çalışmada 2018-2024 yılları arasında Bursa Uludağ Üniversitesine peniste eğrilik nedenli başvuran ve bu nedenle ESWT tedavisi uygulanan 60 hastanın verileri retrospektif olarak tarandı. 40 hastada Fokus ESWT, 20 hastada Non Fokus ESWT uygulanmıştı.

Yaşa göre hastalar değerlendirildiğinde her 2 grupta yaş açısından anlamlı fark yoktu (p: 0,136). Bu da çalışmaya alınan hastaların yaş açısından benzer 2 grup olduğunu göstermektedir. Fokus ESWTde medyan yaş 59, Non Fokus ESWT'de 54,5 idi. Fokus ESWT uygulanan hastalarda minimum yaş 23, maksimum yaş 74'dü; Non Fokus ESWT'de uygulanan hastalardaysa minimum yaş 34, maksimum yaş 68'di (Tablo 1).

Tablo-1: Fokus ve Non Fokus ESWT'de yaşa göre dağılım.

GRUP	SAYI	MEDYAN YAŞ (yıl)	MİNİMUM (yıl)	MAKSIMUM (yıl)
FOKUS ESWT	40	59,0	23,0	74
NON FOKUS ESWT	20	54,5	34,0	68
TOPLAM	60	57,0	23,0	74

Plakların lokalizasyonunu değerlendirdiğimizde Fokus ESWT grubundaki 40 hastadan 37'sinde (%92,5) plakların Dorsal yerleşimli, 1 tanesinde (%2,5) Sol Yan, 2 tanesinde (%5) ise Ventral yerleşimli olduğunu, Non Fokus ESWT grubunda 20 hastadan 18 tanesinde (%90) Dorsal yerleşimli, 1 tanesinde (%5) Sağ Yan, 1 tanesinde (%5) de Sol Yan yerleşimli olduğunu görmekteyiz. Totalde 60 hastamızı plak lokalizasyonuna göre değerlendirdiğimizde%91.7 (n=55) dorsal, 2 hastada (%3.3) ventral ve 3 hastada (%5) yan yerleşim mevcuttu (Tablo 2).

Tablo-2: Hastalarda plak lokalizasyonu.

LOKALİZASYON	SAYI	YÜZDE (%)
DORSAL	55	91,7
VENTRAL	2	3,3
YAN	3	5
TOPLAM	60	100

Tedavi yöntemleri değerlendirildiğinde, Fokus ESWT uygulanan hasta grubunda tedavi öncesi medyan plak boyutu 14 mm ve tedavi sonrasında ise 2,5 mm olarak saptanmış olup, Fokus ESWT uygulanan hasta grubunda tedavi öncesine göre plak boyutunda azalma gözlenmiştir ($p<0,001$). Tedavi uygulanan hastalardan plak boyutu en küçük olan 5 mm, en büyük olan ise 40 mm iken, tedavi sonrası en küçük plak boyutu 0 mm olup en büyük plak boyutu 30 mm şeklinde ölçülmüştür (Tablo 3).

Tablo-3: Fokus ESWT'de plak boyutuna göre değerlendirme.

	TEDAVİ ÖNCESİ	TEDAVİ SONRASI
Hasta Sayısı	40	40
MEDYAN (mm)	14,0	2,5
MİNİMUM (mm)	5,0	0,0
MAKSİMUM (mm)	40,0	30,0

Aynı şekilde Non Fokus ESWT uygulanan hasta grubunda tedavi öncesi medyan plak boyutu 10,0 mm ve tedavi sonrasında ise 0 mm olarak saptanmış olup, Non Fokus ESWT uygulanan hasta grubunda tedavi öncesine göre plak boyutunda azalma gözlenmiştir ($p<0,001$). Tedavi uygulanan hastalardan plak boyutu en küçük olan 5 mm, en büyük olan ise 30 mm iken, tedavi sonrası en küçük plak boyutu 0 mm olup en büyük plak boyutu 25 mm şeklinde ölçülmüştür (Tablo 4).

Tablo-4: Non Fokus ESWT'de plak boyutuna göre değerlendirme.

	TEDAVİ ÖNCESİ	TEDAVİ SONRASI
HASTA SAYISI	20	20
MEDYAN (mm)	10,0	0,0
MİNİMUM (mm)	5,0	0,0
MAKSİMUM (mm)	30,0	25,0

Fokus ESWT uygulanan hasta grubunda 40 hastadan 37'sinde işlem öncesi ağrı şikayeti olup işlem sonrası tüm hastalarda ağrı şikayeti geçmiştir. Non Fokus ESWT tedavisi uygulanan 20 hastadan 4 tanesinde işlem öncesi ağrı mevcut olup tedavi sonrası hastaların hepsinde ağrı tümüyle geçmiştir.

Fokus ESWT ve Non Fokus ESWT tedavileri karşılaştırmalı değerlendirildiğinde (Tablo 5) her 2 grupta tedavi öncesi ölçülen plak boyutunda fark yoktu (p=0,098). Bu, her iki grubun plak boyutu açısından benzer gruplar olduğunu göstermekteydi. Tedavi sonrası plak boyutundaki tedavi öncesine göre hesaplanan azalma miktarları karşılaştırıldığında yine plak boyutundaki azalma açısından da her iki grupta fark olmadığı tespit edildi (p=0,193). Bu da her iki tedavinin plak boyutu açısından etkinliklerinin benzer olduğunu gösterdi.

Tablo-5: Fokus ve Non Fokus ESWT tedavilerinin plak boyutua göre karşılaştırması.

GRUP		TEDAVİ ÖNCESİ	TEDAVİ SONRASI	FARK
FOKUS ESWT	SAYI	40	40	
	MEDYAN (mm)	14,0	2,5	10,0
	MİNİMUM (mm)	5,0	0,0	0,0
	MAKSİMUM (mm)	40,0	30,0	15,0
NON FOKUS ESWT	SAYI	20	20	
	MEDYAN (mm)	10,0	0,0	10,0
	MİNİMUM (mm)	5,0	0,0	0,0
	MAKSİMUM (mm)	30,0	25,0	15,0
TOTAL	SAYI	60	60	
	MEDYAN (mm)	10,5	0,0	10,0
	MİNİMUM (mm)	5,0	0,0	0,0
	MAKSİMUM (mm)	40,0	30,0	15,0

Hastalar YH'a göre değerlendirildiğinde Fokus ESWT'de 19 hastada (%47,5) en az 1 YH (DM ve/veya HT) mevcuttu. Non Fokus ESWT'de ise 8 hastada (%40) en az 1 YH mevcuttu. Tedavi sonuçlarını YH'a göre de değerlendirdik. Total 60 hastadan 27 tanesinde en az 1 YH (DM ve/veya HT) mevcuttu. Fokus ve Non Fokus ayırım yapılmadan YH'a göre yaptığımız genel değerlendirmede YH olan ve olmayan hastalar değerlendiriliğinde YH olan ve olmayan grupda plak boyutunda anlamlı düzeyde küçülme mevcuttu (her iki grupda p<0,001). YH olan ve olmayan gruplar değerlendiriliğinde ise tedavi öncesi ölçülen plak boyutunda gruplar arasında fark yoktu (p=0,463). Bu, her iki grubun plak boyutu açısından benzer gruplar olduğunu göstermekteydi. Tedavi sonrası plak boyutundaki tedavi öncesine göre azalma miktarları karşılaştırıldığında plak boyutundaki azalma açısından da gruplar arasında fark olmadığı tespit edildi (p=0,154). Sonuç olarak, ESWT tedavisinin YH olanlarda da olmayan hastalardaki kadar başarılı bir tedavi yöntemi olduğunu gösterdi (Tablo 6).

Tablo-6: Yandaş hastalık olan ve olmayan hastalarda uygulanan ESWT tedavisinin sonuçları (Fokus ve Non Fokus ayırımı yapılmadan).

YANDAŞ HASTALIK		**TEDAVİ ÖNCESİ**	**TEDAVİ SONRASI**	**FARK**
VAR	SAYI	27	27	
	MEDYAN (mm)	13,0	0,0	10,0
	MİNİMUM (mm)	5,0	0,0	0,0
	MAKSİMUM (mm)	40,0	30,0	15,0
YOK	SAYI	33	33	
	MEDYAN (mm)	10,0	0,0	10,0
	MİNİMUM (mm)	5,0	0,0	0,0
	MAKSİMUM (mm)	30,0	25,0	15,0
TOTAL	SAYI	60	60	
	MEDYAN (mm)	10,5	0,0	10,0
	MİNİMUM (mm)	5,0	0,0	0,0
	MAKSİMUM (mm)	40,0	30,0	15,0

Gruplar Fokus ve Non Fokus şeklinde ayrı ayrı değerlendirildiğinde de sonuç benzerdi. Fokus ESWT grubunda YH olan ve olmayan hastalar değerlendirildiğinde YH olan ve olmayan hasta grupları arasında işlem öncesi plak boyutu benzerdi (p=0,649). İşlem sonrasında ölçülen plak boyutu işlem öncesine göre anlamlı olarak farklı değildi (p=0,405) (Tablo 7).

Tablo-7: Fokus ESWT'de yandaş hastalık olan ve olmayan hasta gruplarında tedavi sonuçları.

YANDAŞ HASTALIK		**TEDAVİ ÖNCESİ**	**TEDAVİ SONRASI**	**FARK**
VAR	SAYI	19	19	
	MEDYAN (mm)	13,0	3,0	10,0
	MİNİMUM (mm)	10,0	0,0	0,0
	MAKSİMUM (mm)	40,0	30,0	15,0
YOK	SAYI	21	21	
	MEDYAN (mm)	15,0	2,0	10,0
	MİNİMUM (mm)	5,0	0,0	5,0
	MAKSİMUM (mm)	30,0	15,0	15,0
TOTAL	SAYI	40	40	
	MEDYAN (mm)	14,0	2,5	10,0
	MİNİMUM (mm)	5,0	0,0	0,0
	MAKSİMUM (mm)	40,0	30,0	15,0

Non Fokus ESWT grubu içerisinde de YH olan ve olmayan hasta grupları arasında işlem öncesi plak boyutu benzerdi (p=0,734). İşlem sonrasında ölçülen plak boyutu işlem öncesine göre anlamlı olarak farklı değildi (p=0,384) (Tablo 8).

Tablo-8: Non Fokus ESWT'de yandaş hastalık olan ve olmayan hasta gruplarında tedavi sonuçları.

YANDAŞ HASTALIK		TEDAVİ ÖNCESİ	TEDAVİ SONRASI	FARK
VAR	SAYI	8	8	
	MEDYAN (mm)	13,0	0,0	10,0
	MİNİMUM (mm)	5,0	0,0	5,0
	MAKSİMUM (mm)	20,0	10,0	15,0
YOK	SAYI	12	12	
	MEDYAN (mm)	10,0	0,0	10,0
	MİNİMUM (mm)	5,0	0,0	0,0
	MAKSİMUM (mm)	30,0	25,0	13,0
TOTAL	SAYI	20	20	
	MEDYAN (mm)	10,0	0,0	10,0
	MİNİMUM (mm)	5,0	0,0	0,0
	MAKSİMUM (mm)	30,0	25,0	15,0

Fokus ESWT grubu içerisinde YH olan ve olmayan hasta grupları ile Non Fokus ESWT grubu içerisinde YH olan ve olmayan hasta grupları birlikte değerlendirildiğinde işlem öncesi plak boyutu benzerdi (p=0,373). İşlem sonrasında ölçülen plak boyutu işlem öncesine göre anlamlı olarak farklı değildi (p=0,304).

Hastaları plak boyutu 0-1 cm ve 1-2 cm olacak şekilde gruplara ayırarak tedavi sonuçlarını değerlendirdik. Plak boyutu 0-1 cm olan hastalar içerisinde Fokus ESWT ile Non Fokus ESWT grupları arasında işlem öncesi plak boyutu benzerdi (p=0,094). İşlem sonrasında ölçülen plak boyutu işlem öncesine göre anlamlı olarak farklı değildi (p=0,767) (Tablo 9).

Tablo-9: 0-1 cm boyutunda plaklarda Fokus ve Non Fokus ESWT sonuçlarının plak boyutuna göre karşılaştırılması.

GRUP		TEDAVİ ÖNCESİ	TEDAVİ SONRASI	FARK
FOKUS ESWT	SAYI	19	19	
	MEDYAN (mm)	10,0	0,0	10,0
	MİNİMUM (mm)	5,0	0,0	0,0
	MAKSİMUM (mm)	10,0	10,0	10,0
NON FOKUS ESWT	SAYI	11	11	
	MEDYAN (mm)	9,0	0,0	9,0
	MİNİMUM (mm)	5,0	0,0	5,0
	MAKSİMUM (mm)	10,0	0,0	10,0
TOTAL	SAYI	30	30	
	MEDYAN (mm)	10,0	0,0	9,5
	MİNİMUM (mm)	5,0	0,0	0,0
	MAKSİMUM (mm)	10,0	10,0	10,0

Plak boyutu 1 cm - 2 cm olan hastalar değerlendirildiğinde Fokus ESWT ile Non Fokus ESWT grupları arasında işlem öncesi plak boyutu benzerdi (p=0,075). İşlem sonrasında ölçülen plak boyutu işlem öncesine göre anlamlı olarak farklı değildi (p=0,775) (Tablo 10).

Tablo-10: 1-2 cm boyutunda plaklarda Fokus ve Non Fokus ESWT sonuçlarının plak boyutuna göre karşılaştırılması.

GRUP		TEDAVİ ÖNCESİ	TEDAVİ SONRASI	FARK
FOKUS ESWT	SAYI	19	19	
	MEDYAN (mm)	20,0	5,0	10,0
	MİNİMUM (mm)	13,0	0,0	10,0
	MAKSİMUM (mm)	20,0	10,0	15,0
NON FOKUS ESWT	SAYI	8	8	
	MEDYAN (mm)	15,0	2,5	10,5
	MİNİMUM (mm)	11,0	0,0	0,0
	MAKSİMUM (mm)	20,0	11,0	15,0
TOTAL	SAYI	27	27	
	MEDYAN (mm)	15,0	5,0	10,0
	MİNİMUM (mm)	11,0	0,0	0,0
	MAKSİMUM (mm)	20,0	11,0	15,0

Fokus ESWT grubundaki 40 hastadan 23 tanesinde eş zamanlı ED şikayeti de mevcuttu ve bu hastalarda PH tedavisi sonrası PH ilişkili ED'de ESWT tedavisinin etkinliğini araştırdık. Hastalardan işlem öncesi IIEF skoru hesaplandı ve PH tedavisi sonrası plak boyutu ile eş zamanlı olarak IIEF skorları hesaplandı. Hastaların ortalama yaşı 57'di. Fokus ESWT grubu içerisinde işlem öncesine göre işlem sonrası IIEF skorunda anlamlı artış gözlendi ($p<0,001$) (Tablo 11) .

Tablo-11: Peyronie ilişkili erektil disfonksiyon hastalığında Fokus ESWT tedavisinin sonuçları.

	Tedavi Öncesi IIEF	Tedavi Sonrası IIEF
SAYI	23	23
MEDYAN	14	24
MİNİMUM	12	22
MAKSİMUM	18	26

Non Fokus ESWT grubunda ED olan hasta sayısı yeterli olmadığı için (sadece 2 hasta) bu açıdan değerlendirme yapılmadı ama elimizde olan 2 hastanın verileri değerlendirildiğinde IIEF skorunun ortalama 12 arttığı görülmekte olup daha fazla hasta sayıları ile değerlendirme gerekmektedir.

Fokus ve Non Fokus ESWT gruplarındaki toplam 60 hastanın hiçbirisinde işlem sonrası herhangi bir yan etki ve komplikasyon izlenmedi.

TARTIŞMA VE SONUÇ

Daha önce PH'de ESWT kullanımı ile ilgili birçok araştırma yapılmıştır ancak PH'de Fokus ESWT ve Non Fokus ESWT tedavilerini karşılaştıran çalışma bulunmamaktadır. Bu çalışmada 2018-2024 yılları arasında Bursa Uludağ Üniversitesine penil eğrilik nedenli başvuran 60 hastanın verileri retrospektif olarak tarandı. Kırk hastada Fokus ESWT, 20 hastada Non Fokus ESWT uygulandı. Başvuran hastaların %91,7'de plakların dorsal yerleşimli olması PH'de plakların literatürle uyumlu şekilde genelde dorsal yerleşimli olduğunu göstermektedir. Penil plakların lokalizasyonu açısından elde ettiğimiz bu sonuç diğer çalışmalarla benzerlik göstermektedir (173). Tedavi yöntemleri ayrı ayrı değerlendirildiğinde Fokus ESWT uygulanan hasta grubunda tedavi öncesi medyan plak boyutu 14 mm ve tedavi sonrasında ise 2.5 mm olarak saptanmış olup, Fokus ESWT uygulanan hasta grubunda tedavi öncesine göre plak boyutunda anlamlı azalma gözlenmiştir ($p<0,001$). Fokus ESWT uygulanan ve ağrısı olan hastaların tümünde tedavi sonrası ağrı şikayeti geçmiştir. Bu sonuç Fokus ESWT'nin penil plak ve ağrı açısından PH'de güvenle kullanılabilen non-invaziv bir yöntem olduğunu desteklemektedir. Aynı şekilde Non Fokus ESWT uygulanan hasta grubunda tedavi öncesi medyan plak boyutu 10,0 mm ve tedavi sonrasında ise 0 mm olarak saptanmış olup, Non Fokus ESWT uygulanan hasta grubunda tedavi öncesine göre plak boyutunda anlamlı azalma gözlenmiştir ($p<0,001$). Non Fokus ESWT tedavisi uygulanan ve ağrısı olan hastaların tümünde tedavi sonrası ağrı şikayeti geçmiştir. Benzer şekilde elde ettiğimiz bu sonuç Non Fokus ESWT'nin penil plak açısından PH'de güvenle kullanılabilen non-invaziv bir yöntem olduğunu desteklemektedir.

Benzer çalışmalarda ESWT tedavisinin (Fokus ve Non Fokus şeklinde ayırım yapılmamıştır) plak boyutuna etkisi açısından anlamlı sonuç bulunmamış olup, verilerinin yetersiz olduğu bildirilmişse de (174), bazı çalışmalarda ise ESWT tedavisinin (Fokus ve Non Fokus ESWT şeklinde ayırım yapılmamıştır) plak boyutu açısından anlamlı etkisi olduğu

savunulmuştur (175). Bizim vardığımız sonuç ise hem Fokus ESWT'nin hem de Non Fokus ESWT'nin PH'de penil plaklar açısından güvenle uygulanabilir non-invaziv bir cerrahi yöntem olduğunu göstermektedir. Her iki grubun etkinliklerini karşılaştıran benzer çalışma bulunmamaktadır ve çalışmamız bu açıdan ilk kez yapılmaktadır.

Elde etdiğimiz sonuçlar, ağrı açısından birçok araştırma ile benzer niteliktedir. PH üzerine yapılan, 238 hastayı içeren 3 çalışmadan oluşan bir literatür araştırmasında 2 çalışmada ağrıda iyileşme olduğu gözlemlenmiştir (174). Buna rağmen yapılan bazı çalışmalar bizim vardığımız sonucun aksine ESWT'nin ağrı üzerine etkisinin olmadığını göstermektedir (175). Bu konuda yayınlanan, 4 Randomize Kontrollü Çalışma içeren güncel bir meta-analizde kısa vadede ESWT'nin (Fokus ve Non Fokus ESWT şeklinde ayırım yapılmamıştır) penil plak boyutunu azalttığı, aynı zamanda PH ile ilişkili ağrı tedavisinde kullanılabileceği belirtilmiş olup uzun dönem sonuçlarına ihtiyaç olduğu belirtilmiştir (176).

Fokus ve Non Fokus grupları karşılaştırıldığında ise tedavi grupları arasında tedavi öncesi ölçülen plak boyutuna göre farklılık yoktu (p=0,098). Bu da çalışmaya alınan hastaların plak boyutu açısından benzer 2 grup olduğunu göstermektedir. Tedavi sonrasında tedavi öncesine göre hesaplanan plak boyutundaki azalma miktarı değerlendirildiğinde yine farklılık yoktu ve sonuçlar benzer nitelikteydi (p=0,193). Elde ettiğimiz bu sonuç PH'de her 2 yöntemin birbirine üstünlüğünün olmadığını göstermekle beraber her 2 yöntemin başarılı şekilde kullanıla bileceğinin göstermektedir. Bu konuda yapılmış örnek hiçbir çalışma olmadığından vardığımız sonuç diğer araştırmalarla kıyaslana-mamaktadır.

YH baz alınarak elde ettiğimiz sonuca göre DM ve HT gibi YH'ları olan hastalarda hem Fokus ESWT hem de Non Fokus ESWT tedavisi güvenle uygulana bilmektedir ve her 2 yöntem karşılaştırıldığında birinin diğerine üstünlüğü bulunmamaktadır. Aynı zamanda HT ve DM gibi YH'ların olmasının hem Fokus ESWT'de hem de Non Fokus ESWT'de tedavi sonucunu etkilemeyeceği sonucuna varılmış olup, bu durum da tedaviye başlamadan önce YH mevcut olan hastalarda oluşabilecek olumsuz düşünceleri ortadan

kaldırmaktadır. Yine Fokus ve Non Fokus ESWT'nin YH'lar göz önüne alınarak karşılaştırılması yapılan başka çalışma olmadığından vardığımız sonuç diğer sonuçlarla karşılaştırılamamaktadır.

Çalışmamızda 2cm'den büyük penil plağı olan sadece 3 hasta mevcuttu ve bu hastalarda plak boyutunda anlamlı düzeyde azalma izlenmedi. 0-1 cm ve 1-2 cm plağı olan hastalardaysa her 2 tedavi yöntemi ayrı-ayrı değerlendirildiğinde anlamlı sonuç elde edilmesine rağmen karşılaştırılmalı değerlendirildiğinde anlamlı fark bulunmadı ve 0-1 cm ve 1-2 cm plaklarda da her 2 yöntemin kendi içinde oldukça başarılı olduğu ama birinin diğerine üstünlüğü bulunmadığı tespit edldi.

Fokus ESWT uygulanan hastalarda PH ilişkili ED olan hastalarda elde ettiğimiz sonuca göre Fokus ESWT PH ilişkili ED tedavisinde güvenle kullanılabilmektedir. Hastaların işlem öncesi ve sonrası IIEF skorları değerlendirildiğinde anlamlı düzeyde artış mevcuttur. Bu konuda yapılan diğer araştırmalarda da benzer sonuçlar elde edilmiştir (177). Non Fokus ESWT'de elimizde yeterince veri olmadığından dolayı bu alanda karşılaştırma yapamadık ama benzer çalışmalar Non Fokus ESWT'nin ED tedavisinde daha başarılı olduğunu belirten (178) ve her 2 yöntem arasında fark gözlemlemeyen (179) çalışmalar mevcuttur.

Sonuç olarak, Fokus ESWT ve Non Fokus ESWT PH'de ağrı yönetimi ve plak boyutu açısından güvenle kullanılabilen non-invaziv yöntemlerdir. Hastalarda işlem sonrası herhangi yan etki ve komplikasyon izlenmemektedir. DM ve HT gibi yandaş hastalığı olan kişilerde de tedavi başarılı bir şekilde uygulanabilmektedir. Fokus ESWT ve Non Fokus ESWT tedavilerinin plak boyutu ve ağrı açısından sonuçları yönünde anlamlı fark tespit edilmemiş olup, her iki yöntemin diğerine üstünlüğü bulunmamaktadır. Her iki yöntemin etkinliklerini karşılaştırmak için daha fazla sayıda hasta ile yapılacak olan çalışmalara ihtiyaç vardır.

KAYNAKLAR

1. de la Peyronie F. Sur quelques obstacles qui s' opposent a l'ejaculation naturelle de la semence. Mem Acad R Chir 1743;1(1743):425-34.
2. Schwarzer U, Sommer F, Klotz T, Braun M, Reifenrath B, Engelmann U. The prevalence ofPeyronie's disease: results of a large survey. BJU international 2001;88(7):727-30.
3. Mulhall JP, Creech SD, Boorjian SA, Ghaly S, Kim ED, Moty A. Subjective and objectiveanalysis of the prevalence of Peyronie's disease in a population of men presenting for prostatecancer screening. The Journal of urology 2004;171(6 Part 1):2350-3.
4. DiBenedetti DB, Nguyen D, Zografos L, Ziemiecki R, Zhou XA. Population-based study of Peyronie's disease: prevalence and treatment patterns in the United States. Advances in urology 2011;23;2011:282503.
5. Ralph D, Gonzalez-Cadavid N, Mirone V, Perovic S, Sohn M, Usta M. The management of Peyronie's disease: evidence-based 2010 guidelines. The journal of sexual medicine 2010;7(7):2359-74.
6. Mulhall J. Expanding the paradigm for plaque development in Peyronie's disease. Internationaljournal of impotence research 2003;15(5):93-102.
7. Tefekli A, Kandirali E, Erol H, Alp T, Köksal T, Kadıoğlu A. Peyronie's disease in men under age 40: characteristics and outcome. International journal of impotence research 2001;13(1):18-23.
8. El-Sakka AI, Salabas E, Dincer M, Kadioglu A. The pathophysiology of Peyronie's disease. Arabjournal of urology 2013;11(3):272-7.
9. Hellstrom WJ. Medical management of Peyronie's disease. Journal of andrology 2009;30(4):397-405.
10. Hayat S, Brunckhorst O, Alnajjar HM. A systematic review of non-surgical management in Peyronie's disease. Int J Impot Res 2023;35(6):523-32.
11. Mariotto S, Alessandra P. Extracorporeal shock wave therapy in inflammatory diseases: molecular mechanism that triggers antiinflammatory action. Curr Med Chem 2009;16(19):2366-72
12. Gelbard M. Myofibroblasts and mechanotransduction: Do forces in the tunica albuginea contribute to Peyronie's disease. J Sex Med 2008;5(12):2974-6.
13. Speed CA, Nichols D, Richards C. Extracorporeal shock wave therapy for lateral epicondylitis a double blind randomised controlled trial. J Orthop Res 2002;20(5):895-8

14. Dahmen G, Meiss L, Nam V, Skruodies B. Extrakorporale Stoßwellentherapie (ESWT) im knochennahen Weichteilbereich an der Schulter. Extracta Orthopaedica 1992;11:25-27.
15. Gao L, Qian S, Tang Z, Yuan J. A meta-analysis of extracorporeal shock wave therapy for Peyronie’s disease. Int J Impot Res 2016;28(5):161-6.
16. Allison N, Adam S, Elena J. Extracorporeal Shockwave Therapy in the Management of Sports Medicine Injuries. Curr Sports Med Rep 2021;20(6):298-305.
17. Kiessling MC, Milz S, Frank HG. Radial extracorporeal shock wavetreatment harms developing chicken embryos. Sci Rep 2015;5:81-2.
18. Hartmut P. Review of the Current Status of Low Intensity Extracorporeal Shockwave Therapy (Li-ESWT) in Erectile Dysfunction (ED), Peyronie's Disease (PD), and Sexual Rehabilitation After Radical Prostatectomy With Special Focus on Technical Aspects of the Different Marketed ESWT Devices Including Personal Experiences in 350 Patients. Sex Med Rev 2021;9(1):93-122.
19. Palmieri A, Imbimbo C, Longo N. A first prospective, randomized, double-blind, placebo-controlled clinical trial evaluating extracorporeal shock wave therapy for the treatment of Peyronie's disease. Eur Urol 2009;56(2):363-9.
20. Manfredi C, Arcaniolo D, Amicuzi U. Impact of extracorporeal shockwave therapy for erectile dysfunction and Peyronie's disease on reproductive and hormonal testicular function. Andrology 2022;10(7):1368-75.
21. Brooks JD. Anatomy of the lower urinary tract and male genitalia. Campbell-walsh urology 2007.
22. Hsu GL. The three-dimensional structure of the tunica albuginea: anatomical and ultrastructural levels. Int J Impot Res 1992;4:117-29.
23. Hsu GL. The distribution of elastic fibrous elements within the human penis. British journal of urology 1994;73(5):566-71.
24. Brock G. The anatomy of the tunica albuginea in the normal penis and Peyronie's disease. The Journal of urology 1997;157(1):276-281.
25. Yachia D. Surgical anatomy of the penis and scrotum. Text atlas of penile surgery. Healthcare Informa, London 2007;10:1-8.
26. Udelson D. Engineering analysis of penile hemodynamic and structural-dynamic relationships: Part I - Clinical implications of penile tissue mechanical properties. International journal of impotence research 1998;10(1):15-24.
27. Gasior B. Plaque-associated corporal veno-occlusive dysfunction in idiopathic Peyronie's disease: a pharmacocavernosometric and pharmacocavernosographic study. World Journal of Urology 1990;8(2):90-96
28. Goldstein A. Special microanatomical features surrounding the intracorpora cavernosa nerves and their probable function during erection. The Journal of urology 1984;132(1):44-46.

29. Andersson KE, Wagner G. Physiology of penile erection. Physiological reviews 1995;75(1):191-236.
30. Tejada IS. Physiology of erectile function and pathophysiology of erectile dysfunction. J Sex Med 2005;2(1):26-39.
31. Hinman Jr. Urologic Surgery. 1989: Philadelphia: WB Saunders.
32. Garg S, Date SV, Gupta A. Successful microsurgical replantation of an amputated penis. Indian J Plast Surg 2016;49:99-105.
33. Stuntz M. The prevalence of Peyronie's disease in the United States: a population-based study. PLoS One 2016;11(2):150-7.
34. Arafa M.The prevalence of Peyronie's disease in diabetic patients with erectile dysfunction. Int J Impot Res 2007;19(2):213-7.
35. Lindsay MB. The incidence of Peyronie’s disease in Rochester, Minnesota, 1950 through 1984. J Urol 1991;146(4):1007-9.
36. Shiraishi K, Shimabukuro T, Matsuyama H. The prevalence of Peyronie's disease in Japan: a study in men undergoing maintenance hemodialysis and routine health checks. J Sex Med 2012;9(10):2716-23.
37. Benedetti D. A population-based study of Peyronie's disease: prevalence and treatment patterns in the United States. Adv Urol 2011 23;2011:282503.
38. Sommer F. Epidemiology of Peyronie's disease. Int J Impot Res 2002;14(5):379-83.
39. Hellstrom WJG. History, epidemiology, and clinical presentation of Peyronie's disease. Int J Impot Res 2003;15(5):91-2.
40. Chung E. Five year follow up of Peyronie's graft surgery: Outcomes and patient satisfaction. J Sex Med 2011;8(2):594-600.
41. Monica G. Effects of long term vardenafil treatment on the development of fibrotic plaques in a rat model of Peyronie's disease. BJU Int 2006;97(3):625-33.
42. Gonzalez NF, Rajfer J. Experimental models of Peyronie's disease. Implications for new therapies. J Sex Med 2009;6(2):303-13.
43. Milan D. Risk factors for Peyronie's disease: A case control study. BJU Int 2006;97(3):570-4.
44. Jalkut M. Peyronie's Disease: A Review. Rev Urol 2003;5(3):142-8..
45. Mulhall JP. Subjective and objective analysis of the prevalence of Peyronie’s disease in a population of men presenting for prostate cancer screening. J Urol 2004;171:2350-3.
46. Tefekli A. Peyronie's disease in men under age 40: characteristics and outcome. Int J Impot Res 2001;13(1):18-23.
47. Levine L, Dimitriou R. A surgical algorithm for penile prosthesis placement in men with erectile failure and Peyronie’s disease. Int J Impot Res 2000;12(3):147-51.
48. Tal R. Peyronie's disease in teenagers. J Sex Med 2012;9(1):302-8.

49. Cowie CC. Prevalence of diabetes and high risk for diabetes using A1C criteria in the US population in 1988–2006. Diabetes care 2010;33(3):562-8.
50. El-Sakka AI, Tayeb KA. Peyronie's disease in diabetic patients being screened for erectile dysfunction. The Journal of urology 2005;174(3):1026-30.
51. Tefekli A. Peyronie's disease: a silent consequence of diabetes mellitus. Asian journal of andrology 2006;8(1):75-9.
52. Kendirci M. Diabetes mellitus is associated with severe Peyronie's disease. BJU international 2007;99(2):383-6.
53. Cavallini G, Paulis G. Improvement of chronic Peyronie's disease symptoms after diabetic compensation: a retrospective study. The Journal of urology 2013;81(4):794-8.
54. Devine JC, Horton C. Peyronie's disease. Clinics in plastic surgery 1988;15(3):405-9.
55. Aronson D. Cross-linking of glycated collagen in the pathogenesis of arterial and myocardial stiffening of aging and diabetes. Journal of hypertension 2003;21(1):3-12.
56. Ralph D. The management of Peyronie's disease: evidence-based 2010 guidelines. The journal of sexual medicine 2010;7(7):2359-74.
57. Casabé A. Risk factors of Peyronie's disease. What does our clinical experience show? The journal of sexual medicine 2011;8(2):518-23.
58. Chung E, Young L, Brock GB. The role of PDE5 inhibitors in penile septal scar remodeling: assessment of clinical and radiological outcomes. The journal of sexual medicine 2011;8(5):1472-7.
59. Usta MF. Relationship between the severity of penile curvature and the presence of comorbidities in men with Peyronie's disease. The Journal of urology 2004;171(2):775-9.
60. Rosen R. Impact of Peyronie's disease on sexual and psychosocial functioning: qualitative findings in patients and controls. The journal of sexual medicine 2008;5(8):1977-84.
61. Smith JF. Risk factors for emotional and relationship problems in Peyronie's disease. The journal of sexual medicine 2008;5(9):2179-84.
62. Nelson CJ, Mulhall JP. Psychological impact of Peyronie's disease: a review. The journal of sexual medicine 2013;10(3):653-60.
63. Nelson CJ. The chronology of depression and distress in men with Peyronie's disease. The journal of sexual medicine 2008;5(8):1985-90.
64. Hellstrom WJ. Bother and distress associated with Peyronie's disease: validation of the Peyronie's disease questionnaire. The Journal of urology 2013;190(2):627-34.
65. Bacal V. Correlation of degree of penile curvature between patient estimates and objective measures among men with Peyronie's disease. The journal of sexual medicine 2009;6(3):862-5.

66. Jones W. Counseling men with sexual dysfunction. AUA Update Series 1997;16:178-84.
67. Levine LA. The clinical and psychosocial impact of Peyronie's disease. Am J Manag Care 2013;19(4):55-61.
68. Tal R. Peyronie's Disease Following Radical Prostatectomy: Incidence and Predictors. The journal of sexual medicine 2010;7(3):1254-61.
69. Ciancio S, Kim E. Penile fibrotic changes after radical retropubic prostatectomy. BJU international 2000;85(1):101-6.
70. Moreno SA, Morgentaler A. Testosterone Deficiency and Peyronie's Disease: Pilot Data Suggesting a Significant Relationship. The journal of sexual medicine 2009;6(6):1729-35.
71. Rhoden EL. A cross-sectional study for the analysis of clinical, sexual and laboratory conditions associated to Peyronie's disease. The journal of sexual medicine 2010;7(4):1529-37.
72. Nugteren HM. The association between Peyronie's and Dupuytren's disease. International journal of impotence research 2011;23(4):142-5.
73. Gudmundsson KG. Epidemiology of Dupuytren's disease: clinical, serological, and social assessment. The Reykjavik Study. Journal of clinical epidemiology 2000;53(3):291-6.
74. Kelly DA. Penises as variable volume hydrostatic skeletons. Annals of the New York Academy of Sciences 2007;1101(1):453-63.
75. Mohamed AM, Erdman AG, Timm GW. The Biomechanics of Erections: Two-Versus One-Compartment Pressurized Vessel Modeling of the Penis. Journal of biomechanical engineering 2010;132(12):17-9.
76. Devine CJJ. Proposal: trauma as the cause of the Peyronie's lesion. The Journal of urology 1997;157(1):285-90
77. Pryor J, Ralph D. Clinical presentations of Peyronie's disease. International journal of impotence research 2002;14(5):414-7.
78. Jarow JP, Lowe FC. Penile trauma: an etiologic factor in Peyronie's disease and erectile dysfunction. The Journal of urology 1997;158(4):1388-90.
79. Costa WS. Stereological and biochemical analysis of muscular and connective tissue components in the penile corpus cavernosum adjacent to the fibrous plaque of Peyronie’s disease. BJU international 2009;103(2):212-6.
80. Akkus E. Structural alterations in the tunica albuginea of the penis: impact of Peyronie's disease, ageing and impotence. British journal of urology 1997;79(1):47-53.
81. DiPietro LA. Wound healing: the role of the macrophage and other immune cells. Shock 1995;4(4):233-40.
82. Ravanti L, Kähäri VM. Matrix metalloproteinases in wound repair. International journal of molecular medicine 2000;6(4):391-798.

83. Velnar T, Bailey T, Smrkolj V. The wound healing process: an overview of the cellular and molecular mechanisms. Journal of International Medical Research 2009;37(5):1528-42.
84. Tomasek JJ. Myofibroblasts and mechano-regulation of connective tissue remodelling. Nature reviews Molecular cell biology 2002;3(5):349-63.
85. Gelbard M. Myofibroblasts and mechanotransduction: Do forces in the tunica albuginea contribute to Peyronie's disease? The journal of sexual medicine 2008;5(12):2974-6.
86. Taylor FL, Levine LA. Peyronie's disease. Urologic Clinics of North America 2007;34(4):517-34.
87. Soh J. Nicardipine vs. saline injection as treatment for Peyronie's disease: a prospective, randomized, single-blind trial. The journal of sexual medicine 2010;7(11):3743-9.
88. Somers KD, Dawson DM. Fibrin deposition in Peyronie's disease plaque. The Journal of urology 1997;157(1):311-5.
89. Zargooshi J. Trauma as the cause of Peyronie’s disease: penile fracture as a model of trauma. The Journal of urology 2004;172(1):186-8.
90. Bivalacqua TJ, Purohit SK, Hellstrom WJ. Peyronie’s disease: advances in basic science and pathophysiology. Current urology reports 2000;1(4):297-301.
91. Allen D, Seftel MD. Campbell - Walsh - Wein Urology, ed. R.R.D. Alan W. Partin, Louis R. Kavoussi, Craig A. Peters. Vol. 12th Edition. 2020, USA: Elsevier.
92. Gonzalez NF, Rajfer J. Mechanisms of disease: new insights into the cellular and molecular pathology of Peyronie's disease. Nature Clinical Practice Urology 2005;2(6):291-7.
93. Magee TR. Gene expression profiles in the Peyronie’s disease plaque. Urology 2002;59(3):451-7.
94. Duncan MR, Berman B, Nseyo UO. Regulation of the proliferation and biosynthetic activities of cultured human Peyronie's disease fibroblasts by interferons-alpha,-beta and-gamma. Scandinavian journal of urology and nephrology 1991;25(2):89-94.
95. Gonzalez NF. Mechanisms of penile fibrosis. The journal of sexual medicine 2009;6:353-62.
96. Vernet D. Evidence that osteogenic progenitor cells in the human tunica albuginea may originate from stem cells: implications for peyronie disease. Biology of reproduction 2005;73(6):1199-210.
97. Ferrini M. Antifibrotic role of inducible nitric oxide synthase. Nitric Oxide 2002;6(3):283-94.
98. Valente EG. L-arginine and phosphodiesterase (PDE) inhibitors counteract fibrosis in the Peyronie’s fibrotic plaque and related fibroblast cultures. Nitric Oxide 2003;9(4):229-44.

99. Mulhall J. Peyronie's disease cell culture models: phenotypic, genotypic and functional analyses. International journal of impotence research 2002;14(5):397-405.
100. Darby IA, Hewitson TD. Fibroblast differentiation in wound healing and fibrosis. International review of cytology 2007;257:143-79.
101. El-Sakka AI. Peyronie's disease is associated with an increase in transforming growth factor-beta protein expression. The Journal of urology 1997;158(4):1391-4.
102. Ihn H. Pathogenesis of fibrosis: role of TGF-β and CTGF. Current opinion in rheumatology 2002;14(6):681-5.
103. Knittel T. Expression patterns of matrix metalloproteinases and their inhibitors in parenchymal and non-parenchymal cells of rat liver: regulation by TNF-α and TGF-β1. Journal of hepatology 1999;30(1):48-60.
104. Margadant C, Sonnenberg A. Integrin–TGF β crosstalk in fibrosis, cancer and wound healing. EMBO reports 2010;11(2):97-105.
105. Border WA, Ruoslahti E. Transforming growth factor-beta in disease: the dark side of tissue repair. The Journal of clinical investigation 1992;90(1):1-7.
106. Balza E. Transforming growth factor β regulates the levels of different fibronectin isoforms in normal human cultured fibroblasts. FEBS letters 1988;228(1):42-4.
107. Cantini LP. Profibrotic role of myostatin in Peyronie's disease. The journal of sexual medicine 2008;5(7):1607-22.
108. Smith J, Walsh T, Lue T. Peyronie's disease: a critical appraisal of current diagnosis and treatment. International journal of impotence research, 2008;20(5):445-59.
109. Levine LA, Larsen SM. Surgery for Peyronie's disease. Asian journal of andrology 2013;15(1):27.
110. Kelami A. Classification of congenital and acquired penile deviation. Urologia internationalis 1983;38(4):229-33.
111. Hellstrom WJ. Single-blind, multicenter, placebo controlled, parallel study to assess the safety and efficacy of intralesional interferon α-2b for minimally invasive treatment for Peyronie’s disease. The Journal of urology 2006;176(1):394-8.
112. Gontero P. Use of Penile Extender Device in the Treatment of Penile Curvature as a Result of Peyronie's Disease. Results of a Phase II Prospective Study. The journal of sexual medicine 2009;6(2):558-66.
113. Jordan GH, Angermeier KW. Preoperative evaluation of erectile function with dynamic infusion cavernosometry/cavernosography in patients undergoing surgery for Peyronie’s disease: correlation with postoperative results. The Journal of urology 1993;150(4):1138-42.

114. Ralph D. The treatment of Peyronie's disease with tamoxifen. British journal of urology 1992;70(6):648-51.
115. Levine L, Greenfield J. Establishing a standardized evaluation of the man with Peyronie's disease. International journal of impotence research 2003;15(5):103-12.
116. Taylor FL, Abern MR, Levine LA. Predicting erectile dysfunction following surgical correction of Peyronie's disease without inflatable penile prosthesis placement: vascular assessment and preoperative risk factors. The journal of sexual medicine 2012;9(1):296-301.
117. Ohebshalom M. Measurement of penile curvature in Peyronie's disease patients: Comparison of three methods. The journal of sexual medicine 2007;4(1):199-203.
118. Levine LA, Burnett AL. Standard operating procedures for Peyronie's disease. The journal of sexual medicine 2013;10(1):230-44.
119. Wessells H, Lue TF, McAninch JW. Penile length in the flaccid and erect states: guidelines for penile augmentation. The Journal of urology 1996;156(3):995-7.
120. Andresen R. Imaging modalities in Peyronie's disease. European urology 1998;34(2):128-35.
121. Hauck EW. Diagnostic value of magnetic resonance imaging in Peyronie's disease - a comparison both with palpation and ultrasound in the evaluation of plaque formation. European urology 2003;43(3):293-300.
122. Nehra A. Peyronie's disease: AUA guideline. The Journal of urology 2015;194(3):745-53.
123. Zarafonetis CJ, Horrax TM. Treatment of Peyronie's disease with potassium para-aminobenzoate (potaba). The Journal of urology 1959;81(6):770-2.
124. Weidner W. Potassium paraaminobenzoate (POTABA™) in the treatment of Peyronie's disease: a prospective, placebo-controlled, randomized study. European urology 2005;47(4):530-6.
125. Roy J, Carrier S. Acute hepatitis associated with treatment of Peyronie's disease with potassium para-aminobenzoate (Potaba). The journal of sexual medicine 2008;5(12):2967-9.
126. Safarinejad MR, Hosseini SY, Kolahi AA. Comparison of vitamin E and propionyl-L-carnitine, separately or in combination, in patients with early chronic Peyronie's disease: a double-blind, placebo controlled, randomized study. The Journal of urology 2007;178(4):1398-403.
127. Safarinejad MR. Therapeutic effects of colchicine in the management of Peyronie's disease: a randomized double-blind, placebo-controlled study. Int J Impot Res 2004;16(3):238-43.

128. Safarinejad MR. A double-blind placebo-controlled study of the efficacy and safety of pentoxifylline in early chronic Peyronie's disease. BJU international 2010;106(2):240-8.
129. Ferrini MG. Effects of long-term vardenafil treatment on the development of fibrotic plaques in a rat model of Peyronie's disease. BJU Int 2006;97:625.
130. Valente EG. L-arginine and phosphodiesterase (PDE) inhibitors counteract fibrosis in the Peyronie's fibrotic plaque and related fibroblast cultures. Nitric Oxide 2003;9(4):229-44.
131. Ilg MM. Phosphodiesterase Type 5 Inhibitors and Selective Estrogen Receptor Modulators Can Prevent But Not Reverse Myofibroblast Transformation in Peyronie's Disease. J Sex Med 2020;17(10):1848-64.
132. Chung E. The role of PDE5 inhibitors in penile septal scar remodeling: assessment of clinical and radiological outcomes. J Sex Med 2011;8(5):1472-7.
133. Ozturk U. Effects of sildenafil treatment on patients with Peyronie's disease and erectile dysfunction. Ir J Med Sci 2014;183(3):449-53.
134. Spirito L. Daily low-dose tadalafil may reduce the penile curvature progression rate in patients with acute Peyronie's disease: a retrospective comparative analysis. Int J Impot Res 2024;36(2):129-34.
135. Lee RC, Ping J. Calcium antagonists retard extracellular matrix production in connective tissue equivalent. Journal of Surgical Research 1990;49(5):463-6.
136. Anderson M. Inhibition of Peyronie's plaque fibroblast proliferation by biologic agents. International journal of impotence research 2000;12(3):25-31.
137. Chung E. A comparative study of the efficacy of intralesional verapamil versus normal saline injection in a novel Peyronie disease animal model: assessment of immunohistopathological changes and erectile function outcome. The Journal of urology 2013;189(1):380-4.
138. Raheem AA. The role of vacuum pump therapy to mechanically straighten the penis in Peyronie's disease. BJU international 2010;106(8):1178-80.
139. Kim JH, Carson CC. Development of Peyronie's disease with the use of a vacuum constriction device. The Journal of urology 1993;149(5):1314-5.
140. Ehrlich HP. Scar contracture: cellular and connective tissue aspects in Peyronie's disease. J Urol 1997;157:316.
141. Gelbard M. Clinical efficacy, safety and tolerability of collagenase clostridium histolyticum for the treatment of peyronie disease in 2 large double-blind, randomized, placebo controlled phase 3 studies. J Urol 2013;190:199.
142. Carson CC. Analysis of the clinical safety of intralesional injection of collagenase Clostridium histolyticum (CCH) for adults with Peyronie's disease. BJU Int 2015;116:815.

143. Gelbard M. Topical beta-aminopropionitrile in the treatment of Peyronie's disease. The Journal of urology 1983;129(4):746-8.
144. Engelhardt PF, Riedl CR. Topical Therapy for Peyronie's Disease, in Peyronie'S Disease. 2007, Springer. p. 103-109.
145. Zhu GQ, Jeon SH, Bae WJ. Efficient promotion of autophagy and angiogenesis using mesenchymal stem cell therapy enhanced by the low-energy shock waves in the treatment of erectile dysfunction. Stem Cells Int 2018;2018:1302672.
146. Zhao Z, Jing R, Shi Z, Zhao B, Ai Q, Xing G. Efficacy of extracorporeal shockwave therapy for knee osteoarthritis: A randomized controlled trial. J Surg Res 2013;185:661-6.
147. Zhong Z, Liu B, Liu G, Chen J, Li Y, Liu X, Hu Y. A Randomized Controlled Trial on the Effects of Low-Dose Extracorporeal Shockwave Therapy in Patients With Knee Osteoarthritis. Arch Phys Med Rehabil 2019;100:1695–702.
148. Motil I, Kubis I, Sramkova T. Treatment of vasculogenic erectile dysfunction with Piezowave device. Application of low intensity shockwaves using novel linear shockwave tissue coverage (LSTC-ED®) technique. A prospective, multicentric, placebo-controlled study. Asm 2016;6:15-18.
149. Elmansy HE, Lingeman JE. Recent advances in lithotripsy technology and treatment strategies: A systematic review update. Int J Surg 2016;36:676-80.
150. Katz JE, Clavijo RI, Rizk P. The Basic Physics of Waves, Soundwaves, and Shockwaves for Erectile Dysfunction. Sexual Medicine Reviews 2020;8:100-5.
151. Romeo P, Lavanga V, Pagani D. Extracorporeal Shock Wave Therapy in Musculoskeletal Disorders: A Review. Med Princ Pract 2014;23:7-13.
152. Gur S, Limin M, Hellstrom WJ. Current status and new developments in Peyronie's disease: medical, minimally invasive and surgical treatment options. Expert opinion on pharmacotherapy 2011;12(6):931-44.
153. Hatzimouratidis K. EAU guidelines on penile curvature. European urology 2012;62(3):543-52.
154. Chung E. Comparison between AMS 700™ CX and Coloplast™ Titan inflatable penile prosthesis for Peyronie's disease treatment and remodeling: clinical outcomes and patient satisfaction. The journal of sexual medicine 2013;10(11):2855-60.
155. Pryor JP, Fitzpatrick JM. A new approach to the correction of the penile deformity in Peyronie's disease. J Urol 1979;122(5):622-3.
156. Hatzichristodoulou G. Grafting techniques for Peyronie's disease. Translational andrology and urology 2016;5(3):334-41.

157. Kayigil O. The combination of vein grafting and two different types of corporeal plication in complex curvature due to Peyronie's disease. Urol Int 2010;84(3):275-81.
158. Kayigil O. The combination of penile revascularization surgery with penile corrective techniques as an alternative to prosthesis implantation in patients with peyronie's disease accompanied by erectile dysfunction: Long-term results. Int J Impot Res 2018;30(2):71-8.
159. Carson C. Peyronie's disease: new paradigm for the treatment of a unique cause of erectile dysfunction. Postgrad Med 2020;132(4):4-8.
160. Syed AH, Abbasi Z, Hargreave T. Nesbit procedure for disabling Peyronie’s curvature: a median follow-up of 84 months. Urology 2003;61(5):999-1003.
161. Hauck EW, Bschleipfer T. Long-term results of Essed-Schroeder plication by the use of non-absorbable Goretex sutures for correcting congenital penile curvature. Int J Impot Res 2002;14(3):146-50.
162. Yachia D. Modified corporoplasty for the treatment of penile curvature. J Urol 1990;143(1):80-2
163. Yafi FA. Outcomes of surgical management of men with Peyronie's disease with hourglass deformity. Urology 2016;91:119-23.
164. Dalkin BL, Carter MF. Venogenic impotence following dermal graft repair for Peyronie's disease. J Urol 1991;146(3):849-51.
165. Flores S. Erectile dysfunction after plaque incision and grafting: short-term assessment of incidence and predictors. J Sex Med 2011;8(7):2031-7.
166. Moriel EZ, Grinwald A, Rajfer J. Vein grafting of tunical incisions combined with contralateral plication in the treatment of penile curvature. Urology 1994;43(5):697-701.
167. Arena F. Peyronie's disease--incision and dorsal vein grafting combined with contralateral plication in straightening the penis. Scand J Urol Nephrol 1999;33(3):181-5.
168. Chung E. Evidence-Based Management Guidelines on Peyronie's Disease. J Sex Med 2016;13(6):905-23.
169. Wilson SK, Delk JR. A new treatment for Peyronie's disease: modeling the penis over an inflatable penile prosthesis. J Urol 1994;152(4):1121-3.
170. Rahman NU. Combined penile plication surgery and insertion of penile prosthesis for severe penile curvature and erectile dysfunction. J Urol 2004;171(1):2346-9.
171. Garaffa G. The management of residual curvature after penile prosthesis implantation in men with Peyronie's disease. BJU Int 2011;108(7):1152-6.
172. Kadirov R, Coskun B, Kaygisiz O, Gunseren KO, Kordan Y, Yavascaoglu I, Kilicarslan H. Penile Plication With or Without Degloving of the Penis Results in Similar Outcomes; Sex Med 2017;5(3):142-7

173. Pryor J, Ralph DJ. Clinical presentations of Peyronie's disease. International Journal of Impotence Research 2002;14(5):414-7
174. Fojecki GL, Tiessen S, Palle JSO. Extracorporeal shock wave therapy (ESWT) in urology: a systematic review of outcome in Peyronie's disease, erectile dysfunction and chronic pelvic pain, World J Urol 2017;35(1):1-9.
175. Bakr AM, El-Sakka AI. Extracorporeal Shockwave Therapy in Peyronie's Disease: Systematic Review and Meta-Analysis, J Sex Med 2021;18(10):1705-14.
176. Wang X, Liu H. Updated recommendations on the therapeutic role of extracorporeal shock wave therapy for peyronie’s disease: systematic review and meta-analysis, BMC Urol 2023;23(1):145.
177. Sramkova T, Motil I, Jarkovsky J, Sramkova K. Erectile Dysfunction Treatment Using Focused Linear Low-Intensity Extracorporeal Shockwaves: Single-Blind, Sham-Controlled, Randomized Clinical Trial. Urol Int 2020;104(5):417-24.
178. Eryilmaz R, Kaplan Ş. Comparison of focused and unfocused ESWT in treatment of erectile dysfunction. Aging Male 2020;23(3):206-9
179. Shannon S, Kyle JE, Daniel AS. Retrospective comparison of focused shockwave therapy and radial wave therapy for men with erectile dysfunction. Transl Androl Urol 2020;9(5):2122-8.

TEŞEKKÜR

Uludağ Üniversitesi Tıp Fakültesi Üroloji Anabilim Dalı'nda yapmış olduğum uzmanlık eğitimime katkıda bulunan, bilgi ve tecrübelerini özveri ile aktaran, her zaman desteklerini hissettiğim, başta tez konusunun belirlenmesinden, yazılmasına kadar her aşamada bilgi, fikir ve deyimleri ile yol gösteren, ilgisini ve desteğini esirgemeyen danışman hocam Prof.Dr.Hakan KILIÇARSLAN olmakla, değerli hocalarım, Prof.Dr.İsmet YAVAŞCAOĞLU, Prof.Dr.Onur KAYGISIZ, Prof.Dr.Burhan COŞKUN, Doç.Dr.Mehmet Çağatay ÇİÇEK, Doç.Dr.Kadir Ömür GÜNSEREN, ayrıca çalışmanın istatistik kısmına geldiğinde katkıları, sabrı ve samimiyetinden dolayı Prof.Dr.Gökhan OCAKOĞLUNA,

Birlikte çalışmaktan mutluluk duyduğum, asistanlık eğitimim boyunca desteğini esirgemeyen, bu zorlu yolu kolaylaştıran başta Dr.Levent TURAN, Dr Javanshir BAKİROV, Dr Melih YETEMEN, Dr. Rıdvan POLAT ve Dr. Bertan TANRIBUYURDU olmakla tüm Araştırma Görevlisi arkadaşlarıma,

En küçük sorunda bile yardımını esirgemeyen, abimiz, ablamız gibi davranan, her konuda desteğini esirgemeyen hemşire ve personel arkadaşlarıma,

Doğduğum günden bugüne kadar sevgisini esirgemeyen, tüm zorluklara rağmen maddi ve manevi olarak yanımda olan, beni ben yapan değerleri bana aktaran değerli annem Fatma GURBANOVA ve babam Zaur GURBANOV başta olmakla tüm aileme,

Geçtiğim tüm zorluklarda yanımda olan, hiçbir zaman desteğini esirgemeyen ve beni benden daha fazla düşünen değerli eşim Fidan ARİFZADE'ye,

Yaşadığım tüm olumsuz olaylardan sonra yüzünü görünce tüm dertlerimi unuttuğum ve varlığıyla beni ayakta tutan sevimli kızım Aylin GURBANLI'ya **SONSUZ TEŞEKKÜRLERİMİ SUNARIM.**

ÖZGEÇMİŞ

1993 yılında Azerbaycan'ın Şemkir şehrinde doğdum. 2000 yılında başladığım Muhammed Fuzuli Okulu'nu 2011 yılında bitirdikten sonra, 2011-2017 yılları arasında yüksek öğrenimimi Azerbaycan Tıp Üniversitesi Tıp Fakültesi'nde tamamladım. 2019 yılında Bursa Uludağ Üniversitesi Tıp Fakültesi Üroloji Anabilim Dalı'nda uzmanlık eğitimime başladım.