T.C.
BURSA ULUDAĞ ÜNİVERSİTESİ
TIP FAKÜLTESİ
RADYOLOJİ ANABİLİM DALI

3T MANYETİK REZONANS DİNAMİK SUSEPTİBİLİTE KONTRAST PERFÜZYON GÖRÜNTÜLEMEDE RÖLATİF SEREBRAL KAN HACMİ, SİNYAL GERİ KAZANIM YÜZDESİ VE RÖLATİF PİK YÜKSEKLİĞİNİN KONTRASTLANAN VE KONTRASTLANMAYAN İNTRAPARANKİMAL TÜMÖR VE TEDAVİYE SEKONDER DEĞİŞİKLİK KARAKTERİZASYONUNDA KATKISI: RETROSPEKTİF ARAŞTIRMA

Dr. Bartu BARLAS

UZMANLIK TEZİ

Bursa – 2025

T.C.
BURSA ULUDAĞ ÜNİVERSİTESİ
TIP FAKÜLTESİ
RADYOLOJİ ANABİLİM DALI

3T MANYETİK REZONANS DİNAMİK SUSEPTİBİLİTE KONTRAST PERFÜZYON GÖRÜNTÜLEMEDE RÖLATİF SEREBRAL KAN HACMİ, SİNYAL GERİ KAZANIM YÜZDESİ VE RÖLATİF PİK YÜKSEKLİĞİNİN KONTRASTLANAN VE KONTRASTLANMAYAN İNTRAPARANKİMAL TÜMÖR VE TEDAVİYE SEKONDER DEĞİŞİKLİK KARAKTERİZASYONUNDA KATKISI: RETROSPEKTİF ARAŞTIRMA

Dr. Bartu BARLAS

UZMANLIK TEZİ

Danışman:
Doç. Dr. Rifat ÖZPAR

Bursa – 2025

İÇİNDEKİLER

ÖZET ii

İNGİLİZCE ÖZET iv

GİRİŞ 1

GENEL BİLGİLER 3

1. İntrakraniyal Tümörler 3

2. SSS Tümörlerinin Sınıflandırılması 7

3. Beyin Tümörlerinde Görüntüleme 13

4. MRG Sekansları 15

5. Perfüzyon MRG 18

6. 3T MR Görüntüleme 25

GEREÇ VE YÖNTEM 29

1. Hasta Seçimi 29

2. MRG Protokolü 29

3. Görüntülerin Değerlendirilmesi 30

4. Diğer Verilerin Toplanması 33

5. İstatistiksel Analiz 33

BULGULAR 34

TARTIŞMA VE SONUÇ 47

KAYNAKLAR 55

EKLER 63

TEŞEKKÜR 67

ÖZGEÇMİŞ 68

ÖZET

Santral sinir sisteminde intraparankimal tümör (İPT) ve tedaviye sekonder değişikliklerin (TSD) görüntüleme kullanılarak non-invaziv karakterizasyonu, doğru tanı ve tedavi yönteminin belirlenmesi ve tedavinin başarısının değerlendirilmesi açısından son derece önemlidir. Çalışmamızın amacı, 3T MRG cihazında yapılan dinamik susceptibilite kontrast perfüzyon görüntülemeden (DSK-PG) elde edilen rölatif serebral kan hacminin (rSKH), sinyal geri-kazanım yüzdesinin (SGY) ve rölatif pik yüksekliğinin (rPY), İPT ve TSD karakterizasyonu ve ayrımındaki başarısını değerlendirmektir.

İPT ve TSD nedeniyle 3T DSK-PG ile tetkik edilen 204 hasta retrospektif olarak çalışmaya dahil edildi. Tümör olguları histopatolojik sonuçlara göre; düşük dereceli glial tümör, yüksek dereceli glial tümör, metastaz ve lenfoma olarak sınıflandı. Kontrastlanan lezyonlarda kontrastlanan dokudan ve peritümöral alandan; kontrastlanmayan tümörlerde, tümörün infiltratif ödem şeklinde izlenen kısımlarından region-of-interest alanları elde olundu. Bu alanlardan; rPY, SGY ve rSKH değerleri elde edildi. Bu parametrelerin tümör kategorilerini ayırmadaki etkinliği değerlendirildi.

Kontrastlanan lezyonlar karşılaştırıldığında tümöral SGY, rSKH ve rPY değerlerinde anlamlı fark saptandı. Bu lezyonlar arasında rSKH, kategorilerin birbirinden ayrımında en iyi performansı gösterdi. Kontrastlanma göstermeyen lezyonlar arasında ise SGY ve rPY değerleri anlamlı farklıydı. Perfüzyon parametreleri kombine şekilde kullanılarak TSD ve lenfoma grupları birbirinden ve diğer tüm alt gruplardan anlamlı şekilde ayırılabildi.

Sonuç olarak, İPT ve tedaviye sekonder değişiklik karakterizasyonu ve ayrımında 3T DSK-PG incelemelerinde elde edilen SGY, rPY ve rSKH yüksek tanısal doğruluğa sahiptir. Kontrastlanmayan primer tümör–TSD ayrımında SGY ve rPY etkinlik göstermektedir. Kontrastlanan patolojilerin ayrımında bu iki parametre önemli ölçüde etkinlik göstermesine karşın, en fazla etkinliği rSKH göstermektedir. 3T DSK-PG'den elde edilen

parametrelerin lezyon karakterine göre doğru seçimi ile daha yüksek doğrulukta tanısal başarı sağlanabilir.

Anahtar Kelimeler: 3T MRG, dinamik suseptibilite kontrast perfüzyon görüntüleme (DSK-PG), rölatif serebral kan hacmi (rSKH), sinyal geri-kazanım yüzdesi (SGY), rölatif pik yüksekliği (rPY).

SUMMARY

The Role of Relative Cerebral Blood Volume, Percentage Signal Intensity Recovery and Relative Peak Height in the Characterization of Contrast-Enhanced and Non-Enhanced Intraparenchymal Tumors and Treatment-Related Changes Using 3T Magnetic Resonance Dynamic Susceptibility Contrast Perfusion Imaging: A Retrospective Study

The non-invasive characterization of intraparenchymal tumors (IPT) and treatment-related changes (TRC) in the central nervous system through imaging is critically important for accurate diagnosis, determination of appropriate treatment methods and evaluation of treatment success. The aim of our study was to evaluate the effectiveness of the relative cerebral blood volume (rCBV), percentage signal intensity recovery (PSR) and relative peak height (rPH) obtained from dynamic susceptibility contrast perfusion imaging (DSC-PI) using a 3T MRI system in the characterization and differentiation of IPT and TRC.

A total of 204 patients who underwent 3T DSC-PI for IPT and TRC were included in the study retrospectively. Tumor cases were classified based on histopathological results into low-grade gliomas, high-grade gliomas, metastases and lymphomas. For contrast-enhancing lesions, regions of interest (ROIs) were obtained from the contrast-enhancing tissue and peritumoral areas. For non-enhancing tumors, ROIs were obtained from regions observed as infiltrative edema. From these ROIs, the values of rPH, PSR and rCBV were obtained. The effectiveness of these parameters in distinguishing tumor categories was evaluated.

Significant differences were observed in tumoral PSR, rCBV and rPH values among contrast-enhancing lesions. Among these lesions, rCBV demonstrated the best performance in differentiating the categories. For non-enhancing lesions, PSR and rPH values showed significant differences.

Using the perfusion parameters in combination, TRC and lymphoma groups were significantly differentiated from each other and from all other subgroups.

In conclusion, PSR, rPH and rCBV obtained from 3T DSC-PI demonstrate high diagnostic accuracy in the characterization and differentiation of IPT and TRC. PSR and rPH are effective in differentiating non-enhancing primary tumors from TRC. Although these two parameters significantly effective in the differentiation of contrast-enhancing pathologies, rCBV shows the highest effectiveness. Selecting the appropriate parameters based on lesion characteristics obtained from 3T DSC-PI can achieve higher diagnostic accuracy.

Keywords: 3T MRI, dynamic susceptibility contrast perfusion imaging (DSC-PI), relative cerebral blood volume (rCBV), percentage signal intensity recovery (PSR), relative peak height (rPH).

GİRİŞ

Santral sinir sisteminin intraparankimal tümörleri (İPT) dünya çapında kansere bağlı morbidite ve mortalitenin önemli bir kaynağıdır. İPT'ler heterojen bir grup olup prognoz, derece, büyüme hızı ve vaskülarite açısından farklılıklar göstermektedir. Yüksek dereceli tümörler, genellikle kötü prognoza sahip iken düşük dereceli tümörler yavaş büyüme göstererek uzun yıllar stabil kalabilmektedir (1). Tanı için histopatolojik örnekleme altın standart olsa da invaziv prosedürlere bağlı riskler mevcuttur ve her zaman kesin tanı elde edilemeyebilir. Bu nedenle tedavi öncesi tanısal görüntüleme, hastanın doğru tanı ve tedavisi için gereklidir (1,2).

İPT'lerin tanısında ve tedavi takibinde altın standart görüntüleme yöntemi manyetik rezonans görüntülemedir (MRG) (2). MRG'de geleneksel sekanslar ile yer kaplayıcı lezyonlar tespit edilebilmekte ve karakterizasyon açısından birtakım bulgular saptanabilmektedir. Ancak karakterizasyon, derecelendirme ve tümör taklitçilerinden ayrım açısından yetersiz kalabilmektedir. Bu yönlerden difüzyon ağırlıklı görüntüleme (DAG), perfüzyon görüntüleme, suseptibilite ağırlıklı görüntüleme, MR spektroskopi gibi farklı MRG teknikleri faydalı olabilmektedir (3-5). Bunların arasında perfüzyon görüntüleme; özellikle tümör varlığı ve derecesi yönünden önemli olan tümöral anjiogenezis ve permeabilite değerlendirmesi amacı ile kullanılmaktadır. Özellikle tümöral neoanjiogenezis ve kapiller dolaşım; histolojik açıdan yüksek dereceli primer beyin tümörleri ve metastazlarda artmaktadır. Bu nedenle perfüzyon görüntüleme, İPT karakterizasyon ve derecelendirmesinde yüksek öngörü etkinliği göstermektedir (6).

Dinamik suseptibilite kontrast perfüzyon görüntüleme (DSK-PG) perfüzyon teknikleri içerisinde en yaygın kullanılan tekniktir (6). İntravenöz yolla verilen kontrast maddenin ilk geçiş anındaki T2* sinyal değişikliklerini ölçerek mikroçevre hakkında bilgi verir (7). Bu görüntülerde elde edilen intensite-zaman eğrisinden (İZE) çeşitli semikantitatif parametrik haritalar oluşturulabilmektedir. Bunların arasında literatürdeki çalışmalarda; kapiller

neoanjiogenezis ile en alakalı parametrenin rölatif serebral kan hacmi (rSKH) olduğu gösterilmiştir (2,3,8). Bu parametrenin glial tümörlerde derece ile doğru orantılı ölçüde arttığı, metastazlarda benzer şekilde arttığı, buna karşın lenfoma veya tümör-dışı süreçlerde değişmediği bildirilmiştir (6-8). Buna karşın yapılan çalışmalarda elde edilen cut-off rSKH değerlerinin farklılığı, özellikle tedavi edilmiş lezyonlarda görülen farklı bulgular rSKH'nin etkinliğini sınırlamaktadır.

Güncel çalışmalarda; DSK-PG'den elde edilen İZE kullanılarak hesaplanan sinyal geri-kazanım yüzdesinin (SGY) ve rölatif pik yüksekliğinin (rPY) yukarıda ifade edilen kısıtlamaların çözümünde kullanılabileceği belirtilmiştir (5,8). Bu ölçümler ile aynı anda hem kapiller düzeydeki dolaşım hem de permeabiliteye ait bulgular elde edilebilmektedir. Literatürde bu yöntem ile yukarıda ifade edilen tümör tipleri ve metastatik lezyonların birbirinden ayırt edilebildiği birkaç çalışmada gösterilmiştir (1,5-8). Ancak bu çalışmaların çoğu 1.5T MR cihazında gerçekleştirilmiştir. 3T ve üzeri MRG'de bu parametrenin ve grafikten elde edilebilecek diğer parametrelerin etkinliği açısından yapılmış yeterli olgu sayısına sahip çalışma eksikliği bulunmaktadır. İZE; semikantitatif özellikte bir eğridir ve manyetik alan gücü değiştiğinde farklı sonuçlar ile karşılaşılabilir.

Bu çalışmada 3T MRG cihazında yapılan DSK-PG incelemelerinde elde edilen SGY ve rPY'nin İPT ve tedaviye sekonder değişikliklik (TSD) karakterizasyonu ve ayrımındaki başarısını değerlendirmeyi amaçladık.

GENEL BİLGİLER

1. İntrakraniyal Tümörler

Kanser, dünya genelinde en önemli ölüm nedenlerinden biri ve artan uzun yaşam beklentisinin önündeki önemli engeldir (9). Dünya Sağlık Örgütü (DSÖ)'nün 2019 yılındaki tahminlerine göre, 183 ülkenin 112'sinde 70 yaşından önce ölüm nedenleri arasında kanser birinci veya ikinci sırada yer alırken, 23 ülkede üçüncü veya dördüncü sıradadır (10). Birçok ülkede, inme ve iskemik kalp hastalıklarına bağlı mortalitenin azalması nedeniyle kansere bağlı ölüm oranlarında artış izlenmiştir (9).

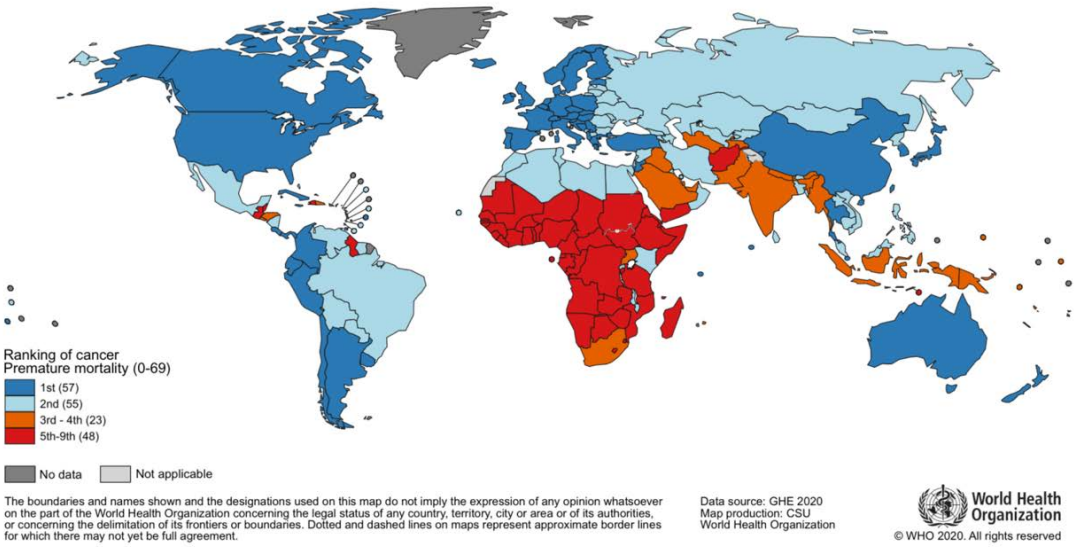

Şekil-1: Kanserin, 2019 yılında <70 yaş ölüm nedenleri arasındaki sıralaması (10).

Beyin ve diğer santral sinir sistemi (SSS) tümörleri, 100'ü aşkın farklı histolojik subtiplerden oluşmaktadır. Subtipler arasında epidemiyoloji, klinik özellikler, tedavi ve prognoz açısından farklılıklar izlenmektedir. Primer malign santral sinir sistemi kanserleri nadir görülmesine karşın yüksek mortaliteye sahip olması nedeniyle kansere bağlı mortalitede orantısız bir

şekilde önemli yük oluşturmaktadır (11). Tüm malign tümörlerin %1,35'ini oluşturmakla birlikte kansere bağlı ölümlerin %2,95'ini oluşturmaktadır (12).

Primer beyin tümörlerinin patogenezi yeterince anlaşılamamıştır. Genetik yatkınlık önemli role sahip olmakla birlikte; düşük frekanslı elektromanyetik alanlar, kimyasal ajanlar, kafa travması, sigara kullanımı, alkol ve enfeksiyonlar gibi çevresel risk faktörleri mevcuttur. Genetik ve çevresel etmenler arasındaki ilişkinin SSS tümörü riskini artırdığı bilinmektedir (13).

İPT'ler, primer beyin tümörleri ve metastatik kanserler olmak üzere başlıca iki gruba ayrılabilir (11). Beyin metastazları Amerika Birleşik Devletleri'nde en sık görülen SSS tümörüdür (14,15). Primer malign SSS tümörlerine kıyasla yaklaşık 10 kat daha sık görüldüğü tahmin edilmektedir (14-21). Beyin metastazlarının görülme sıklığı kaynaklar arasında farklılıklar gösterse de önceki çalışmalarda tüm kanserlerin %9-10'unu oluşturduğu bildirilmektedir (22,23). Otopsi serilerinden yapılan çalışmalarda kanserden ölen insanların yaklaşık %25'inde beyin metastazı saptanmıştır. Primer tümörün orijini ise en sık akciğer ve melanomdur (24,25). SSS metastazlarına yönelik yapılan tedavilerin çoğu küratif değildir ve nörolojik defisitleri geri getirememektedir. Nörolojik defisitler minimalken erken tanı ile nörolojik kötüleşme önlenebilir ve yaşam kalitesi korunabilir. Beyin metastazı ile en sık ilişkili kanserler akciğer, meme, böbrek, kolorektal kanser ve melanomdur. Primer malignitesi bulunan hastaların yaklaşık yarısı multipl beyin metastazı ile hastaneye başvurmaktadır (26,27).

Beyin metastazı bulunan olguların prognozları genel olarak kötüdür. Sperduto ve ark., akciğer kanseri, melanom, meme kanseri, renal hücreli kanser ve gastrointestinal kanserlerin beyin metastazları için geliştirilmiş tanı-spesifik evrelendirilmiş prognoz değerlendirmesi hakkında çalışmalar yapmıştır. Bu değerlendirme sistemi ile beyin metastazı bulunan olguların tümör subtiplerine ve önemli prognostik faktörlere bağlı olarak ortalama sağ kalım oranları tahmin edilebilir (28,29).

Primer SSS tümörleri 0-14 yaşlar arasında en sık, 15-19 yaşları arasında ise 2. en sık görülen kanserlerdir (30). Ek olarak 0-14 yaşları

arasında kansere bağlı mortalitenin en önemli nedeni SSS tümörleridir. 5 yaşın altında görülme insidansı en yüksektir. Çocuk ve adölesanlarda görülen SSS tümörlerinin çoğu maligndir. Bu yaş grubunda en sık görülen malign tümörler gliom, embriyonel tümörler ve germ hücreli tümörlerdir. Hipofiz bezi kaynaklı tümörler ise en sık görülen benign SSS tümörüdür (31).

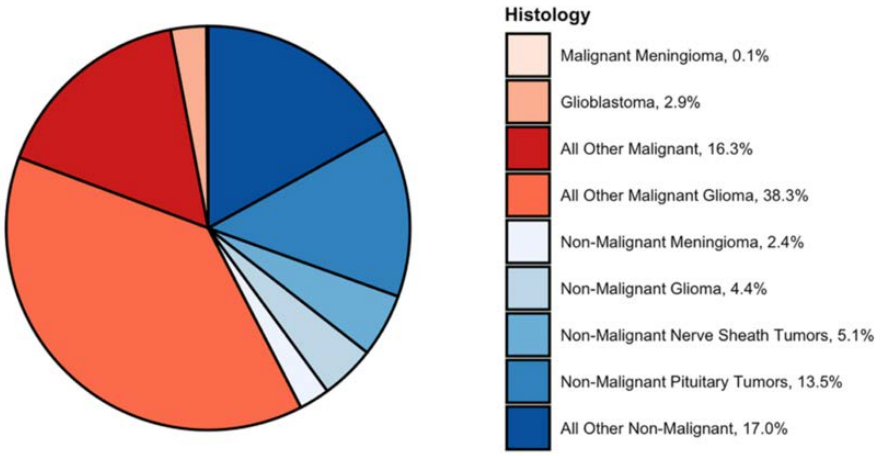

Grafik-1: Çocuklarda (0-19 yaş) primer santral sinir sistemi tümörlerinin histolojik dağılımları (31).

Çocuk, adölesanlar ve erişkinlerde görülen primer SSS tümörleri için iki ana risk faktörü tanımlanmıştır. Bunlar tek gen kalıtımlı hastalıklar ve iyonizan radyasyondur (32,33). İyonizan radyasyonun karsinojenik etkileri özellikle çocuklarda daha belirgindir ve doz-yanıt ilişkisi göstermektedir (34,35). Çocukluk çağında izlenen primer SSS tümörlerinin genetik birlikteliklerine yönelik az sayıda çalışma olması nedeniyle bu konu hakkında bilgiler kısıtlıdır. Son yıllarda yapılan çalışmalarda, avrupalılarda çocukluk çağında görülen ependimomaların görülme riskinin daha yüksek olduğu bildirilmiştir (36). Ayrıca yapılan 3 büyük meta analiz çalışmasında, yüksek doğum ağırlığının çocukluk çağı SSS tümör riskini artırdığı gösterilmiştir (37-39).

Primer SSS tümörleri, 40 yaşının üzerindeki erişkinlerde tüm kanserler içerisinde 8. sıklıkta görülmektedir. Erişkin yaş grubunda görülen primer SSS tümörlerinin büyük çoğunluğunu benign tümörler oluşturmaktadır.

Benign tümörler arasında en sık görülen tümörler menengioma ve hipofiz bezi kaynaklı kitlelerdir (30). En sık görülen primer malign beyin tümörü glial hücrelerden köken alan glioblastoma multiformedir (GBM). Son derece agresif histolojik tipe sahip olup 5 yıllık sağ kalım oranı %5'in altındadır (11). İPT'ler genelde baş ağrısı, bulantı, kusma, kişilik değişiklikleri ve fokal nörolojik defisit gibi klinik belirtiler ortaya çıktıktan sonra teşhis edilir (40).

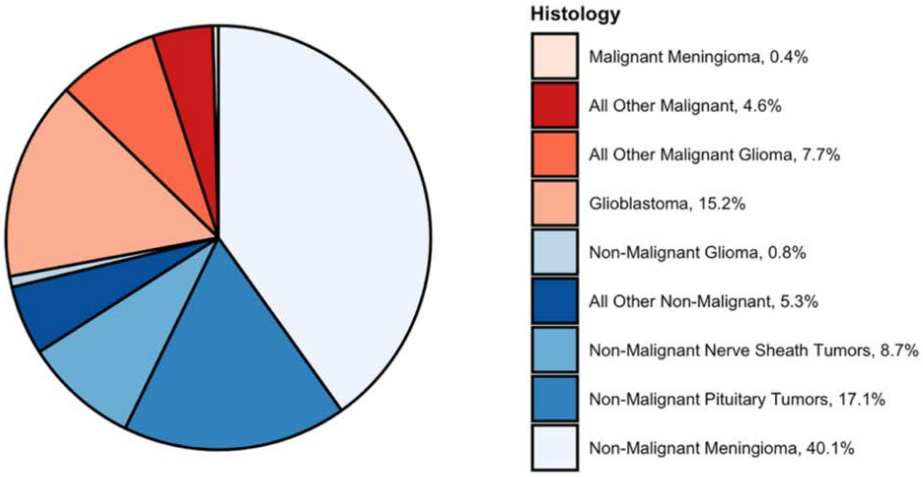

Grafik-2: Erişkinlerde primer santral sinir sistemi tümörlerinin histolojik dağılımları (31).

Primer SSS tümörlerinin büyük kısmı bilinen kanser sendromu bulunmayan olgularda görülse de vakaların yaklaşık %5-10'unda aile öyküsü bulunmaktadır (41). Nörofibromatozis tip 1 ve 2, tüberosklerozis ve Li Fraumeni sendromu gibi birçok kanser sendromuna bağlı SSS tümörü görülme sıklığı artmaktadır (31). Aile öyküsü olmayan olgularda genetik risk faktörleri üzerine birçok çalışma mevcuttur. Bu çalışmaların çoğu primer malign SSS tümörlerine bağlı ölümün çoğunluğundan sorumlu olan gliomalara yönelik yapılmıştır. Toplamda 25 adet tek nükleotid polimorfizmi (single nucleotide polymorphism, SNP) tanımlanmış olup bunlardan 11 tanesi glioblastoma, 19 tanesi glioblastoma dışı gliomalar, 5 tanesi ise tüm gliomalar için ortak risk faktörü olarak tanımlanmıştır (42).

2. SSS Tümörlerinin Sınıflandırılması

DSÖ tarafından yayınlanan SSS tümörlerinin sınıflandırılması sayesinde bu tümörlerin tanısal değerlendirilmesinde uluslararası standardizasyon sağlanmaya çalışılmıştır. Söz konusu sınıflandırma sisteminde belli aralıklarla revizyonlar yapılmakta olup SSS tümörlerindeki moleküler sınıflamada izlenen gelişmeler nedeni ile WHO 2016 sınıflamasını güncelleme ihtiyacı doğmuştur ve beyin tümörlerinin sınıflandırılmasında ve raporlanmasında değişiklikler olmuştur. Bu amaçla 5. baskı olan WHO CNS5 (santral sinir sistemi, central nervous system) 2021 yılında yayınlanmıştır (43,44). WHO CNS5, beyin ve spinal kord tümörlerinin sınıflandırılmasının uluslararası standardında 1979, 1993, 2000, 2007 ve 2016 yıllarında yayınlananlardan sonra altıncı versiyon olmuştur (43). Zülch tarafından 1979 yılında yayınlanan ilk versiyonda hematoksilen-eozin boyamadaki kesitlerde ışık mikroskobundaki değişiklikler temel alınmıştır (45). Bu versiyonda evreleme sisteminin (evre 1-4) klinikohistolojik özellikleri yansıttığı ve beyin tümörlerine uygulanabileceği bildirilmiştir. Anaplazi terimi tanıtılmıştır. 1993 yılında yayınlanan ikinci versiyonda, immünohistokimyasal özellikler eklenmiştir (46). 2000 yılında yayınlanan üçüncü versiyonda, moleküler biyolojik çalışmaların sonuçları birleştirilmiş ve çalışma grupları tarafından, her bölüm için birkaç adet yazar olmak üzere, ortaklaşa yazım sistemi kullanılmıştır (47). 2007 yılında yayınlanan dördüncü versiyonda, tümörler antite, varyant ve patern olarak sınıflandırılmıştır. Ancak son edisyonda antite ve varyant terimleri yerine sırasıyla tip ve subtip terimleri kullanılmıştır (48,49). Son dekatta izlenen moleküler genetikteki ilerlemelere bağlı olarak tümörlerdeki moleküler değişiklikler anlaşılmıştır. Buna bağlı olarak SSS bazı tümörlerinin tanısal değerlendirilmesinde, WHO 2016 sınıflamasında entegre tanı sistemi kullanılmış olup tümörün histopatolojik ve moleküler özelliklerini içermektedir (50, 51). Beyin tümörlerinin moleküler sınıflamasında yaşanan ilerlemeler nedeniyle güncelleme ihtiyacı doğmuştur ve klinik uygulamalar açısından önemli olan yeni keşifler hakkında iletişim içerisinde bulunmak amacıyla cIMPACT-NOW (the Consortium to Inform Molecular and Practical

Approaches to CNS Tumour Taxonomy) kurulmuştur. Bu sayede WHO 2021 baskıda moleküler data, tanı sistemine daha kapsamlı şekilde uygulanmıştır. WHO CNS5, bundan sonra moleküler genetikte izlenen gelişmelere bağlı beyin tümörlerinin sınıflandırılmasında yapılacak olan revizyonlar için temel oluşturmuştur (52-55). SSS tümörleri WHO CNS5 sınıflamasına göre 13 ana gruba ayrılmıştır (Tablo-1) (44).

Tablo-1: WHO CNS5'e göre santral sinir sistemi tümör grupları (44).

1.	Gliomlar, glionöronal ve nöronal tümörler
2.	Koroid pleksus tümörleri
3.	Embriyonel tümörler
4.	Pineal Tümörler
5.	Kranyal ve paraspinal sinir tümörleri
6.	Menenjiomlar
7.	SSS'yi tutan mezenkimal, non-meningotelyal tümörler
8.	Melanositik tümörler
9.	SSS'yi tutan hematolenfoid tümörler
10.	Germ hücreli tümörler
11.	Sellar bölge tümörleri
12.	SSS metastazları
13.	SSS'yi tutan genetik tümör sendromları

WHO CNS5'te yetişkin tip ve pediatrik tip diffüz gliomalar birbirlerinden ayrılmıştır. İki yeni tümör ailesi (pediatrik-tip diffüz yüksek dereceli glioma ve pediatrik-tip diffüz düşük- dereceli glioma) eklenmiştir. Bu tümörler primer olarak çocukluk çağında görülse de bazı tümörler özellikle genç yetişkinlerde olmak üzere yetişkinlerde de görülebilmektedir. Benzer şekilde, yetişkin-tip diffüz gliomalar da daha az sıklıkta adölesanlarda görülebilmektedir. WHO CNS5'te tümör kategorileri, ailesi ve tipleri Tablo 2, 3ve 4'te verilmiştir (56). Yeni tanımlanan tümörler gri ile belirtilmiştir.

Tablo-2: Gliomlar, glionöronal ve nöronal tümörlerin WHO CNS5'e göre sınıflandırılması (56).

Kategori	Gliomlar, glionöronal ve nöronal tümörler					
Aile	Yetişkin-tip diffüz gliomlar	Pediatrik-tip yüksek-dereceli diffüz gliomlar	Pediatrik-tip düşük-dereceli diffüz gliomlar	Sınırlanan astrositik gliomlar	Glionöronal ve nöronal tümörler	Ependimal tümörler
Tip	Astrositoma, IDH-mutant	Diffüz orta hat gliomu, H3 K27-değişikliği	Diffüz astrositom, MYB veya MYBL1-değişikliği	Piloid özellikler gösteren yüksek-dereceli astrositom	Oligodendrogliom benzeri özellikler ve nükleer demetler barındıran diffüz glionöronal tümör (DGONC)	Supratentoriyal ependimom, ZFTA füzyon-pozitif
	Oligodendro-glioma, IDH-mutant ve 1p/19q kodelesyonlu	Diffüz hemisferik gliom, H3 G34-mutant	Polimorf düşük dereceli nöroepitelyal tümör	Pilositik astrositoma	Miksoid glionöronal tümör	Supratentoriyal ependimom, YAP1 füzyon-pozitif
					Multinodüler ve vakuolizan nöronal tümör (MVNT)	
	Glioblastoma, IDH-wild tip	Diffüz pediatrik tip yüksek dereceli gliom, H3-wild tip/IDH wild tip	Diffüz düşük dereceli gliom, MAPK yolağında değişiklik	Pleomorfik ksantoastrositoma	Diffüz leptomeningeal glionöronal tümör	Posterior fossa grup A (PFA) ependimom
					Ganglioglioma	Posterior fossa grup B (PFB) ependimom
		İnfant tip hemisferik gliom	Anjiosentrik gliom	Subependimal dev hücreli astrositoma	Desmoplastik infantil ganglioglioma/astrositoma	Spinal ependimom, MYCN-amplifikasyonu
					Disembriyoplastik nöroepitelyal tümör	Miksopapiller ependimom
					Papiller glionöronal tümör	
					Rozet-oluşturan glionöronal tümör	Subependimom
					Gangliositoma	
				Kordoid glioma	Displastik serebellar gangliositoma	
					Santral nörositoma	
				Astroblastoma, MN1- değişikliği	Ekstraventriküler nörositoma	
					Serebellar liponörositoma	

Tablo-3: Koroid pleksus ve embriyonel tümörlerin WHO CNS5'e göre sınıflandırılması (56).

Kategori	Koroid pleksus tümörleri	Embriyonel tümörler	
Aile		Medulloblastom (MB)	Diğer SSS embriyonel tümörleri
Tip	Koroid pleksus papillomu	MB, WNT-aktivasyonu	SSS nöroblastomu, FOXR2-aktivasyonu
	Atipik koroid pleksus papillomu	MB, SHH-aktivasyonu, TP53 wild tip	BCOR tandem dublikasyonu bulunan SSS tümörü
	Koroid pleksus karsinomu	MB, SHH-aktivasyonu, TP53-mutant	Cribriform nöroepitelyal tümör (CRINET)
		MB, WNT/SHH aktivasyonu olmayan	Atipik teratoid/rabdoid tümör (ATRT)
		MB, histolojik olarak tanımlanmış	Çok tabakalı rozetler barındıran embriyonel tümör (ETMR)
			SSS embriyonel tümörü

Tablo-4: Pineal, mezenkimal/non-meningotelyal tümörlerin ve sellar bölge tümörlerinin WHO CNS5'e göre sınıflandırılması (56).

Kategori	Pineal tümörler	Mezenkimal/non-meningotelyal tümörler	Sellar bölge tümörleri
Aile		Belirsiz diferansiasyon	
Tip	Pineal bölgenin dezmoplastik miksoid tümörü, SMARCB1-mutant	İntrakranyal mezenkimal tümör, FET-CREB füzyon pozitif (provizyonel tip)	Pituiter blastom
	Pineositom	CIC-yeniden düzenlenmesi olan sarkom	Adamantinoma-töz kraniofaranjiom
	Orta derecede diferansiasyon gösteren pineal parankimal tümör	Primer intrakranyal sarkom, DICER1-mutant	Papiller kraniofaranjiom
	Pineoblastom	Soliter fibröz tümör	Pituisitom, sellar bölgenin granüler hücre tümörü ve iğsi hücreli onkositom
	Pineal bölgenin papiller tümörü	Ewing sarkom	Pituiter adenom
			Pituiter nöroendokrin tümör (PitNET)

2.1. WHO CNS5 Sınıflamasında Genel Yenilikler

WHO CNS5'te 'antite' terimi yerine 'tip' ve 'variant' terimi yerine 'subtip' terimi kullanılmıştır. Tümörler kategoriler, aileler ve tiplere göre sınıflandırılmıştır. Ek olarak bazı tümörlerde subtipler ve subgruplar tanımlanmıştır. Ayrıca WHO CNS5, gen sembolleri için HUGO Gen Terminoloji Komitesi (HUGO Gene Nomenclature Committee, HGNC) sistemini, sekans variantları için ise HGVS (Human Genome Variation Society)'yi katı bir şekilde takip etmektedir (57,58). SSS tümör derecelendirilmesi artık SSS dışı tümörlerdeki derecelendirme ile uyumludur. Derecelendirme farklı tümör tiplerine uygulanmak yerine tümör tipleri içinde uygulanır (43). Önceki sınıflandırmadan ayırt etmeyi kolaylaştırmak amacıyla Roman rakamı yerine Arabik rakamlar kullanılmıştır (56).

Moleküler ve histopatolojik parametreler, katmanlı raporlama sisteminde bu özelliklerin kombinasyonunu ile elde edilen entegre tanı ile birlikte bulunmaktadır. WHO CNS5, daha önce Uluslararası Nöropatoloji Topluluğu (International Society of Neuropathology, ISN)-Haarlem konsensus kılavuzlarının ve ICCR (International Collaboration on Cancer Reporting)'nin tümör tiplerinin dokümantasyonunda kullanılması için desteklediği bu katmanlı raporlama sistemini kullanmaktadır (50,59). Sınıflandırma doğruluğunu en üst düzeye çıkarmak ve tanısal netlik sağlamak amacıyla her tümör tipi için kesin entegre tanıya ulaşılması için gereken tanı kriterlerinin kombinasyonlarının yeterli olduğunu belirten 'zorunlu' ve 'istenilen' kriterler oluşturulmuştur. Eğer bu mümkün değil ise NOS (not otherwise spesified) ve NEC (not elsewhere classified) terimleri kullanılabilir. Tanı koymak için gereken bilgi mevcut değil, moleküler testler uygulanamıyor ise NOS; uygulanan tanısal testlerin sonuçların mevcut sınıflamada karşılığı yok ise NEC terimi kullanılır (56).

Metilom profilleme, SSS tümörlerinin sınıflandırılmasında ve tanısında güçlü bir araçtır. WHO CNS5 sınıflaması, birçok SSS tümörü tipi ve subtipi sınıflandırması için metilom profillemeyi önermektedir ancak optimal metodolojik yaklaşımın kesin olmaması ve tanısal testlerin ulaşılabilirliği konusunda sınırlılıkların bulunması nedeniyle metilom profillemenin tümör

sınıflandırılmasında primer veya rutin tanısal test olarak kullanılmasını önermek güçtür. Ayrıca birçok SSS tümör tipi ve subtipine, daha yaygın olarak bulunabilen teknikler ile güvenilir şekilde tanı konabilmektedir. Piloid özellikler gösteren yüksek dereceli astrositom, bu tümörler arasında istisna olup tanısı için metilen profilleme kullanılması gerekmektedir. Ancak bu tümör nadir olarak izlenmekte olup metilen profilleme, olağan dışı klinikopatolojik prezentasyona sahip seçilmiş vakalarda kullanılmalıdır (60).

3. Beyin Tümörlerinde Görüntüleme

Beyin tümörü olan hastalarda, akut prezantasyon ile başvuran hastalarda tanıyı koymak, cerrahi ve medikal tedaviye kılavuzluk etmek, rezidüyü, rekürrensi ve TSD'yi değerlendirmek amacıyla görüntülemeye ihtiyaç duyulmaktadır. Nöbet veya fokal nörolojik defisit gibi akut klinik semptomların varlığında ilk tanı genellikle acil serviste bilgisayarlı tomografi (BT) tetkiki ile konur (61). Bazen, beyin metastazları yapılan görüntülemelerde insidental olarak da saptanabilmektedir (27). Metastazlar, gri-beyaz cevher bileşkesinde yerleşim göstermeye meyillidir. Kan akım miktarına bağlı olarak sıklıkla serebral hemisferlerde (%80) izlenmelerine karşın daha az sıklıkla serebellum (%15) ve beyin sapında (%5) da yerleşim gösterebilmektedir (28). Özellikle melanom, renal hücreli kanser, tiroid kanseri ve koryokarsinom gibi kanserlerin hemorajiye yatkınlığı vardır (26). İlerlemiş kanseri ve yaygın sistemik hastalığı bulunan hastalarda multipl kontrastlanan beyin lezyonları görüldüğünde beyin metastazı tanısı patolojik tanıya gerek olmaksızın konulabilir. Ancak hastaların %50'ye varan kısmında, soliter beyin lezyonu ile presente olunduğundan kesin tanı için patoloji gereklidir (27). BT tetkikinde anormal beyin bulguları saptandığında lezyon karakterizasyonu ve kesin histopatolojik tanı için preoperatif planlama amacıyla kontrastlı MRG tetkiki yapılır. Tüm bu tetkikler sonrası lezyonun natürü hakkında daha fazla bilgiye ihtiyaç duyuluyor ise DAG, perfüzyon veya proton spektroskopik görüntüleme gibi ileri görüntüleme tetkikleri ile lezyon karakterize edilmeye çalışılır. Söz konusu bu tetkikler, İPT ile enfarkt, abse ve

demiyelinizan lezyonlar gibi tümörü taklit edebilecek lezyonları ayırabilmektedir (61). Erken postoperatif dönemde, görüntülemenin en önemli görevi rezidüel hastalığın miktarını belirlemek ve kontüzyon, hemoraji gibi postoperatif komplikasyonları değerlendirmektir (62).

3.1. BT Görüntüleme

İPT görüntülemesinin her evresinde kontrastlı MRG altın standarttır (62). MRG'nin uygulanamadığı durumlarda (örn metalik implanta sahip hastalar, klostrofobi) BT tetkiki yapılabilir. Daha yaygın bulunabilirlik, daha hızlı tarama zamanı, hareket artefaktlarına daha az duyarlı olması ve kemik, kalsifikasyon gibi yüksek dansiteli yapıların değerlendirilmesi BT tetkikinin avantajlarıdır ancak yumuşak doku rezolüsyonu MRG'den düşüktür ve posterior fossa ve spinal yerleşimli lezyonların değerlendirilmesinde yeterli olmayabilir (63, 64). BT, akut intrakraniyal kanamanın tespiti ve postoperatif hızlı görüntüleme gereksinimi varlığında mükemmel bir modalitedir. Yöntemin en önemli dezavantajlarından biri radyasyon maruziyetidir (63).

Gelişmekte olan ülkelerde ve küçük merkezlerde, BT-bazlı teknikler perfüzyon verilerini kullanarak tanı ve tümör derecelendirmesinde önemli role sahiptir. BT perfüzyon, intravenöz yolla verilen kontrast maddenin serebral damarlardan ilk geçiş anını analiz ederek beyin hemodinamisi hakkında bilgi sağlamaktadır (65).

BT kaynak verileri bilgisayar yazılımı aracılığıyla postprocessing işlemi sonrasında serebral kan hacmi (SKH), serebral kan akımı (SKA) ve ortalama geçiş zamanı (OGZ), hemodinamik BT perfüzyon haritaları, elde edilir. SKH, beynin belli bir bölgesindeki toplam kan hacmini ifade eder ve 100 g beyin dokusu başına düşen mililitre cinsinden ölçülür (ml/100g). SKA, beynin belli bir bölgesinden birim zamanda geçen kan miktarını ifade eder ve bir dakikada 100 g beyin dokusu başına düşen mililitre cinsinden ölçülür (ml/100g/dk). OGZ, kanın belirli bir bölgeden geçtiği ortalama zaman olup birimi saniyedir (s) (65,66).

3.2. MRG

MRG, doku içerisindeki su moleküllerindeki protonların magnitizasyon özellikleri üzerine kuruludur. Normalde rasgele dizilmiş

protonlara güçlü manyetik alan uygulanarak tek planda dizilmeleri sağlanır. Daha sonra dışarıdan radyofrekans (RF) dalgası uygulanarak bu dizilim bozulur. Belirli bir doku-spesifik zamandan sonra, protonlar dinlenme hallerine geri döner ve bu sırada topladıkları RF enerjisini çevreye yayarlar. Bu enerji Fourier transformasyon ile işlenerek buna karşı gelen görüntü oluşturulur. RF pulslarının sekanslarını değiştirerek çeşitli görüntüleme sekansları elde edilir. Bu sekanslar farklı dokularda izlenen farklı moleküler davranışlara duyarlıdır. Böylece MRG'de, SSS'deki farklı dokular (örn gri, beyaz madde, beyin-omurilik sıvısı (BOS) ve tümör içerisindeki patolojik doku) arasında mükemmel kontrast sağlanır (67).

Son dekatlarda izlenen, ileri görüntüleme tekniklerindeki sayısız gelişmelere rağmen konvansiyonel yapısal manyetik rezonans görüntüleme nöroonkoloji pratiğinde standart olarak kabul edilmektedir. Standardize MRG protokolü için güncel konsensusta önerilen geleneksel sekanslar arasında T1-ağırlıklı görüntüleme (T1A), T2-ağırlıklı görüntüleme (T2A) ve Fluid-Attenuated Inversion Recovery (FLAIR) bulunmaktadır. Ayrıca gadolinyumlu kontrast madde kullanılarak kontrastlı T1A ve FLAIR görüntüleme alınması tanıya doğrudan katkı sağlar. Geleneksel sekanslar dışında diffüzyon, perfüzyon, duyarlılık ağırlıklı görüntülemeler, MR spektroskopi ve manyetizasyon transfer kontrast yöntemleri de doğru tanı ve tedavi planı açısından kullanılmaktadır. İPT'lerin görüntülemesinde minimum 1.5T MR sistemi kullanılması önerilmektedir (68).

4. MRG Sekansları

4.1. Geleneksel Sekanslar

T1A, T2A ve FLAIR sekanslar, İPT tanısında ve tedaviye cevap değerlendirilmesinde en sık kullanılan sekanslardır. Bu sekanslar, doku yapısını değerlendirmek amacıyla kullanılır. Pre-kontrast görüntülerde kan elemanları, mineralizasyon, yağ ve melanin T1A sekanslarda yüksek intensitede izlenir. İntravenöz gadolinyum bazlı kontrast maddeler T1 relaksasyon zamanını kısaltarak T1A sekanslarda yüksek sinyal

intensitesinde izlenir. Bu alanlar kan-beyin bariyerinin (KBB) bozulduğu alanlar olup tümörler ve neoplastik olmayan birçok durumda görülebilmektedir. Lezyonların kontrastlanma özellikleri (örn homojen, heterojen, periferal), nekroz ve tümör uzanımı açısından kontrastlı T1A görüntüler yararlı bilgiler sağlamaktadır. İPT'ler genel olarak T1A görüntülerde hipointens, T2A görüntülerde ise hiperintens olarak izlenirler. Bu görünümün asıl nedeni tümör dokusundaki su içeriğinde artış ve eşlik eden tümör dokusu çevresindeki vazojenik ödemdir. Bazı istisnalar bulunmakta olup bunlardan bazıları kalsifikasyon (örn oligodendrogliom), eski kan elamanları veya melanin içeren tümörlerdir. Peritümöral ödem (vazojenik veya infiltratif), tümör dokusu, beyaz cevher hasarı ve glioziste T2A/FLAIR'da yüksek sinyal intensitesi izlenir. FLAIR, T2A puls sekans tipi olup beyin-omurilik sıvısında gelen sinyal baskılanır. Bu sekans kontrastlanmayan tümörün uzanımını değerlendirmede, vazojenik ödem ve glioziste en yararlı sekanstır (67,68).

4.2. Difüzyon-Ağırlıklı Görüntüleme

Difüzyon ağırlıklı görüntülemede, su moleküllerinin intrensek rastgele hareketlerine (brownian) duyarlı MR sekansları kullanılır. Azalmış diffüzivite veya artmış anizotropi, dokudaki su moleküllerinin serbest hareketlerinin kısıtlandığı durumları temsil eder. İPT'lerde, çevre dokulara kıyasla artmış selülerite izlendiğinden difüzyon kısıtlaması göstermeye meyillidirler. Difüzyon kısıtlaması, ADC (apparent diffusion coefficient) değeri hesaplanarak kantifiye edilebilir. Bu değer su moleküllerinin mm^2/s cinsinden difüzyonu hesaplanarak elde edilir. ADC değerleri selülerite ile ters orantılı olup düşük ADC değerleri artmış selülerite ve difüzyon kısıtlaması ile ilişkilidir. Ancak tümör mikroçevresi, tümör hücreleri, ödem ve nekrozun birlikteliğinden oluştuğundan ADC değerlerinin tümör derecelendirmesinde spesifitesini azaltmaktadır (67).

4.3. Difüzyon Tensör Görüntüleme

Difüzyon tensör görüntüleme, difüzyon ağırlıklı görüntülemenin bir türü olup su moleküllerinin hareketinin yönünü belirleyerek beyaz cevher yollarının oryantasyonu ve anisotropisi hakkında bilgi sağlar. Bu sayede

beyaz cevher yolları ile tümör arasındaki ilişki belirlenerek cerrahi planlamasında cerraha yol göstermekte olup cerrahi morbiditeyi azaltabilir (67).

4.4. Suseptibilite-Ağırlıklı Görüntüleme

Suseptibilite-ağırlıklı görüntüleme (SWI), manyetik alanı distorsiyona uğratan paramanyetik ve diamanyetik maddelere karşı hassas bir sekanstır. İPT'ler içerisindeki kan ürünleri ve kalsifikasyonları saptamak için kullanılır. İPT'ler içerisinde hemoraji izlenmesi, yüksek dereceli gliom veya radyoterapiye sekonder izlenen radyasyon vaskülopatisi ile ilişkili olabilir. Kalsifikasyonlar ise düşük dereceli menenjiom veya oligodendrogliomlarda görülebilir (67,69).

4.5. MR Spektroskopi

MR spektroskopi, beyindeki metabolitleri analiz etmek için kullanılır. İPT'lerde karakteristik olarak kolin pikinde artış, N-asetilaspartat (NAA) pikinde azalış, kolin-kreatin oranında artış izlenmektedir. Ayrıca yüksek dereceli gliomlarda laktat piki izlenir. MR spektroskopi, tümörleri tümör taklitçilerinden ayırmak ve tedaviye cevabın değerlendirilmesinde fayda sağlayabilir. İzositrat dehidrogenaz (IDH)-mutant gliomlarda izlenen bir onkometabolit olan 2-hidroksiglutarat (2HG)'ı ölçebilen yeni bir MR spektroskopi tekniği geliştirilmiştir. Bu teknik ile tümör yükü daha doğru bir şekilde ölçülebilmektedir. Yapılan bazı çalışmalara göre 2HG, tümörün tedaviye cevabında belirteç olarak kullanılabilmektedir. Bu yöntem araştırma aşamasında olmasına rağmen özellikle cerrahi olarak ulaşılması zor tümörü olan olgularda tümör tanısında ve tedaviye cevabın değerlendirilmesinde umut vadedicidir (70-74).

4.6. Fonksiyonel MRG

Fonksiyonel MRG (fMRG), beyindeki kan damarlarındaki oksijenizasyon değişikliklerini ölçerek beynin metabolik aktivitesini yansıtan bir tekniktir. Beyin metabolik aktivitesi arttığı zaman kan akımı ve oksijen tüketimi artar, buna bağlı olarak deoksihemoglobin miktarında artış izlenir. Deoksihemoglobin paramanyetik özelliğe sahiptir. Hastanın o esnada yaptığı işleme bağlı olarak beynin ilgili kısımlarında, BOLD (blood oxygen level-

dependent) kontrast sinyalinde değişikliklere sebep olarak beynin aktif bölgeleri belirlenir. FMRG'nin asıl kullanım amacı, güvenli cerrahi rezeksiyon için beyin cerrahlarına preoperatif yol göstermektir (67).

5. Perfüzyon MRG

Perfüzyon MRG, İPT'lerde iki amaç için kullanılır; kapiller düzeydeki dolaşım değerlendirmesi ve kan-beyin bariyeri geçirgenliği (permeabilite) değerlendirmesi. Kapiller düzeydeki dolaşım kontrastlı olarak DSK-PG ile, kontrastsız olarak arteriyel spin işaretleme (ASİ)-PG ile incelenebilir. Permeabiliteyi değerlendirmek için DCE perfüzyon görüntüleme kullanılmaktadır (75-77).

5.1. DCE Perfüzyon Görüntüleme

DCE MRG, tümörün düzensiz vasküler yapısının intravasküler kontrast maddenin interstisyal alana geçmesine izin vermesi ve bunun dinamik MRG ile kantifiye edilmesi esasına dayanır. DCE perfüzyondan elde olunan en önemli parametre intravasküler alandan ekstravasküler interstisyel alana geçişi gösteren hacim transfer sabiti veya k^{trans} değeridir. k^{trans}, özellikle gliomlarda olmak üzere tümör derecelendirmesinde kullanılabilir. Gliomlarda, artmış kapiller geçirgenlik durumunda yüksek dereceli tümör olma olasılığı yüksektir. DCE perfüzyondan elde olunan bir diğer parametre ekstrasellüler kontrast hacmi (v_e) değeridir. v_e, güçlü bir ilişki net olarak kurulamamış olsa da tümör selüleritesi ile ilişkili olduğu gösterilen fraksiyonel ekstraselüler ekstravasküler boşluğun tahminidir. Analiz teknikleri ve elde olunmasında yaşanan zorluklar nedeniyle DCE perfüzyon klinik uygulamada yaygın olarak kullanılmamaktadır (68).

5.2. ASL Perfüzyon Görüntüleme

ASL perfüzyon, noninvaziv bir tekniktir. Serebral kan akımı kantitatif olarak ölçülür. Görüntülenmek istenilen alanın proksimaline inversiyon pulsu uygulanarak kan havuzu işaretlenir. Daha sonra kontrol statik görüntülerden işaretlenmiş spinler çıkartılarak görüntü elde edilir. En sık kullanılan teknikte, görüntülenmek istenilen alanın proksimalindeki arteriyel protonların manyetik

işaretlemesi boyun damarlarına RF pulsu uygulanarak sağlanır. Daha sonra işaretlenmiş protonlar arteriyel yapılar aracılığıyla beyin dokusuna ulaşıp burada kapiller kompartmandan ekstravasküler kompartmana geçerler. TI (inversiyon zamanı) zamanında, hızlı görüntüleme tekniği ile görüntüler elde olunur (Şekil-2). TI, işaretlenmiş protonların dokuya perfüze olana kadar geçen zamanı temsil etmektedir (68,78).

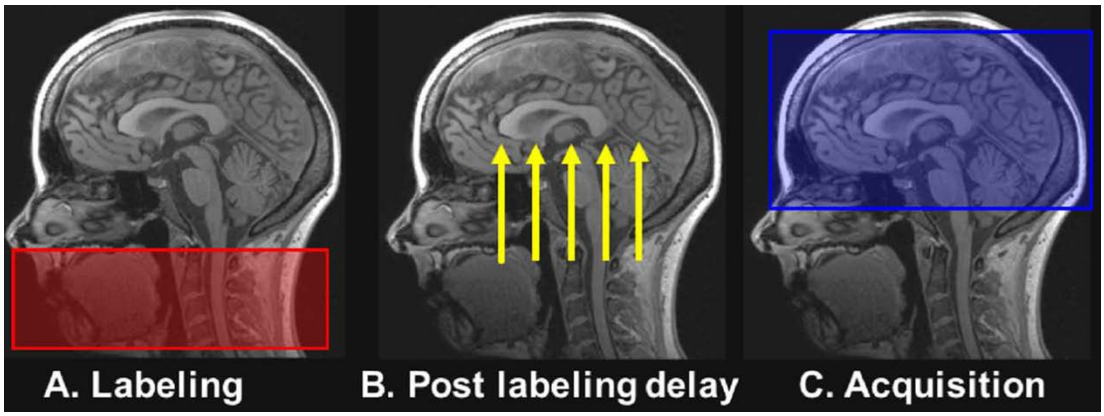

Şekil-2: Arteriyel spin işaretleme perfüzyon görüntülemede, görüntünün elde olunma yöntemi (78).

ASL perfüzyon görüntüleme, kontrastsız bir tetkik oluşu, görece hızlı olması, tüm beynin görüntülenebilmesi ve minimal postprocessing gerektirmesi nedeniyle klinik öneme sahiptir. Bazı araştırmalara göre ASL, menenjiom, metastaz ve yüksek dereceli tümörlerde tümör vaskülarizasyonunun kantitatif karakterizasyonu ve yüksek ve düşük dereceli gliomları mikrovasküler proliferasyon derecesini temel alarak ayırt etmedeki yeteneği açısından umut vadeci bulunmuştur (79-85).

5.3. DSK-PG

DSK-PG dokuya egzojen olarak verilen paramanyetik kontrast maddenin ilk geçiş anındaki değişiklikleri analiz eden bir tekniktir. Teknik ilk olarak Villringer ve ark. tarafından 1988 yılında tanımlanmıştır (86). DSK-PG'de, gadolinyum şelatlarının [gadolinyum based contrast agents (GBCA)] intravenöz yolla enjeksiyonunu takiben oluşan MRG'deki sinyal değişikliklerini hızlı bir şekilde ölçer. Bu kontrast maddeler, spin eko (SE) ve gradient eko (GRE) eko planar görüntülemede (EPİ) beyin sinyal intensitesinde belirgin bir düşüşe neden olur. Manyetik duyarlılık efektinin

nedeni ise kontrast maddenin intravasküler kompartmantalizasyonu sonucu oluşan lokal manyetik alan gradientlerinden kaynaklanır. T2 veya T2* ağırlıklı görüntülemelerde izlenen kontrast madde bolusunun ilk geçiş anındaki sinyal düşüşü, görüntüdeki her bir vokseldeki kontrast madde konsantrasyonundaki değişimi değerlendirmek amacıyla kullanılır. İndikatör dilüsyon teorisine dayanan kinetik modelin uygulanmasıyla rölatif serebral kan akımı (rSKA), rSKH ve OGZ kantitatif haritaları elde edilebilir (Şekil-3) (87).

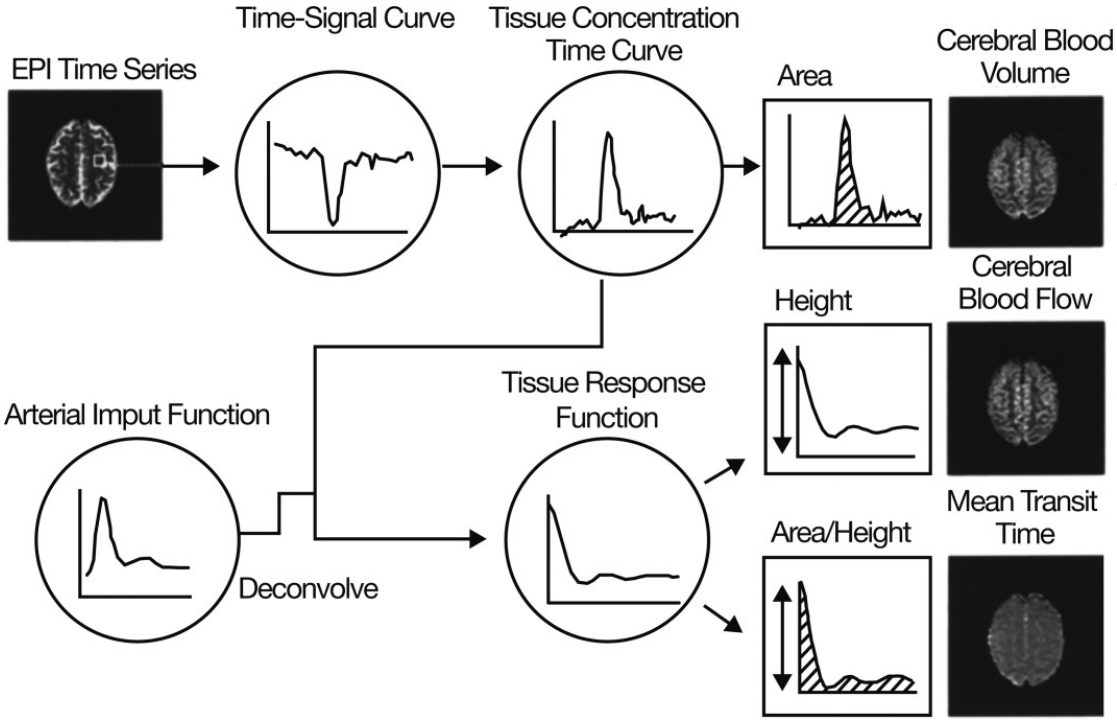

Şekil-3: Dinamik suseptibilite kontrast perfüzyon görüntülemede rölatif serebral kan hacmi (rSKH), rölatif serebral kan akımı (rSKA) ve ortalama geçiş zamanının (OGZ) hesaplanmasını açıklayan diagram verilmiştir. Sinyal intensitesi-zaman eğrisinden elde olunan her bir vokseldeki veriler, T2* sinyal intensitesi ve doku konsantrasyonu arasındaki ilişkiyi kullanarak doku konsantrasyonu-zaman verileri elde edilir. Doku konsantrasyonu-zaman grafiğinde eğri altında kalan alan hesaplanarak rSKH haritası elde edilir. İdeal Doku konsantrasyonu-zaman veya doku yanıt fonksiyonu grafiği eğrisinin yüksekliğine karar vererek rSKA haritası hesaplanabilir. OGZ haritaları ise doku yanıt fonksiyon grafiğindeki eğri altında kalan alanın yüksekliğe bölünmesi ile elde edilir. Doku yanıt fonksiyonu, arteriyel konsantrasyon-zaman veya arteriyel input fonksiyonunu (AIF) elde etmek için ölçülmüş doku konsantrasyonu-zaman grafiğindeki eğrinin dekonvolüsyonu gerekmektedir. AIF görüntü datasından direkt olarak sağlanabilir. **EPI:** ekoplanar görüntüleme (87).

DSK-PG'de sine modunda seri MR kesitlerinin başlamasından birkaç faz sonra sonra kontrast enjeksiyonu başlar. DSK-PG'de kullanılan gadolinyumlu kontrast maddenin dozu 0,1 mmol/kg'dır. Verilme hızı ise 3-5 ml/dk hızında olmalı ve enjeksiyon pompası kullanılmalıdır. Toplam dozun yaklaşık 1/3'ü, kontrast maddenin interstisyuma sızmasına bağlı oluşan T1 etkisini azaltmak amacıyla doyurma dozu olarak verilebilir. Doyurma dozundan sonra beş dakika beklenip geriye kalan kontrast enjekte edilir. Kontrast madde enjeksiyonu sonrası 20-25 ml serum fizyolojik enjekte edilir. GRE EPİ T2* ya da SE EPI T2 sekanslar kullanılır. GRE EPI, daha yüksek SNR (signal noise ratio) nedeniyle tercih edilmesine karşın mikrovasküler damarlar dışında ortamdaki daha büyük çaplı damarlardan etkilenmesi SE EPİ'ye göre dezavantajıdır. Temporal rezolüsyon 1-2 saniyedir (88).

İZE üzerinden kalitatif ve semikantitatif değerlendirme yapılabilir. Eğri altında kalan alan SKH'yi gösterir ve birimi ml/100 gr dokudur. OGZ, kontrastın kapiller yatağı geçme süresini gösterir ve birimi saniyedir. Eğrinin ilk bölümünün eğimi ise SKA'yı ifade eder ve birimi ml/dk/100 gr dokudur. Santral hacim teorisine göre SKA=SKH/OGZ'dir. TTP (time to peak) kontrast enjeksiyonundan maksimum sinyal kaybına kadar geçen süreyi ifade eder (Şekil-4) (88).

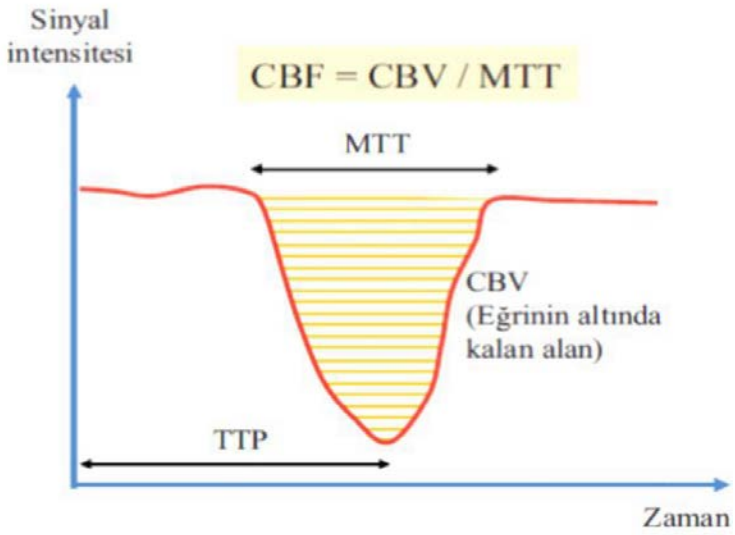

Şekil-4: Dinamik suseptibilite kontrast perfüzyon görüntülemede sinyal intensite-zaman eğrisi ve perfüzyon parametreleri (88). **CBF**: Serebral kan akımı, **CBV**: Serebral kan hacmi, **MTT**: Ortalama geçiş zamanı, **TTP**: time to peak.

İZE, kontrast madde bolusunun takibi ile oluşturulduğundan, bolusun verimliliği ile eğrinin şekli yakın ilişkilidir. Perfüzyon parametrelerini doğru değerlendirebilmek için kontrast bolusunun şekli ve dinamik özellikleri yani arteriyel input fonksiyonu (AIF) bilinmelidir. AIF, görülebilen büyük bir damar üzerine region of interest (ROİ) koyarak ölçülebilir. Global AIF'te, bu AIF bilgisi tüm vokseller için geçerlidir ve perfüzyon yazılımları tarafından otomatik olarak hesaplanır. İncelenmek istenen bölge ile AIF ölçümü yapılan damar arasındaki mesafe uzak ise incelenen bölgeye yakın bir AIF manuel olarak tanımlanması gerekmektedir, aksi takdirde kan akımı ölçümleri hatalı hesaplanabilir. Ayrıca İZE'yi etkileyen diğer faktörler kardiyak output, ipsilateral karotis stenoz varlığı ve manyetik alan gücüdür (88).

DSK-PG, günlük radyoloji pratiğinde daha çok İPT tanı ve takibinde kullanılmaktadır. Bu alanda en sık kullanılan parametre rSKH'dir. Perfüzyon MR değerlendirilirken öncelikle ham görüntüler (siyah-beyaz) değerlendirilir. Ham görüntülerde lezyon içerisindeki vaskülarite, sinyal azalması şeklinde görülür. Daha sonra parametrik (renkli) haritalar görsel olarak değerlendirilir. Vaskülarizasyonun derecesi yeşil-kırmızı renklerle kodlanır. Lezyonu daha iyi lokalize edebilmek için gerekirse rSKH haritası ile lezyonun en iyi görüldüğü konvansiyonel sekans üst üste bindirilir. Daha sonra lezyonun en parlak yeri ile normal beyaz cevhere konan ROİ değerleri birbirine oranlanır. Son olarak lezyon ve normal beyaz cevherden elde olunan intensite-zaman eğrileri (Mean Curve=ortalama eğri) değerlendirilir ve karşılaştırılır. Ortalama eğri vasküler yataktaki hemodinami hakkında bilgi verir. Eğrinin birinci kısmı, kontrast maddenin kapiller yatağa geldiğinde izlenen sinyal azalmasını temsil eder. Eğrinin derinliği kapiller yatak hacmine bağlıdır. Eğrinin ikinci kısmı ise başlangıçtaki sinyalin ne kadarının geri döndüğünü gösterir. Bunu etkileyen faktörler vasküler yataktaki hemodinami (damarlardaki dilatasyon, staz, tortiyozite) ve damar dışına kontrast sızmasıdır. Damar dışına kontrast sızmasına bağlı olarak hem T1 etki (sinyali artırır) hem de T2* etki (sinyali azaltır) oluşur. Bu iki etki birbirleriyle yarışır (88).

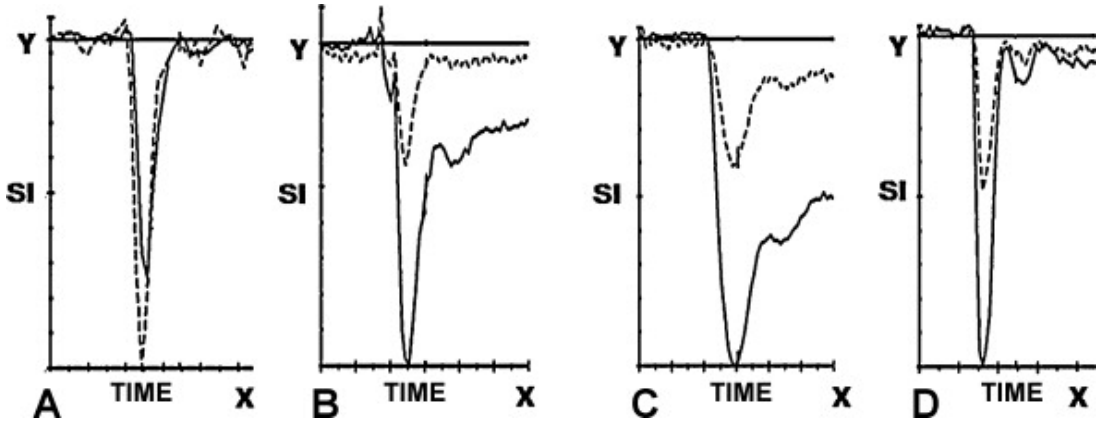

Şekil-5: Glioblastoma multiforme (GBM) tanılı dört ayrı hastada izlenen farklı paternlerde ortalama perfüzyon eğrileri (89). Düz çizgi şeklindeki ortalama perfüzyon eğrileri, tümör içerisindeki ROİ'den elde olunan değerleri göstermektedir. Noktalı çizgi şeklindeki ortalama perfüzyon eğrileri ise kontralateral normal dokudan elde olunan değerlerdir. X ekseni zamanı, Y ekseni ise ortalama sinyal intensitesini göstermektedir. (A) arteriovenöz şanta bağlı sinyal intensitesinde hızlı düşüş ve başlangıç değerine hızlı çıkış; (B, C) kontrast maddenin T1 ve T2* efektleri arasındaki ilişkiye bağlı olarak sinyal intensitesinde hızlı bir düşüş izlenmekle birlikte değişken oranlarda sinyal intensitesinde artış izlenmekte olup başlangıç noktasına ulaşmamaktadır. Son olarak (D)'de hızlı sinyal kaybından sonra hızlı geri dönüş izlenip resirkülasyona bağlı olarak sinyal intensitesinde küçük bir düşüş görülmektedir (89).

DSK-PG değerlendirilirken, intratümöral büyük damarlar, komşu normal korteks veya vasküler yapılar rSKH ölçümüne dahil edilmemelidir. Lezyon içerisinde veya komşuluğunda kanama, kalsifikasyon, metal ve hava gibi paramanyetik maddelerin varlığı ve hareket artefaktları ölçümü etkileyip yanlış sonuçlara neden olabilir (88).

RSKH, DSK-PG'den elde edilen, İPT değerlendirmesinde en yaygın kullanılan hemodinamik parametredir. Astrositom derecesi ve vasküler hiperplazinin histopatolojik kantifikasyonu ile ilişkili olduğu bildirilmiştir (5). RSKH, mikrovasküler yoğunluğun semikantitatif ölçümü olup tümör neoanjiogenezisi hakkında bilgi verir (2). Tümör karakterizasyonunda kullanılabilmektedir. RSKH, glioblastomda yüksek olarak izlenirken lenfomada, gliom ve metastazlara kıyasla daha düşük olarak izlenir. Bu fark yetersiz neoanjiogenezise bağlıdır. Ancak gliom ve metastazlar arasında rSKH değerlerinde örtüşme mevcut olup iki durumda da yüksek rSKH değerleri izlenmektedir. Malign İPT'lerde rSKH ölçümleri ile ilgili iki adet

kısıtlılık görülebilmektedir. Bunlardan ilki, GBM ve beyin metastazları gibi kontrastlanan İPT'lerde rSKH hesaplanması, tümör kapillerlerindeki kan beyin bariyerinde bozulma nedeniyle düzeltme gerektirmektedir. Aksi takdirde, ilk geçiş anında izlenen kontrast madde sızmasına bağlı değerler olduğundan düşük veya yüksek çıkabilir. İkincisi ise, rSKH ölçümleri tümör kan hacmi hakkında bilgi verebilmesine karşın kapiller geçirgenlik hakkında bilgi vermemektedir (5).

Tümör biyolojisini tahmin etmek için kullanılabilen vasküler geçirgenliği hesaplamak adına birçok çalışma yapılmıştır. Son yapılan çalışmalarda, DSK-PG'den elde edilen ve tümörün vasküler yapısı hakkında bilgi verebilen iki adet hemodinamik değişken tanımlanmıştır. Bunlar SGY ve rPY'dir. rPY, gadolinyum bolusunun ilk geçiş anındaki prekontrast bazal sinyal intensite değerinden maksimum sinyal intensite düşüşünü temsil eder, rSKH ile korelasyon gösterdiği saptanmıştır. Total kapiller hacmi yansıtır (5).

SGY, kontrast maddenin ilk geçiş anının sonundaki sinyal intensitesinin, kontrast madde enjeksiyonundan önceki bazal değere kıyasla geri kazanım yüzdesini temsil eder. Kontrast madde enjeksiyonundan sonra sinyal intensitesinde düşüş meydana gelir. İlk geçişten sonra ise sinyal intensitesi bazal değerlere doğru geri döner. Bu sinyal geri kazanımının derecesi, kontrast maddenin ekstravasküler mesafeye sızması, ekstravasküler boşluğun boyutu ve kan akım hızı gibi faktörlere bağlıdır. SGY, dokunun histolojik özelliği ile ilişkili kan beyin bariyerinin bütünlüğü ve vasküler geçirgenliğin kombine etkileşimini yansıtır. SGY değerlerinin, metastatik lezyonlarda GBM'lere kıyasla düşük olduğunu belirten çalışmalar mevcuttur. Ayrıca lenfomalarda overshoot fenomeni olarak tanımlanan karakteristik perfüzyon paterni izlenir ve İZE'nin başlangıç değerinin üzerine çıktığı belirtilmiştir (7,8). Bu hemodinamik değişkenin bu lezyonların ayırt edebilme potansiyelinden başka Cha ve ark.'nın belirttiği üzere, karmaşık yazılım gerektirmeden iş istasyonu üzerinden kantifikasyonun görece daha kolay olması önemli avantajlarındandır (5).

SGY, Cha ve ark. tarafından tanımlanan formül ile hesaplanabilir: $SGY = 100\ \% \times (S1 - Smin) / (S0 - Smin)$. S1, postkontrast T2*-ağırlıklı

sinyal intensitesi, S0 prekontrast T2*-ağırlıklı sinyal intensitesi, Smin ise minimum T2*-ağırlıklı sinyal intensitesini temsil etmektedir. rPY ise şu şekilde hesaplanabilir: rPY = S0 – Smin (Şekil-6) (5).

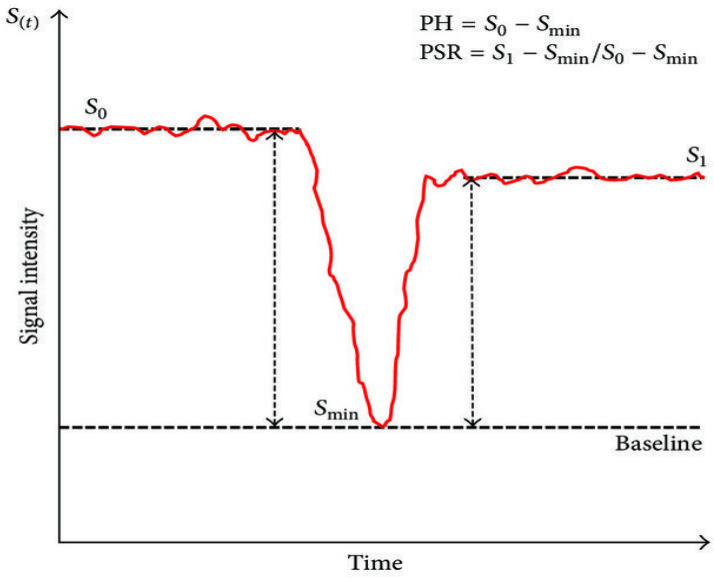

Şekil-6: Dinamik suseptibilite kontrast perfüzyon görüntülemeden elde olunan sinyal intensitesi-zaman grafiğinden pik yüksekliği ve sinyal geri-kazanım yüzdesi değerlerinin hesaplanması. **PH:** pik yüksekliği, **PSR:** sinyal geri-kazanım yüzdesi (5).

6. 3T MR Görüntüleme

Yüksek manyetik alan gücüne (örn 3-tesla) sahip manyetik rezonans görüntüleme sistemlerinin kullanımı 2000 yılında FDA (Food and Drug Administration) tarafından onaylanmış olup son yıllarda giderek artmaktadır (90-92). Teorik olarak, 3 T manyetik alan gücüne sahip MRG cihazlarının 1.5 T MRG cihazlarına göre SNR iki katıdır ancak kullanılan manyetik alan ve görüntü elde etme arasındaki ilişki oldukça karmaşık olup relaksasyon zamanları, dokunun dielektrik özellikleri, RF dalgalarının verimliliği ve kullanılan koillerin performansı gibi birçok etkileyen faktör mevcuttur. Bu faktörler, manyetik alan değiştikçe değişmekte olup 3-4 T veya daha fazla manyetik alan gücünde ciddi sorunlara neden olmaktadır. Tüm bunlara rağmen yüksek güçte manyetik alanda, 1.5 T manyetik alan gücüne kıyasla

aynı veriyi elde etmek için gereken süre oldukça kısadır. Bu sayede daha yüksek uzaysal rezolüsyonda görüntü elde etmek mümkündür. Günümüzde, özellikle nöroradyoloji alanında 3 T mıknatıs kullanılmasının dezavantajlarına kıyasla avantajları çok fazladır ve yapısal ve damar taramalarında, difüzyon, spektroskopi ve perfüzyon görüntülemede, kortikal aktivasyon çalışmalarında (BOLD) tanısal potansiyeli oldukça yüksektir ve gelişmektedir (92).

Teorik olarak, SNR ile manyetik alan arasındaki ilişki doğrusal olmasına rağmen pratikte manyetik alan gücündeki artış salınım frekansında oransal olarak artışa yol açar. Spinler ile etkileşim için gereken RF pulslarının manyetik alan ile ikinci dereceden ilişkisi vardır. Manyetik alan gücü 1.5 T'den 3 T'ye çıkarıldığında gereken enerji dört katına çıkmaktadır. Buna bağlı olarak dokulardaki enerjinin spesifik emilim oranı (specific absorption rate, SAR) geçilemeyeceğinden bazı kısıtlılıkları da beraberinde getirmektedir (92). SAR, insan vücudundaki enerji birikiminin bir ölçüsüdür. 3 T'de dokularda depolanan enerji non-iyonizandır ancak kullanılan toplam enerjinin küçük bir kısmı doku tarafından soğurulup dokunun sıcaklığının artmasına neden olabilmektedir. SAR, doku ısınmasının doğrudan bir ölçüsü olmamasına rağmen belirlenen SAR limitlerinin amacı vücutta 1 °C'den fazla sıcaklık artışlarını önlemektir (93,94).

Manyetik alan gücünün artırılmasının bir diğer önemli avantajı ise daha yüksek hızdır. Koopere olamayan hastalar, çocuklar ve inme gibi çekim süresinin kısa ve zamanın önemli olduğu durumlarda hız oldukça önemlidir. Bu durumlarda harekete daha az duyarlı olan PROPELLER (periodically rotated overlapping parallel lines with enhanced reconstruction), BLADE gibi sekanslar ile kombine edilerek hastayı sedatize etme gereksinimi önlenip tetkik süresi kısaltılabilir (91,92).

Manyetik alan gücünün artırılmasının bazı dezavantajları mevcuttur. Bunlardan en önemlileri, SAR değerinde artış, duyarlılık ve hareket artefaktlarına duyarlılıkta artış, T1 zamanında uzama ve daha fazla cihaz uyumsuzluğudur. Kullanılan koillerin 3 T MRG cihazı ile uyumlu olması ve kullanılan protokollerin tekrardan optimizasyonu gereklidir. Doku duyarlılığı, kimyasal şift, RF efektleri ve puls sekans fiziğindeki değişimlere bağlı olarak

görüntülerde oluşan artefaktlar daha belirgindir ve bazı durumlarda baskılanması daha zordur. Genel olarak istenmemesine karşın, manyetik duyarlılığa hassasiyetin fazla olması anormal damarların tespiti, geçirilmiş kanama, vasküler ensefalopatiye bağlı mikrokanamalar veya küçük kavernomları saptamada oldukça değerlidir (90,93,94). Longitudinal relaksasyon zamanında (T1) uzama genel olarak görüntü SNR'sinde azalmaya neden olmaktadır. Her dokunun T1 zamanındaki değişiklik farklı olup yağ dokusunun T1 zamanında izlenen değişiklik diğer dokular ile karşılaştırıldığında daha azdır. Buna bağlı olarak görüntüdeki yağdan gelen sinyal güçlü kalır ve bu da bazı artefaktlarda artışa neden olmaktadır (örn kimyasal şift artefaktı). T1 zamanının uzamasının olumlu etkisi de mevcuttur. 1.5 T'de 3 T'ye kıyasla T1 zamanının daha kısa olmasına bağlı olarak 3T'de kullanılan eşdeğer dozdaki intravenöz yolla verilen kontrast madde daha fazla kontrast farkına yol açmaktadır. Kontrast maddenin efektivitesindeki belirgin artışa bağlı olarak kullanılan kontrast maddenin dozu azaltılabilir veya kontrast-gürültü oranını artırmak için kullanılabilir. Özellikle beyin tümörü bulunan olgularda, kontrast maddeye karşı daha yüksek duyarlılığa bağlı daha fazla sayıda lezyon saptamak mümkün olup tek metastaz varlığında cerrahi, 1-5 lezyon varlığında radyocerrahi gibi seçeneklerin tedavi planlamasına karar verirken oldukça önemlidir. Ayrıca rutin taramalarda, böbrek yetmezliği bulunan olgularda nefrojenik fibrozis riskini azaltmak için 1.5 T'de kullanılan kontrast madde dozunun yarısını kullanmak mümkündür (92,94).

Manyetik alan gücünün artması, manyetik duyarlılıkta oransal artışa neden olur. Buna bağlı olarak DSK-PG'de sinyal-zaman eğrisinin amplitüdü derinleşir ve eğri tipi 1.5T görüntülere göre daha farklı olarak izlenir. Manyetik alan gücünün artmasının getirdiği diğer önemli avantajlardan olan SNR'deki artış ve daha yüksek uzaysal rezolüsyon, küçük veya heterojen serebral tümörlerin değerlendirilmesinde oldukça yararlıdır. 1.5 T ile karşılaştırıldığında 3 T'de daha fazla distorsiyon izlenmektedir. Bu durum özellikle temporal loblarda ve kafa tabanı çevresinde daha belirgin olarak izlenmektedir. PI (parallel imaging) tekniklerinin kullanılmasıyla bu sorun

önemli ölçüde azalmıştır. Ayrıca bu olgularda, yüksek SNR'nin getirdiği avantaj kullanılarak 1.5 T GE taramalarda kullanılan dozda kontrast madde ile SE sekanslar elde edilerek neredeyse tüm artefaktlardan arındırılmış perfüzyon haritaları elde etmek mümkündür (94).

GEREÇ VE YÖNTEM

Bu çalışma, Bursa Uludağ Üniversitesi Tıp Fakültesi Radyoloji Anabilim Dalı'nda gerçekleştirildi. Uludağ Üniversitesi Tıp Fakültesi Klinik Araştırmalar Etik Kurulu'ndan 19 Eylül 2023 tarih ve 2023-17/3 sayılı etik kurul onayı bulunmaktadır.

1. Hasta Seçimi

Bu çalışmada 01.01.2012-01.09.2023 tarihleri arasında Bursa Uludağ Üniversitesi Tıp Fakültesi Radyoloji Anabilim Dalı'nda İPT nedeniyle ameliyat öyküsü bulunup preoperatif dönemde DSK-PG ile tetkik edilen ve tetkik öncesi steroid kullanım öyküsü olmayan 245 hasta tespit edildi. Radyolojik tetkiklerine ulaşılamayan (n=5), hemorajik lezyonu bulunan (n=4), lezyon boyutu küçük olan (n=2), görüntüleri değerlendirilebilir kalitede olmayan (n=8), histopatolojik bulguları eksik veya kitle-dışı histopatolojik tanısı bulunanlar (n=4) ve glial-dışı tümörler (n=18) çalışma dışı bırakıldı. Son olarak toplam 204 hasta yukarıda belirtilen dahil edilme ve çıkarılma kriterleri sonucunda çalışmaya dahil edildi.

2. MRG Protokolü

Tüm MRG incelemeleri, 3T MRG cihazında (Achieva TX, Philips, Best, Hollanda) 32 kanallı kafa koili kullanılarak gerçekleştirildi. DSK-PG sekansının teknik parametreleri şu şekildeydi: Kesit sayısı (seri başına): 24, TR/TE: 1513/40 ms, flip açısı 75°; FOV: 224x224 mm, matriks: 96x95, voksel boyutu: 2.33/2.33/5 mm, kesit kalınlığı/gap: 5/0 mm, temporal rezolüsyon: 1.6 s, dinamik seri sayısı: 40 ve toplam süre: 65 s. Tüm DSK-PG'de kontrast ajan olarak meglumin gadoterat (Dotarem, Guerbet, Villepinte, Fransa) 0.2 ml/kg dozunda kullanıldı. DSK-PG'de ikinci dinamik seri başlangıcında otomatik enjektörden 5 ml/sn hızla kontrast ajan uygulandı ve takiben 40 ml salin aynı

hızla verildi. Ayrıca tüm hastalarda perfüzyon MR görüntüler ile eş zamanlı olarak kontrastsız ve kontrastlı 3D T1 TFE, 3D FLAIR, T2 aksiyel – sagittal ve diffüzyon görüntüler ve geç faz (10. Dk) T1 SE aksiyel görüntüler elde olundu. Perfüzyon MR öncesi ön-yükleme amacı ile herhangi bir kontrast madde verilmedi.

3. Görüntülerin Değerlendirilmesi

Tüm radyolojik görüntüler, postprosesing işlemlerinin yapılabildiği gelişmiş iş istasyonuna (syngo.via VB20®, Siemens, Erlangen, Almanya) aktarılıp değerlendirildi. Değerlendirmeler radyoloji alanında 11 yıllık ve nöroradyoloji alanında 5 yıllık tecrübeye sahip gözlemci tarafından çalışma sonuçlarına kör şekilde yapıldı. DSK-PG' için ilgili yazılımın "MR Neuro Perfusion" modülü açıldı. İlk aşamada AİF orta serebral arter M2 segmentin posterior silvian fissürdeki dalından elde edildi. Sonrasında cihaz tarafından otomatik olarak perfüzyon parametreleri ve haritaları oluşturuldu. Takiben uygulamada aynı ROI'ye ait IZE ve SKH değerlerini sunan "Mean Curve" modülü açıldı.

ROI'ler için DSK-PG'den türetilen SKH haritası, T2A ve postkontrast T1A SE sekans birlikte değerlendirildi. Kontrastlanan lezyonlarda kontrastlanan dokudan (ROI-Tümör) ve tümör çevresindeki T2 FLAIR sekansta hiperintens olarak izlenen peritümöral alandan (ROI-Peritümöral alan) 1x1 cm^2'lik sirküler ROI ölçümleri elde olundu. Kontrastlanmayan tümörlerde, tümörün T2 ağırlıklı görüntülerde infiltratif ödem şeklinde izlenen kısımlarına 1x1 cm^2'lik sirküler ROI çizildi ve ROI tümör olarak kabul edildi. Peritümöral T2-FLAIR hiperintens alan izlenmeyen kontrastlanan tümörlerde ise sadece ROI-tümör elde olundu. ROİ yerleştirilirken tümörün kistik veya nekrotik komponentinden örneklenmemesi ve ROİ alanına büyük damarların dahil edilmemesine dikkat edildi. Normalleştirilmiş değerler için kontralateral hemisferin normal görünümlü derin beyaz cevheri referans alındı ve buraya da 1x1 cm^2'lik sirküler ROI çizildi (ROI-referans). İPT'lerin rSKH ROI'lerinin her biri ROI-referansa oranlanarak rSKH değerleri elde edildi.

ROI-tümör ve ROI-peritümörlere ait İZE'lerden rPY ve SGY değerlerini elde etmek için literatürde ifade edilen metoda uygun şekilde bazal sinyal intensite değeri (S0) ve en düşük sinyal intensite değeri (Smin) belirlendi (1,5-8). Sinyal geri kazanımı esnasında eğimin ilk azaldığı sinyal intensite değeri "S1" olarak belirlendi. Bu değerler kullanılarak rPY (S0-Smin) ve SGY [(S1-Smin)/(S0-Smin)] formülüne göre hesaplandı (1,5-8).

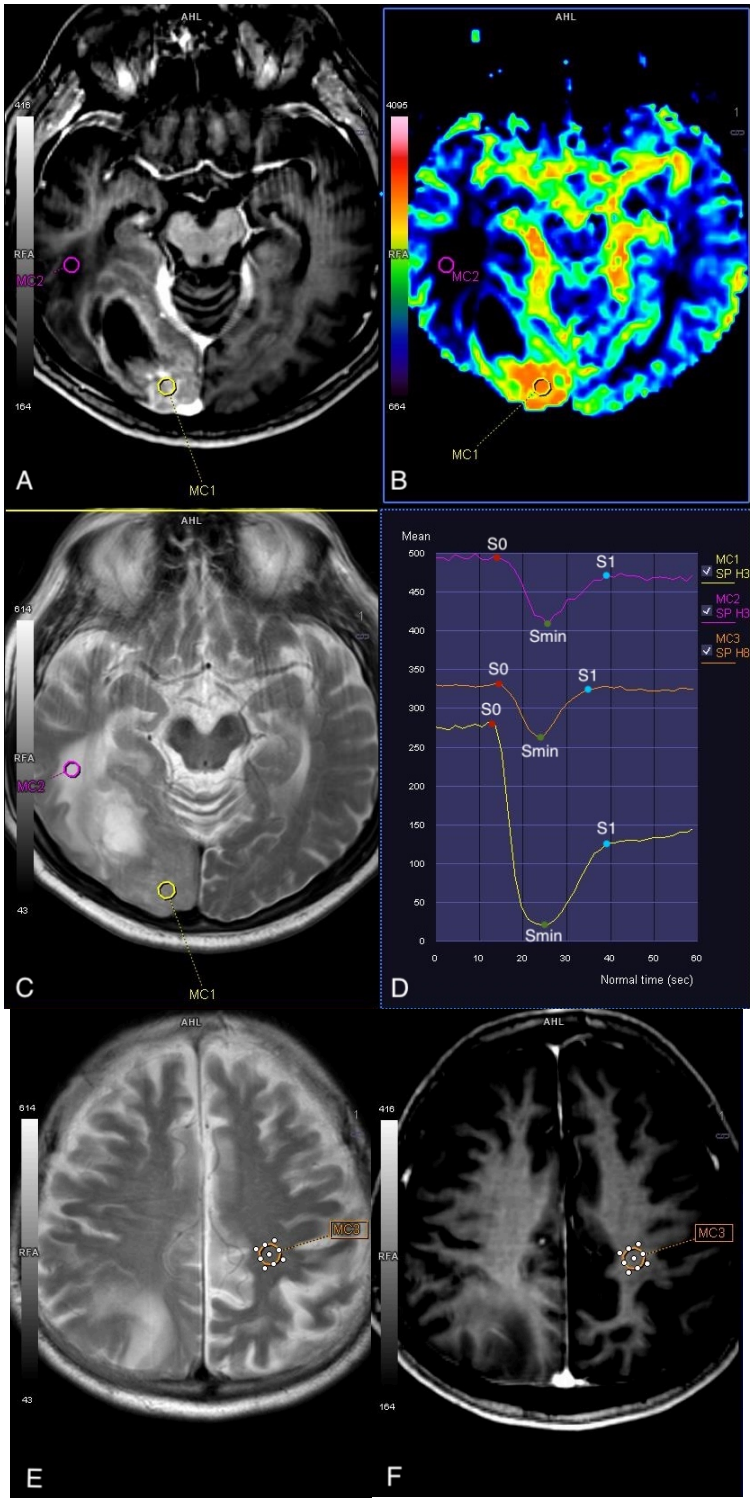

Şekil-7: Aksiyal kontrastlı T1A **(A)**, rSKH haritası **(B)** ve aksiyal T2A **(C)** görüntülerde ROI-tümör (sarı ROI-MC1), ROI-peritümör (pembe ROI-MC2). Sentrum semiovale düzeyinden geçen aksiyal T2A **(E)** ve kontrastlı T1A **(F)** kesitler, ROI-referans (turuncu ROI – MC3). ROI-tümör, ROI-peritümör ve ROI-referans'a ait sinyal intensite-zaman eğrileri **(D)**; S0, Smin ve S1 değerleri gösterilmektedir.

4. Diğer Verilerin Toplanması

Hastaların tıbbi kayıtları ve patoloji dosyaları hastane bilgi sistemine (Mia-MED), radyolojik bulgular ise görüntü saklama ve arşivleme birimine (PACS) aktarılan verilerden tarandı. TSD olgularının bir kısmında klinik ve radyolojik bulgular İPT düşündürmediği için cerrahi girişim yapılmadı ve bu nedenle histopatolojik sonuçları yoktu. Bu olgularda DSK-PG'den en az 3 ay sonra yapılan DSK-PG ve geleneksel sekans görüntüleme bulgularında regresyonun görülmesi dikkate alındı. Tüm olguların yaş, cinsiyet ve histopatolojik sonuçları kaydedildi. Tümör olgularında histopatolojik sonuçlara göre; histolojik derece WHO Grade 1-2 olan glial tümörler düşük derece glial tümör (DDGT), WHO grade 3-4 glial tümörler yüksek derece glial tümör (YDGT), metastaz, lenfoma kategorilerinde sınıflama yapıldı.

5. İstatistiksel Analiz

Değişkenlerin normal dağılıp dağılmadığı Shapiro-Wilk testi ile test edilmiştir. Normal dağılıma uyan değişkenler ortalama±standart sapma ile, uymayanlar ise medyan (minimum-maksimum) değerler ile verilmiştir. İki bağımsız grubun karşılaştırılmasında Mann-Whitney U testi, ikiden fazla bağımsız grubun karşılaştırmasında ise Kruskal-Wallis testi kullanılmıştır. Kruskal-Wallis testi sonrası anlamlı fark bulunan değişkenler için çoklu karşılaştırmalar Mann-Whitney U testi ile yapılmıştır. Kategorik değişkenler frekans ve yüzde değerleri ile verilmiş olup, kategorik değişkenlerin gruplar arasında karşılaştırılmasında Pearson ki-kare testi, Fisher'in kesin ki-kare testi ve Fisher-Freeman-Halton testi kullanılmıştır. SGY ve rSKH değerlerinin tanı gruplarını (YDGT, DDGT, metastaz, lenfoma, TSD) ayırmadaki performanslarının değerlendirilmesi için ROC analizi yapılmıştır. Optimal cut-off değeri Youden J indeksine göre belirlenmiştir. $p<0,05$ istatistiksel olarak anlamlı kabul edilmiştir. İstatistiksel analizler IBM SPSS Statistics version 28.0 programı kullanılarak yapılmıştır.

BULGULAR

Sosyodemografik veriler Tablo 5'te sunulmuştur.

Tablo-5: Hastalara ait sosyo-demografik özellikler

Değişkenler		Betimleyici istatistikler
Yaş (yıl)*		54 (3-82)
Cinsiyet#	Kadın	82 (40,2)
	Erkek	122 (59,8)
Kontrastlanma#		174 (85,3)

Veriler *medyan (minimum-maksimum) veya #n (%) değerleri ile verilmiştir.

Olguların %51 (104/204)'unda YDGT, %18,6 (38/204)'ünde DDGT, %5,9 (12/204) olguda metastaz, %3,9 (8/204) olguda lenfoma, %20,6 (42/204) olguda TSD saptandı. Her bir kategorideki patolojik tanı sıklığı Tablo 6'da sunulmuştur.

Tablo-6: İPT'lerin tanı gruplarına göre dağılımları

Tanılar (n=204)	n	%
YDGT (Histolojik derece: WHO Grade 3-4)	104	51
GBM	85	41,7
Anaplastik Oligodendrioglioma	10	4,9
Anaplastik Astrositoma	4	2
Diffüz Orta Hat Gliomu	1	0,5
Anaplastik Pleomorfik Ksantoastrositom	1	0,5
Anaplastik Mikst Oligoastrositom	1	0,5
Astrositik Tümör (Derece 3)	1	0,5
Oligodendrioglial Hücre Ağırlıklı Glial Tümör	1	0,5
DDGT (Histolojik derece: WHO Grade 1-2)	38	18,6
Oligodendrioglioma	23	11,3
Pilositik Astrositom	5	2,5
Diffüz Astrositoma	3	1,5
Gemistositik Astrositom	2	1
Pleomorfik Ksantoastrositom	2	1
Kordoid Glioma	1	0,5
Astrositoma	1	0,5
Diffüz Low Grade Glial Tümör	1	0,5
Metastaz (İntraparankimal)	12	5,9
Akciğer Kanseri	4	2
Meme Kanseri	4	2
Tiroid Kanseri	1	0,5
Renal Hücreli Kanser	1	0,5
Osteosarkom	1	0,5
Primeri Bilinmeyen	1	0,5
Lenfoma	8	3,9
TSD	42	20,6

ROI-tümör ve ROI-referans'lardan elde edilen SGY, rSKH, rSGY ve rPY değerleri tanı grupları arasında karşılaştırıldığında; kontrastlanan tümör grupları arasında anlamlı fark bulundu ($p<0,001$). Kontrastlanması bulunmayan olgularda ise SGY ve rPY değerleri gruplar arasında istatistiksel

olarak anlamlı farklılık gösterdi (p=0,01-0,008). rSKH ise kontrastlanma olmayan tümörlerde anlamlı fark göstermedi (Tablo-7).

Tablo-7: SGY, rSKH, rSGY ve rPY değerlerinin tanı grupları arasında karşılaştırılması

Ölçümler Ort +- SD, Med (min-max)		Metastaz	Lenfoma	TSD	YDGT	DDGT	p-değeri
SGY	K+	0,56 ± 0,2, 0,56 (0,16-0,86)	0,87 ± 0,25, 0,93 (0,29-1,06)	0,82 ± 0,23, 0,85 (0,15-1,27)	0,61 ± 0.2, 0,64 (0,09-1,11)	0,68 ± 0,28, 0,78 (0,06-1,11)	**<0,001**
	K-	-	-	0,91 ± 0,07, 0,92 (0,71-1,01)	0,79 ± 0,07, 0,77 (0,74-0,87)	0,83 ± 0,09, 0,85 (0,61-0,95)	**0,01**
	T	0,56 ± 0,2, 0,56 (0,16-0,86)	0,87 ± 0,25, 0,93 (0,29-1,06)	0,82 ± 0,19, 0,84 (0,15-1,27)	0,62 ± 0,2, 0,64 (0,09-1,11)	0,76 ± 0,25, 0,86 (0,06-1,11)	**<0,001**
rSKH	K+	6,33 ± 2,51, 5,54 (4,21-12,60)	2,49 ± 1,22, 2,2 (0,85-4,20)	1,41 ± 0,59, 1,27 (0,46-3,33)	5,42 ± 2,6, 4,88 (0,67-18,45)	3,77 ± 2,36, 3,09 (0,54-9,19)	**<0,001**
	K-	-	-	1,08 ± 0,52, 1,03 (0,44-1,99)	1,37 ± 0,33, 1,24 (1,12-1,74)	1,15 ±0,75, 0,93 (0,53-3,28)	0,476
	T	6,33 ± 2,51, 5,54 (4,21-12,60)	2,49 ± 1,22, 2,2 (0,85-4,20)	1,29 ± 0,58, 1,2 (0,44-3,33)	5,3 ± 2,66, 4,86 (0,67-18,45)	2,83 ± 2,29, 2 (0,53-9,19)	**<0,001**
rSGY	K+	0,62 ± 0,24, 0,58 (0,18-1,02)	0,95 ± 0,27, 1,05 (0,32-1,18)	0,93 ± 0,25, 0,93 (0,2-1,46)	0,68 ± 0,22, 0,7 (0,1-1,33)	0,76 ± 0,32, 0,84 (0,06-1,21)	**<0,001**
	K-	-	-	0,92 ± 0,12, 0,92 (0,67-1,22)	0,95 ± 0,05, 0,98 (0,89-0,99)	0,98 ± 0,08, 0,95 (0,83-1,12)	0,357
	T	0,62 ± 0,24, 0,58 (0,18-1,02)	0,95 ± 0,27, 1,05 (0,32-1,18)	0,93 ± 0,21, 0,93 (0,2-1,46)	0,69 ± 0,22, 0,72 (0,1-1,33)	0,84 ± 0,28, 0,95 (0,06-1,21)	**<0,001**
rPY	K+	3,1 ± 0,86, 3,26 (1,73-4,33)	2,45 ± 1,35, 2,16 (0,85-4,69)	1,56 ± 0,66, 1,44 (0,69-3,54)	4,41 ± 7,45, 3,6 (1,14-77,33)	5,33 ± 8,48, 3,31 (1,15-44,47)	**<0,001**
	K-	-	-	1,26 ± 0,71, 1,15 (0,62-3,58)	3,46 ± 2,13, 2,37 (2,08-5,91)	1,77 ± 0,76, 1,41 (0,97-3,33)	**0,008**
	T	3,1 ± 0,86, 3,26 (1,73-4,33)	2,45 ± 1,35, 2,16 (0,85-4,69)	1,45 ± 0,69, 1,31 (0,62-3,58)	4,39 ± 7,35, 3,57 (1,14-77,33)	1,83 ± 6,9, 2,92 (0,97-44,47)	**<0,001**

K+: Kontrastlanan, **K-:** Kontrastlanmayan, **T:** Tüm olgular, **TSD:** Tedaviye sekonder değişiklik, **YDGT:** Yüksek dereceli glial tümör, **DDGT:** Düşük dereceli glial tümör

ROI-peritümör ve ROI-referans değerleri kullanılarak hesaplanan, peritümöral alana ait SGYödem, rSKHödem, rSGYödem ve rPYödem değerleri tüm tanı grupları arasında karşılaştırıldığında; rSKHödem, rSGYödem ve rPYödem bakımından gruplar arasında istatistiksel olarak

anlamlı fark bulundu (p=0,024-0,001-<0,001). Kontrastlanması bulunan tanı grupları arasında karşılaştırıldığında, rSKHödem değerleri istatistiksel olarak anlamlı farklılık gösterdi (p=0,024). SGYödem bakımından ise gruplar arasında anlamlı fark yoktu (Tablo-8).

Tablo-8: Peritümöral ödemden ölçülen SGYödem, rSKHödem, rSGYödem ve rPYödem değerlerinin tanı grupları arasında karşılaştırılması

Ölçümler Ort +- SD, Med (min-max)		Metastaz	Lenfoma	TSD	YDGT	DDGT	p-değeri
SGYödem	K+	0,91 ± 0,12, 0,88 (0,72-1,2)	0,93 ± 0,17, 0,9 (0,7-1,29)	0,83 ± 0,18, 0,85 (0,22-1,13)	0,88 ± 0,13, 0,87 (0,56-1,41)	0,86 ± 011, 0,86 (0,63-1,14)	0,529
	T	0,91 ± 0,12, 0,88 (0,72-1,2)	0,93 ± 0,17, 0,9 (0,7-1,29)	0,83 ± 0,18, 0,85 (0,22-1,13)	0,88 ± 0,13, 0,87 (0,56-1,41)	0,86 ± 0,11, 0,86 (0,63-1,14)	0,529
rSKHödem	K+	1,08 ± 0,62, 0,9 (0,42-2,08)	1,05 ± 0,53, 0,84 (0,6-1,97)	0,86 ± 0,38, 0,83 (0,2-1,88)	1,43 ± 1,35, 1,12 (0,17-11,8)	1,25 ± 0,49, 1,16 (0,43-2,2)	**0,024**
	T	1,08 ± 0,62, 0,9 (0,42-2,08)	1,05 ± 0,53, 0,84 (0,6-1,97)	0,86 ± 0,38, 0,83 (0,2-1,88)	1,43 ± 1,35, 1,12 (0,17-11,8)	1,25 ± 0,49, 1,16 (0,43-2,2)	**0,024**
rSGYödem	K+	1,01 ± 0,14, 0,97 (0,81-1,29)	1,03 ± 0,19, 1,03 (0,7-1,4)	0,95 ± 0,19, 0,96 (0,31-1,22)	0,98 ± 0,16, 0,97 (0,61-1,95)	0,96 ± 0,13, 0,97 (0,63-1,22)	0,789
	T	1,01 ± 0,14, 0,97 (0,81-1,29)	1,03 ± 0,19, 1,03 (0,7-1,4)	0,61 ± 0,48, 0,91 0-1,22	0,95 ± 0,23, 0,97 (0-1,95)	0,61 ± 0,48, 0,93 (0-1,22)	**0,001**
rPYödem	K+	1,18 ± 0,44, 1,02 (0,74-2,18)	1,46 ± 0,72, 1,16 (0,94-3,10)	1,26 ± 0,48, 1,2 (0,54-2,63)	1,63 ± 0,84, 1,48 (0,4-4,27)	1,85 ± 0,83, 1,67 (0,84-3,6)	0,085
	T	1,18 ± 0,44, 1,02 (0,74-2,18)	1,46 ± 0,72, 1,16 (0,94-3,10)	0,81 ± 0,72, 0,8 (0-2,63)	1,58 ± 0,87, 1,4 (0-4,27)	1,17 ± 1,12, 1,1 (0,3,6)	**<0,001**

K+: Kontrastlanan, **T:** Tüm olgular, **TSD:** Tedaviye sekonder değişiklik, **YDGT:** Yüksek dereceli glial tümör, **DDGT:** Düşük dereceli glial tümör

Kontrastlanma gösteren gruplar arasında yapılan ikili karşılaştırmada; SGY, rSKH, rSGY ve rPY değerleri, lenfoma-YDGT ve TSD-YDGT grupları arasında anlamlı farklılık gösterdi (p≤0,02). Metastaz-lenfoma, metastaz-DDGT, YDGT-DDGT ayrımında rPY anlamlı farklılık göstermezken, SGY, rSKH ve rSGY anlamlı farklı değerdeydi (p≤0,045). Metastaz-TSD ayrımında rSGY anlamlı farklılık göstermezken, SGY, rSKH ve rPY değerleri anlamlı olarak farklıydı (p≤0,001). Lenfoma-DDGT ayrımında SGY ve rPY; TSD-DDGT ayrımında rSKH ve rPY değerleri istatistiksel olarak anlamlı farklı

değerdeydi. Lenfoma-TSD ayrımında ise sadece rSKH anlamlı farklılık gösterdi (p=0,015) (Tablo-9).

Tablo-9: SGY, rSKH, rSGY ve rPY değerlerinin kontrastlanma gösteren tanı grupları arasında ikili olarak karşılaştırılması sonucunda elde edilen p-değerleri

Grup	SGY	rSKH	rSGY	rPY
Metastaz-Lenfoma	**0,004**	**<0,001**	**0,004**	0,238
Metastaz-TSD	**0,001**	**<0,001**	0,199	**<0,001**
Metastaz-YDGT	0,450	0,135	0,412	0,154
Metastaz-DDGT	**0,042**	**0,003**	**0,045**	0,447
Lenfoma-TSD	0,363	**0,015**	0,343	0,067
Lenfoma-YDGT	**0,001**	**<0,001**	**0,001**	**0,02**
Lenfoma-DDGT	**0,039**	0,307	0,053	**0,043**
TSD-YDGT	**<0,001**	**<0,001**	**<0,001**	**<0,001**
TSD-DDGT	0,117	**<0,001**	0,160	**<0,001**
YDGT-DDGT	**0,011**	**<0,001**	**0,016**	0,751

TSD: Tedaviye sekonder değişiklik, **YDGT:** Yüksek dereceli glial tümör, **DDGT:** Düşük dereceli glial tümör

Kontrastlanan tanı grupları arasında karşılaştırıldığında anlamlı bulunan peritümöral ödemden ölçülen perfüzyon ölçümleri, gruplar arasında ikili olarak karşılaştırıldığında; rSKHödem ve rPYödem TSD-DDGT grupları arasında anlamlı farklılık gösterdi (p=0,006-0,0047). rSKHödem TSD-YDGT, rPYödem ise metastaz-DDGT grupları arasında istatistiksel olarak anlamlıydı (p=0,002-0,030). SGYödem ve rSGYödem bakımından ise gruplar arasında anlamlı fark yoktu (p>0,05) (Tablo-10).

Tablo-10: Peritümöral ödemden ölçülen SGYödem, rSKHödem, rSGYödem ve rPYödem değerlerinin kontrastlanma gösteren tanı grupları arasında ikili olarak karşılaştırılması sonucunda elde edilen p-değerleri

Grup	SGYödem	rSKHödem	rSGYödem	rPYödem
Metastaz-Lenfoma	0,521	0,970	0,473	0,305
Metastaz-TSD	0,199	0,533	0,578	0,663
Metastaz-YDGT	0,412	0,271	0,689	0,056
Metastaz-DDGT	0,361	0,327	0,566	**0,030**
Lenfoma-TSD	0,143	0,630	0,206	0,658
Lenfoma-YDGT	0,248	0,393	0,280	0,650
Lenfoma-DDGT	0,334	0,147	0,270	0,436
TSD-YDGT	0,420	**0,002**	0,868	0,056
TSD-DDGT	0,763	**0,006**	0,929	**0,047**
YDGT-DDGT	0,721	0,763	0,830	0,558

TSD: Tedaviye sekonder değişiklik, **YDGT:** Yüksek dereceli glial tümör, **DDGT:** Düşük dereceli glial tümör

Kontrastlanmayan tanı grupları arasında karşılaştırıldığında anlamlı bulunan perfüzyon ölçümleri, gruplar arasında ikili olarak karşılaştırıldığında; SGY ve rPY değerleri TSD-YDGT ve TSD-DDGT grupları arasında anlamlı farklılık gösterdi (p=0,039-0,010/p=0,005-0,025). rSKH ve rSGY bakımından ise gruplar arasında anlamlı fark yoktu (p>0,05) (Tablo-11).

Tablo-11: SGY, rSKH, rSGY ve rPY değerlerinin kontrastlanma göstermeyen tanı grupları arasında ikili olarak karşılaştırılması sonucunda elde edilen p-değerleri

Grup	SGY	rSKH	rSGY	rPY
TSD-YDGT	**0,039**	0,498	0,498	**0,010**
TSD-DDGT	**0,005**	1,000	0,183	**0,025**
YDGT-DDGT	0,448	0,136	0,945	0,101

TSD: Tedaviye sekonder değişiklik, **YDGT:** Yüksek dereceli glial tümör, **DDGT:** Düşük dereceli glial tümör

Kontrastlanan tanı grupları arasında anlamlı bulunan değerlerin tanı gruplarını ayırabilmedeki performansı ikili olarak incelenmiş olup istatistiksel olarak anlamlı bulunan değerler Tablo 12'de verilmiştir.

Tablo-12: Kontrastlanan tanı grupları arasında anlamlı bulunan perfüzyon ölçümlerinin, ikili karşılaştırılması sonucu elde edilen ROC eğrisi altında kalan alan (AUC), p-değeri, cut-off, sensitivite, spesifite değerleri

Grup	Parametre	Cut-off	Sensitivite	Spesifite	AUC	p-değeri
DDGT-YDGT	rSKH	≤3,23	89,1	61,5	0,725	<0,001
	SGY	≥0,75	57,7	79,2	0,663	0,011
	rSGY	≥0,83	57,7	78,2	0,654	0,016
TSD-DDGT	rSKH	≤2,27	70,8	96,3	0,853	<0,001
	rPY	≤2,39	87,5	92,6	0,927	<0,001
	rSKHödem	≤0,96	66,7	66,7	0,726	0,006
	rPYödem	≤1,74	50	88,9	0,714	0,009
TSD-YDGT	rSKH	≤2,34	99	96,3	0,986	<0,001
	rPY	≤2,36	86,1	88,9	0,938	<0,001
	rSKHödem	≤0,98	61,4	70,4	0,691	0,002
	SGY	≥0,81	59,3	87,1	0,782	<0,001
	rSGY	≥0,9	66,7	90,1	0,817	<0,001
Lenfoma-DDGT	SGY	≥0,86	75	73,1	0,745	0,038
	rPY	≤2,45	84,6	62,5	0,740	0,042
Lenfoma-YDGT	rSKH	≤3,2	90,1	75	0,904	<0,001
	rPY	≤2,43	85,1	62,5	0,748	0,020
	SGY	≥0,81	87,5	87,1	0,851	0,001
	rSGY	≥0,89	87,5	89,1	0,849	0,001
Lenfoma-TSD	rSKH	≥1,84	75	81,5	0,782	0,017
Metastaz-DDGT	rSKH	≥4,19	100	65,4	0,792	0,004
	SGY	≤0,81	50	91,7	0,708	0,041
	rSGY	≤0,89	50	91,7	0,705	0,044
	rPYödem	≤1,2	69,2	66,7	0,720	0,031
Metastaz-TSD	SGY	≤0,58	92,6	66,7	0,815	0,002
	rSGY	≤0,7	88,9	66,7	0,830	0,001
	rSKH	≥3,77	100	100	1,000	<0,001
	rPY	≥1,72	100	74,1	0,932	<0,001
Metastaz-Lenfoma	rSKH	≥4,21	100	100	1,000	<0,001
	SGY	≤0,81	87,5	91,7	0,875	0,005
	rSGY	≤0,89	87,5	91,7	0,875	0,005

TSD: Tedaviye sekonder değişiklik, **YDGT:** Yüksek dereceli glial tümör, **DDGT:** Düşük dereceli glial tümör

Kontrastlanmayan tanı grupları arasında rPY'nin tedaviye sekonder değişiklik ile tümör gruplarını ayırabilmedeki performansı incelendiğinde; ROC eğrisi altında kalan alan (AUC) 0,796 (p=0,006) olarak bulunmuş olup anlamlı etkinlik gösterdi. rPY'nin tedaviye sekonder değişiklik ile tümör

gruplarını ayırmak için cut-off değeri ≤1,34 olarak bulundu, buna karşılık gelen sensitive değeri %73,3, spesifite değeri %80 olarak bulundu (Tablo-13).

Kontrastlanmayan tanı grupları arasında rPY ve rSGY'nin TSD-YDGT ve TSD-DDGT gruplarını ayırabilmedeki tanı performansı ROC analizi ile incelendiğinde, AUC sırasıyla rPY için 0,956 ve 0,756 (p=0,015-0,025); SGY için 0,878 ve 0,811 (p=0,044-0,006) olarak bulunmuş olup anlamlı farklılık gösterdi. En yüksek tanısal performans gösteren cut-off rPY değerleri TSD-YDGT için 1,86 (sensitivite: %100, spesifisite %93,3), TSD-DDGT için 1,34 (sensitivite: %66,7, spesifisite %80) bulundu. SGY için cut-off değeri TSD-YDGT ve TSD-DDGT için 0,87 (sensitivite: %80, spesifisite %66,7) bulundu (Tablo-13).

Tablo-13: Kontrastlanmayan tanı grupları arasında anlamlı bulunan perfüzyon ölçümlerinin ikili karşılaştırılması sonucu elde edilen ROC eğrisi altında kalan alan (AUC), p-değeri, cut-off, sensitivite, spesifite değerleri

Grup	Parametre	Cut-off	Sensitivite	Spesifite	AUC	p-değeri
İPT-TSD	rPY	≥1,34	73,3	80	0,796	0,006
TSD-YDGT	rPY	≤1,86	100	93,3	0,956	0,015
	SGY	≥0,87	80	66,7	0,878	0,044
TSD-DDGT	rPY	≤1,34	66,7	80	0,756	0,025
	SGY	≥0,87	80	66,7	0,811	0,006

İPT: İntraparankimal tümör, **TSD:** Tedaviye sekonder değişiklik, **YDGT:** Yüksek dereceli glial tümör, **DDGT:** Düşük dereceli glial tümör

Olgu Örnekleri

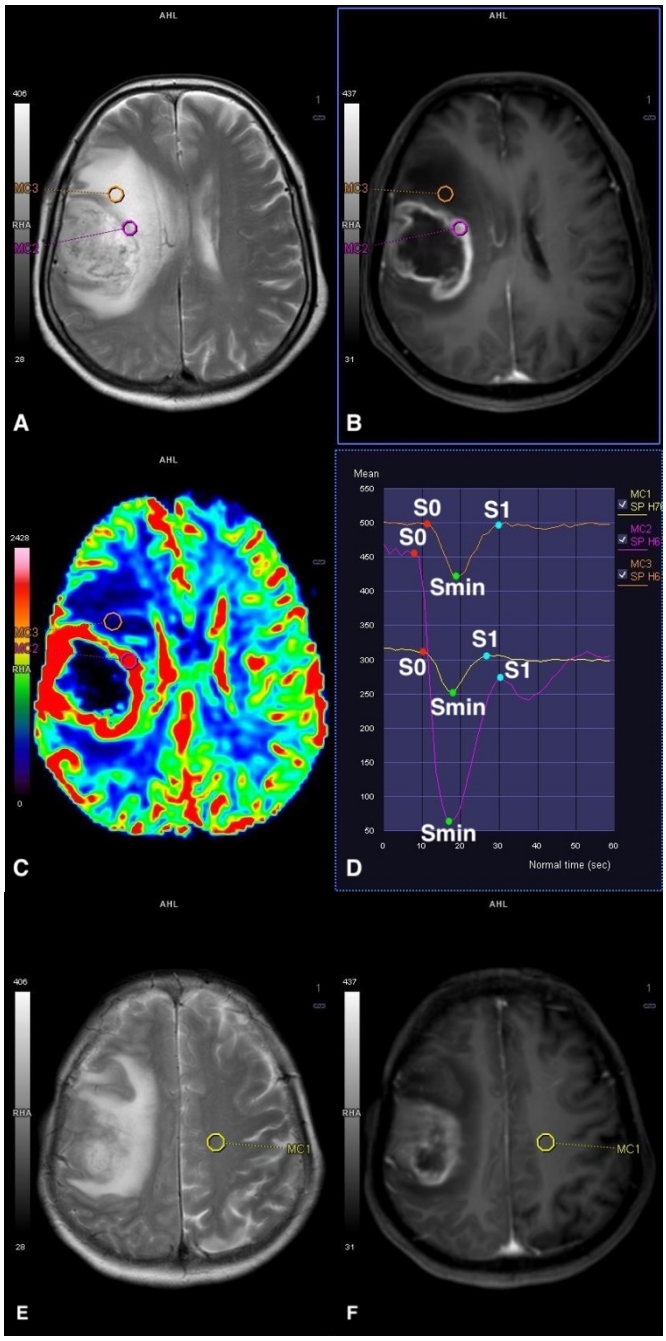

Olgu-1: 67 yaşında kadın, GBM olgusu. Aksiyal T2A **(A)**, kontrastlı T1A **(B)** ve rSKH haritası **(C)**; sağ frontal lobta, halkasal kontrast tutan ve peritümöral ödemin eşlik ettiği, periferi hiperperfüze santrali nekrotik kitle. ROI-tümör (pembe ROI-MC2), ROI-peritümör (turuncu ROI-MC3). Sentrum semiovale düzeyinden geçen aksiyal T2A **(E)** ve kontrastlı T1A **(F)** kesitler; ROI-referans (sarı ROI – MC1). ROI-tümör, ROI-peritümör, ROI-referans'a ait sinyal intensite-zaman eğrileri **(D);** elde edilen rSKHtümör: 8,85, SGYtümör: 0,54, rPYtümör: 6,49, rSGYtümör: 0,008, rSKHperitümör: 0,69, SGYperitümör: 0,99, rPYperitümör: 1,26, rSGYperitümör: 1,09.

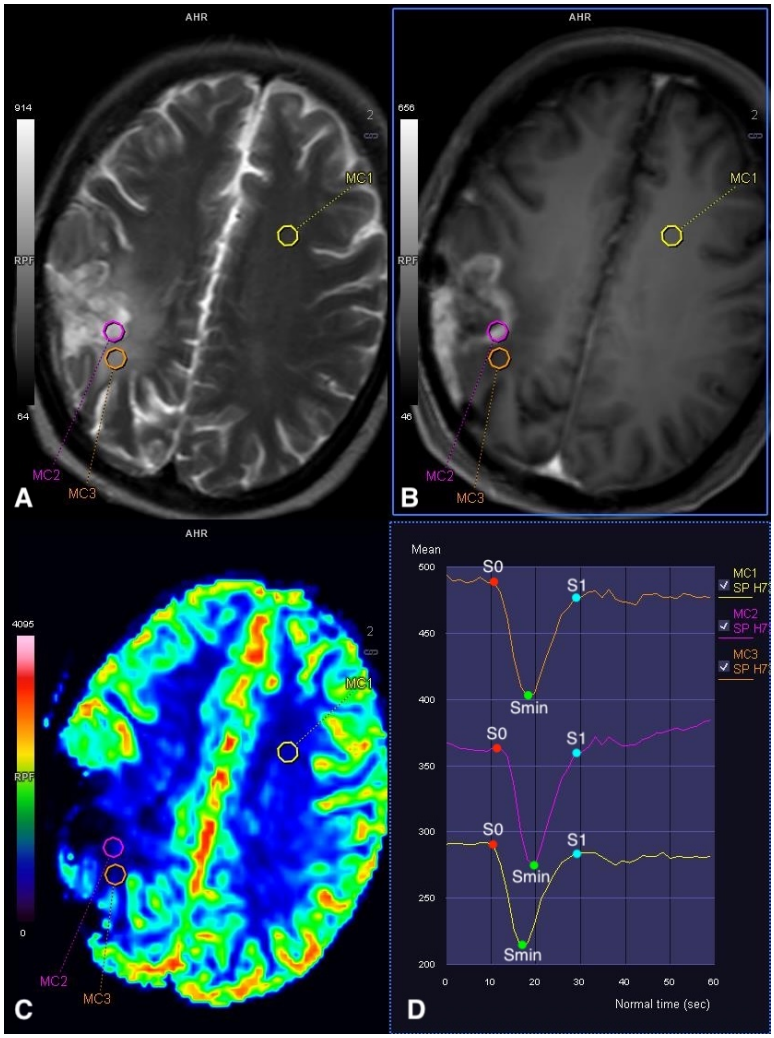

Olgu-2: 51 yaşında GBM nedeniyle takipli kadın hastada TSD'ye ait görüntüler. Aksiyal T2A **(A)**, kontrastlı T1A **(B)** ve rSKH haritası **(C)**; sağ frontoparietal lokalizasyonda, santral sulkus ve presantral bölgede halkasal kontrast tutan ve dural kontrastlanma gösteren hipoperfüze alan. ROI-tümör (pembe ROI-MC2), ROI-peritümör (turuncu ROI-MC3), ROI-referans (sarı ROI – MC1)'a ait sinyal intensite-zaman eğrileri **(D);** elde edilen rSKHtümör: 0,8, SGYtümör: 0,96, rPYtümör: 1,17 rSGYtümör: 0,01, rSKHperitümör: 0,75, SGYperitümör: 0,86, rPYperitümör: 1,1, rSGYperitümör: 0,96.

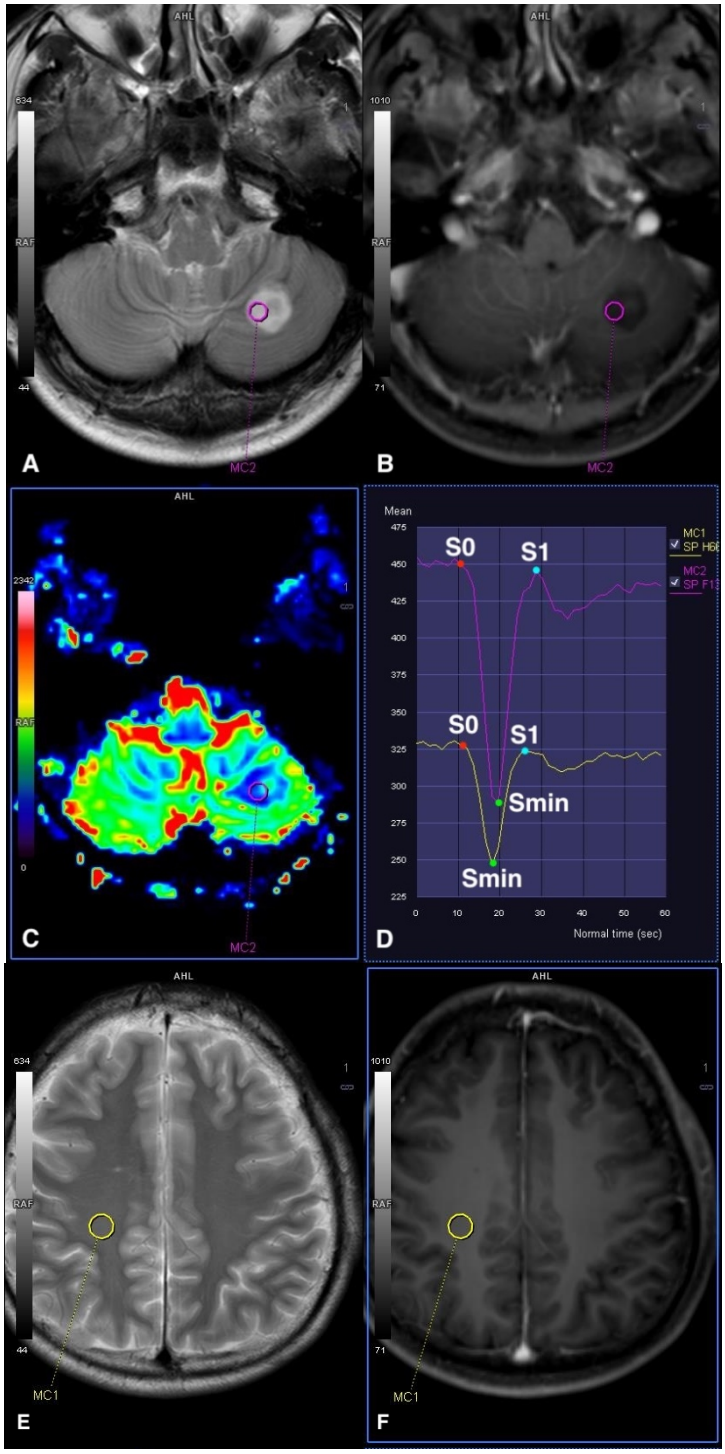

Olgu-3: 24 yaşında erkek, pilositik astrositom olgusu. Aksiyal T2A **(A)**, kontrastlı T1A **(B)** ve rSKH haritası **(C)**; sol serebellar hemisfer yerleşimli kontrast tutulum özelliği göstermeyen kitle. ROI-tümör (pembe ROI-MC2). Sentrum semiovale düzeyinden geçen aksiyal T2A **(E)** ve kontrastlı T1A **(F)** kesitler; ROI-referans (sarı ROI – MC1). ROI-tümör ve ROI-referans'a ait sinyal intensite-zaman eğrileri **(D);** elde edilen rSKHtümör: 1,88, SGYtümör: 0,97, rPYtümör: 2, rSGYtümör: 0,01.

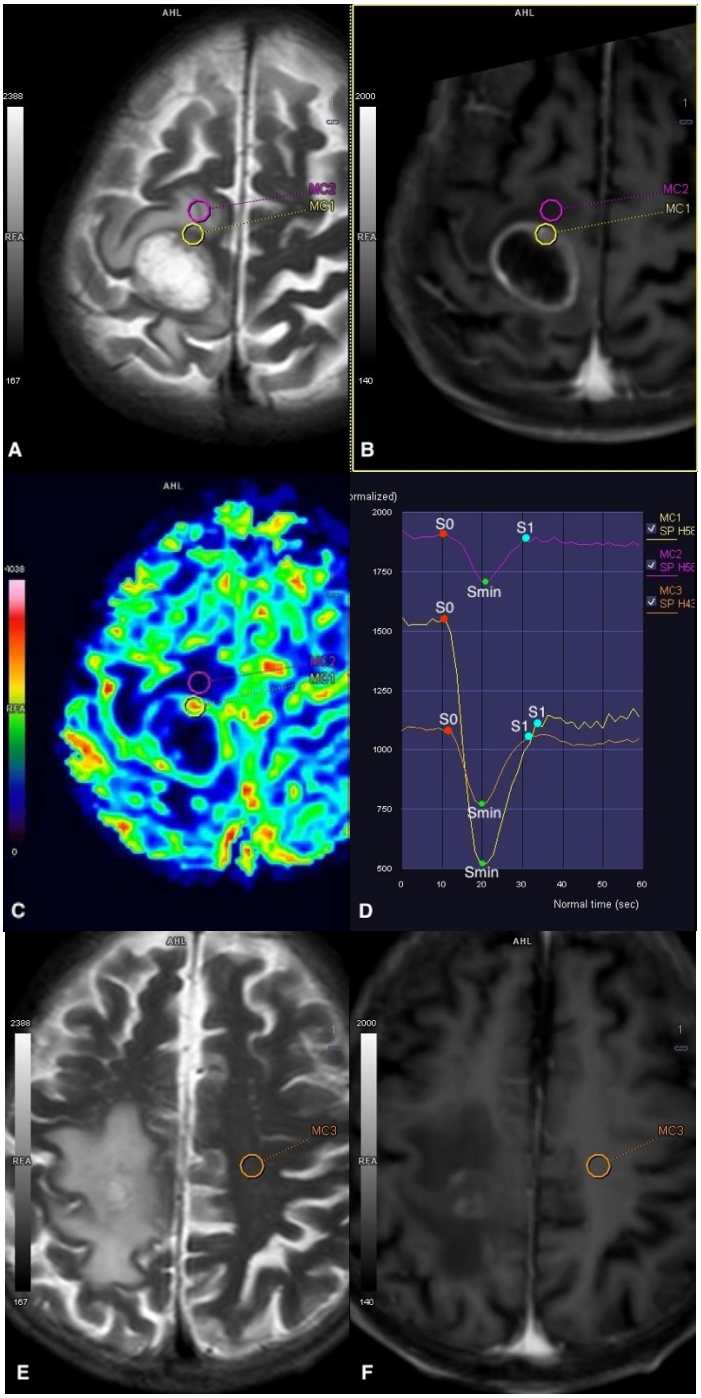

Olgu-4: 81 yaşında erkek, akciğer kanseri metastazı olgusu. Aksiyal T2A **(A)**, kontrastlı T1A **(B)** ve rSKH haritası **(C)**; sağ frontal lobta, presantral girusta halkasal kontrast tutan ve peritümöral ödemin eşlik ettiği periferi hiperperfüze kitle. ROI-tümör (sarı ROI-MC1), ROI-peritümör (pembe ROI-MC2). Sentrum semiovale düzeyinden geçen aksiyal T2A **(E)** ve kontrastlı T1A **(F)** kesitler; ROI-referans (turuncu ROI – MC3). ROI-tümör, ROI-peritümör, ROI-referans'a ait sinyal intensite-zaman eğrileri **(D);** elde edilen rSKHtümör: 3,97, SGYtümör: 0,58, rPYtümör: 3,29, rSGYtümör: 0,001, rSKHperitümör: 0,27, SGYperitümör: 0,95, rPYperitümör: 0,61, rSGYperitümör: 1,03.

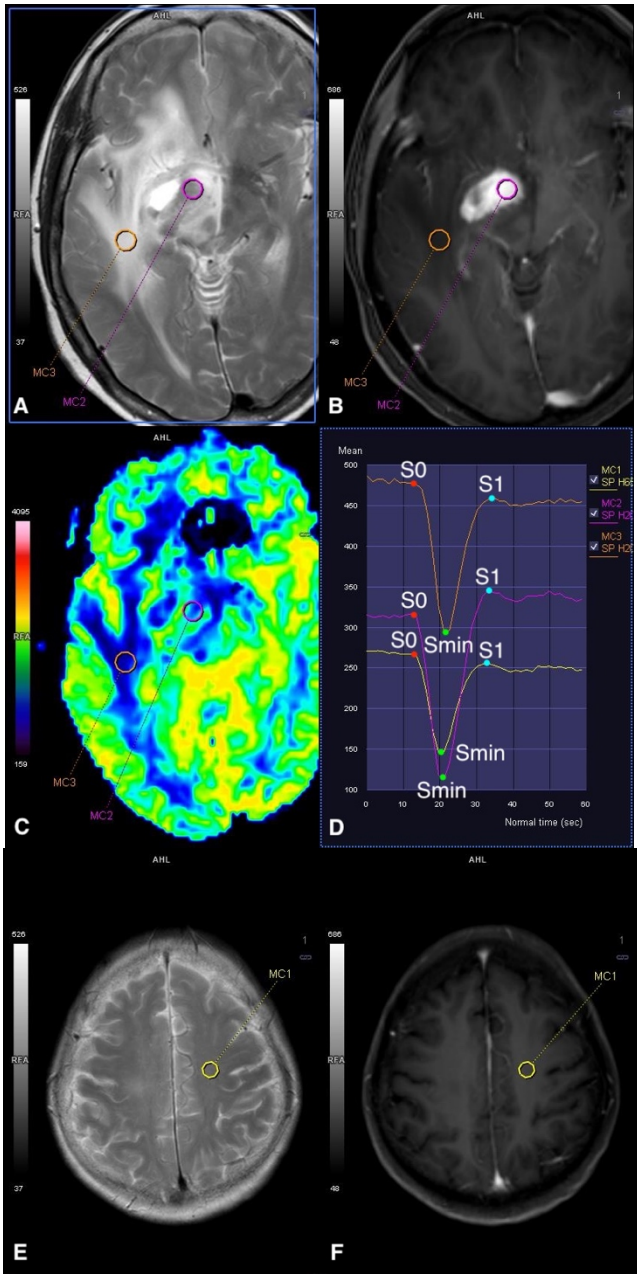

Olgu-5: 65 yaşında kadın, primer SSS lenfoması olgusu. Aksiyal T2A **(A)**, kontrastlı T1A **(B)** ve rSKH haritası **(C)**; sağda bazal gangliyonların hemen inferior kesiminde yoğun kontrast tutan, peritümöral ödemin eşlik ettiği hipoperfüze kitle. ROI-tümör (pembe ROI-MC2), ROI-peritümör (turuncu ROI-MC3). Sentrum semiovale düzeyinden geçen aksiyal T2A **(E)** ve kontrastlı T1A **(F)** kesitler; ROI-referans (sarı ROI – MC1). ROI-tümör, ROI-peritümör, ROI-referans'a ait sinyal intensite-zaman eğrileri **(D);** elde edilen rSKHtümör: 1,66, SGYtümör: 1,16, rPYtümör: 1,64, rSGYtümör: 0,009, rSKHperitümör: 0,81, SGYperitümör: 0,91, rPYperitümör: 1,5, rSGYperitümör: 1,01.

TARTIŞMA VE SONUÇ

Çalışmamızda, SGY, rPY, rSGY ve rSKH; kontrastlanan ve kontrastlanmayan IPT'lerde değişen etkinlikte tanısal performans sergiledi. Kontrastlanan tümörlerde 5 IPT kategorisine ait tümöral bölgelerdeki bu parametreler anlamlı farklılık gösterdi. Alt grup analizlerinde kontrastlanan tümörlerde anlamlı ölçüde en fazla ikili grup ayrımını sağlayan parametre rSKH, takiben SGY ve rSGY'di. En az miktarda ayrımı rPY sağladı. Lenfoma–TSD ayrımında sadece rSKH etkin rol oynadı. Lenfoma–DDGT ayrımında rSKH anlamlı farklılık göstermezken SGY ve rPY anlamlı fark sergiledi. Tümöral bölgeden elde edilen yukarıdaki 4 parametreden hiç birisi metastaz–YDGT grup ayrımında etkinlik göstermedi. İkili gruplarda anlamlı farklılık gösteren parametreler için yapılan ROC analizinde en yüksek AUC değerleri; metastazların ve YDGT'lerin diğer patolojilerden ayrımlarında, lenfomaların TSD'den ve YDGT'den ayrımında rSKH'de, lenfomaların DDGT'den ayrımında SGY'de görüldü. Buna karşın kontrastlanmayan tümörlerde rSKH anlamlı etkinlik göstermezken, SGY ve rPY TSD–glial tümör grupları arasında anlamlı farklılık gösterdi. Peritümöral ödem ölçümlerinde TSD–glial tümör ayrımında ve metastaz–DDGT ayrımında rSKH ve rPY anlamlı fark sergiledi.

Güncel literatürde, 3T ve üzeri MRG'de bu parametrelerin etkinliği açısından yapılmış yeterli olgu sayısına sahip çalışma eksikliği bulunmaktadır. Ayrıca, 3T MRG'de tümör ve tedaviye sekonder değişiklik ayrımında rSKH, SGY ve rPY'nin değerlendirildiği başka bir çalışma bulunmamaktadır. Yine literatürdeki DSK-PG çalışmalarında lezyonlar kontrastlanan ve kontrastlanmayan kategorilerinde sınıflanmamıştır. Kontrastlanan lezyonlarda kontrast maddenin özellikle KBB'nin bozuk olduğu ve olmadığı benzer kategorideki tümörlerde rSKH başta olmak üzere, T1 sızıntı etkisinden dolayı sonuçları etkileyebilir ve kontrastlanmayan tümörlerde bu bulgular ortaya çıkmayabilir (95-99). Çalışmamızda

kontrastlanan ve kontrastlanmayan tümörlerde DSK-PG parametrelerinin farklı seviyede etkinlik göstermesi bu nedenle meydana gelmiş olabilir.

Prah ve ark.'nın yaptığı çalışmada (100), GBM ile tedavi etkisi, 1.5T veya 3T MRG kullanılarak karşılaştırılmıştır. Bu çalışmada PY ve SGY değerleri bakımından iki grup arasında anlamlı farklılık saptanmamıştır. Ancak bizim çalışmamızda TSD ile YDGT grupları arasında bu iki parametre anlamlı farklı bulunmuştur. Bu farkın nedeni ise Prah ve ark.'nın belirttiği üzere, çalışmada kullandıkları önyükleme amaçlı verilen kontrast maddenin SGY'nin tanısal değerini azaltması olabilir. Benzer şekilde Young ve ark. tarafından yapılan çalışmada (101), 20 hasta retrospektif olarak 1.5T ve 3T MRG ile değerlendirilmiştir. GBM ile karşılaştırıldığında psödoprogresyonda daha düşük rSKH (cutoff:1,8, sensitivite: %100, spesifite: %75), daha düşük rPY (cutoff:1,7, sensitivite: %100, spesifite: %100) ve daha yüksek SGY (cutoff:0,9, sensitivite:100, spesifite: %63) olarak bulunmuştur. Bizim çalışmamızda ise SGY cut-off değeri benzer değerde olmasına karşın, rSKH ve rPY değerleri daha yüksek düzeyde izlendi. Barajas ve ark.'nın yaptığı 27 hastadan oluşan 1.5T MRG'de gerçekleştirilen retrospektif çalışmada (102), radyasyon nekrozu-metastaz ayrımında en anlamlı parametre SGY bulunmuş olup cut-off değeri SGY için 0,763 (sensitivite: %95,65, spesifite: %100), rSKH için 1,54 (sensitivite: %91,3, spesifite: %72,73), rPY için 0,69 (sensitivite %86,96, spesifite: %45,45) olarak bulunmuştur. Bizim çalışmamızda ise bu iki grubun ayrımında cut off değerleri sırasıyla SGY için 0,58 (sensitivite: %92,6, spesifite: %66,7), rSGY için 0,7 (sensitivite: %88,9, spesifite: %66,7), rSKH için 3,77 (sensitivite: %100, spesifite: %100), rPY için 1,72 (sensitivte: %100, spesifite: %74,1) olarak bulundu. Ayrıca Barajas ve ark. (102), rSKH ve rPY değerlerinde metastaz-radyasyon nekrozu ayrımında yüksek oranda örtüşmenin olduğunu, bunun nedeninin ise anatomik tümör heterojenitesi ve DSK-PG ölçümlerinin rekürren metastatik tümörlerde izlenen artmış mikrovasküler yoğunluğu, radyasyon nekrozunda izlenen hiperplastik dilate vasküler değişikliklerden ayırt edememesinin neden olabileceğini söylemektedir. Ancak bizim çalışmamızda rSKH ve rPY değerleri daha yüksek sensitivite ve spesifisite gösterdi. Barajas ve ark.'nın

yaptığı bir başka çalışmada (103) ise 57 hasta retrospektif olarak 1.5T MRG ile tetkik edilmiştir. Bu çalışmada, GBM ile radyasyon nekrozu arasında anlamlı bulunan parametreler rPY ve rSGY'dir. Bu parametrelerin cutoff değerleri sırasıyla 1,38 (sensitivite: %89,32, spesifite: %81,38) ve %87,3 (sensitivite: %78,26, spesifite: %76,19) olarak bulunmuştur. Bu çalışmada da SGY cut-off değeri bizim çalışmamıza benzer olmasına karşın rPY'nin belirgin düşüklüğü dikkati çekmiştir. Ayrıca rSKH'nin anlamlı etkinlik göstermediği ifade edilmektedir. Yukarıdaki çalışmalarda özellikle rSKH ve rPY değerlerinde, bu parametrelere ait sensitivite ve spesifisitesinde ortaya çıkan farklılık 3T MR incelemeden doğmuş olabilir. 3T'de yapılan DSK-PG'de 1.5T'ye göre daha yüksek SNR, kontrast çözünürlüğü ve daha derin ilk geçiş sinyal kaybı olmaktadır (104). rPY direkt olarak ilk geçiş sinyal kaybının semikantitatif düzeyini yansıtmaktadır. Benzer şekilde rSKH'nin de temel bileşeni dolaylı yoldan eğri pik yüksekliğidir. İzlenen farklılığın ön planda manyetik alan gücünün artmasından ortaya çıktığını düşünüyoruz. Özellikle rSKH ve rPY'nin 3T MRG'de daha faydalı ayrım yapma potansiyeli taşıdığı görüşündeyiz.

Cindil ve ark.'nın 3T MRG'de yaptığı çalışmada (7), 99 adet kontrastlanan kitle retrospektif olarak YDGT (n=60), metastaz (n=24) ve lenfoma (n=15) ayrımı açısından değerlendirilmiştir. SGY, rSKH ve ADC arasında SGY değeri lenfoma-diğer tümörler ve YDGT-metastaz ayrımını en iyi yapabilen değer olarak belirtilmiştir (AUC:0,947). Bizim çalışmamızda ise rSKH değeri lenfoma-YDGT ve lenfoma-metastaz ayrımında en iyi tanısal doğruluğu gösteren parametre olarak bulunmuş olup AUC değerleri sırasıyla 0,904 ve 1,000'dır. İki çalışmada da önyükleme kullanılmamıştır. Bulgular arasındaki fark Cindil ve ark.'nın çalışması ve bizim çalışmamız arasındaki kohort farklılıklarından kaynaklabilir. Özellikle bizim çalışmamızda metastaz olgu sayımız düşüktür.

Patel ve ark.'nın yaptığı 28 makaleden oluşan meta-analizde (105), DSK-PG'den türetilmiş eşik değerler tümörü TSD'den ayırmada çalışma bazında görece doğruluk oranları yüksek olsa da bildirilmiş eşik değerlerde anlamlı farklılıklar mevcuttur. Bu nedenle kantitatif DSK-PG değerlerini

merkezler arasında uygulamak için ileri araştırma ve standardizasyon gerekliliği bildirilmiştir. Çalışmalar, genelde küçük ve heterojen hasta gruplarında çeşitli görüntüleme teknikleri kullanılarak gerçekleştirilmiştir. Bu nedenle güvenilir şekilde rutin klinik uygulamada kullanım kısıtlanmaktadır. Çalışmalarda, postprosesing yazılımı, kontrast sızması ve resirkülasyon düzeltmesinde kullanılan teknikler, kullanılan kontrast maddenin tipi, puls-sekans parametreleri, düzeltme algoritması ve kullanılan ROI'lerin boyut, sayı, yerleşim ve metodunda farklılıklar mevcuttur. Üretilebilirlik ve genellenebilirlik yönünden kullanılan tekniklerdeki istatistiksel olarak anlamlı heterojeniteye bağlı olarak DSK-PG'de tedavi sonrası kontrastlanan lezyonların kantitatif karakterizasyonunu kısıtlanmaktadır ve güvenilir bir şekilde tümör-TSD ayrımında klinik olarak anlamlı eşik değer bulunmasını imkânsız hale getirmektedir.

Usinskiene ve ark.'nın yaptığı bir meta-analizde (106), 839 adet çalışma taranmıştır. Bu makalalerin 44 tanesinde rSKH değerlendirilmiş olup 22 makale çalışmaya dahil edilmiştir. Dahil edilen DSK-PG tetkikleri 1.5T MRG cihazı ile tetkik edilmiştir ancak sekans parametrelerinde ve postprosesing metotlarında farklılıklar mevcuttur. Bu çalışmada da benzer şekilde parametrelerin standardize edilmediğinden ve birçok fizyolojik ve teknoloji ilişkili değişkenlerden etkilenebileceğinden bahsedilmiştir. Bazı çalışmalarda, YDGT-DDGT ayrımı için hesaplanan rSKH eşik değeri 1,16-5,58 olarak bulunmuştur. Çalışmamızda ise bu değer 3,23 (sensitive: %89,1, spesifite: %61,5) olarak bulunmuş olup Usinskiene ve ark.'nın yaptığı çalışmadaki (106) aralığa uymaktadır ancak çalışmalar arasındaki eşik değerlerde belirgin farklılıklar mevcuttur. Aynı çalışmada YDGT ve metastaz gruplarından ölçülen ortalama rSKH, DDGT'den ölçülen rSKH'ye göre çalışmamızdakine benzer şekilde anlamlı olarak daha yüksek bulunmuştur ($p<0,001$). Ayrıca, bazı olgularda (oligodendroglioma, santral nörositoma, pilositik astrositoma gibi) gliom derecesinin neovaskülarizasyonla direkt ilişkili olmayabileceği belirtilmiştir. Pilositik astrositoma ve oligodendrogliomalarda diğer DDGT ile karşılaştırıldığında daha yüksek vaskülarite ve rSKH değerleri

izlenebilir. Bu çeşitliliğin ise sitogenetik heterojenite ve tümör subgrupları arasında spesifik mutasyonlara bağlı olabileceği belirtilmiştir.

Literatürde bazı çalışmalarda YDGT ile metastaz ayırımında rSKH anlamlı değil iken bazı çalışmalarda anlamlı bulunmuştur (7, 8, 106, 107). Ayrıca Cindil ve ark., 3T MRG'de YDGT-metastaz ayrımında tümörden ölçülen SGY değerinde anlamlı farklılık saptamıştır. Ayrıca başka çalışmalarda, peritümöral ödemden ölçülen rSKH ve/veya rPY'nin GBM'lerde daha yüksek olduğu belirtilmiştir (5, 108-111). Kelly ve ark.'na (112) göre bunun nedeni GBM ve beyin metastazları çevresinde izlenen iki ayrı patofizyolojik değişikliktir. GBM'nin çevresindeki anormal T2 sinyaline sahip alan, histopatolojik olarak vazojenik ödem, infiltratif gliom hücreleri ve neoplastik kapillerlerden oluşan heterojen alanlara karşılık gelmektedir. Metastazlarda ise kapiller damarlardaki kan-beyin bariyerindeki bozulmaya bağlı kan plazmasının, interstisyal kompartmana kontrolsüz bir şekilde sızmasının oluşturduğu saf vazojenik ödeme karşılık geldiği düşünülmüştür. Ancak bizim çalışmamızda YDGT–metastaz ayrımında hiçbir parametre anlamlı etkinlik göstermemiştir. Bunun olasılıkla en önemli nedeni; metastaz olgu sayımızın çalışmamızda az olmasıdır. YDGT–metastaz ayrımında 3T DSK-PG'den elde edilen parametrelerin etkinliğinin daha iyi anlaşılması için daha çok sayıda homojen dağılıma sahip grupların incelenmesi gereklidir.

GBM, glomeruloid kapillerler, vasküler hiperplazi, KBB'de bozulma ve immatür neokapillerler nedeniyle yüksek vasküler tümörlerdir. Metastazların kapiller yapısı SSS'e sıklıkla metastaz yapan primer tümörlerin yapısına benzerlik gösterdiğinden oldukça vaskülerdir. Chaganti ve ark.'nın 3T MRG'de gerçekleştirdiği bir çalışmada (95), YDGT'de izlenen yüksek vaskülariteye ek olarak hızlı ve yüksek miktarda kontrast maddenin interstisyel aralıkta birikmesine bağlı oluşan T2* etkisi, kontrast maddenin ilk geçiş anı ve hatta sonrasındaki T1 kısalması etkisinden daha fazla olduğu belirtmiştir. Bu da sinyal geri kazanım yüzdesinin daha düşük olmasına neden olur. Lenfomalarda ise anjiosentrik büyüme paterni izlenmekte olup neovaskülarizasyon belirgin değildir (8, 95, 107, 113). Tümör hücrelerinin damarlar etrafında sıkı bir şekilde yerleşim göstermesinin kontrast maddenin

ekstravazasyonunu kısıtladığı düşünülmektedir. Ek olarak, interstisyel aralıkta biriken kontrast maddenin yaratmış olduğu T2* ve T1 kısalması etkilerinin kombinasyonu DSK-PG'de elde edilen İZE'deki sinyalin intensitesini belirler. T1 kısalması etkisi T2* etkisini geçtiği zaman, sinyal intensitesi artar ve bazal değerin üzerine çıkabilir. Lenfomaların çoğunda ilk geçiş sonrasında, T1 kısalması etkisi T2* etkisinin önüne geçerek yüksek sinyal geri kazanım yüzdesi izlenir. Bu nedenle lenfoma ile YDGT ve metastaz gruplarını ayırmada rSKH ve SGY anlamlıdır. Çalışmamızın sonuçları bu hipotezi destekler niteliktedir.

Chaganti ve ark.'nın 3T MRG'de gerçekleştirdiği bir çalışmada (95) lenfoma-GBM ayrımında kullanılan cutoff değerleri rSKH için 2,67 (sensitivite: %100, spesifite: %100), SGY için 0,9 (sensitivite: %100, spesifite: %90,91) olarak bulunmuştur. Abreu ve ark.'nın 3T MRG'de yaptığı çalışmada (107), lenfoma-GBM ayrımında cutoff değerleri rSKH için 2,82 (sensitivite: %78,6, spesifite: %92,9) SGY için 0,82 (sensitivite: %85,7, spesifite: %71,4); lenfoma-metastaz ayrımınında cutoff değerleri rSKH için 2,31 (sensitivite: %81,2, spesifite: %85,7), SGY için 74,8 (sensitivite: 92,9, spesifite: %90,9) olarak bulunmuştur. Ayrıca bu çalışmada ve Wang ve ark.'nın yaptığı çalışmada (96), DSK-PG'deki parametrelerde; ön yükleme nedeniyle kontrast madde verildiği zaman sızma etkilerinin azaldığı ve buna bağlı rSKH ölçümlerinin doğruluğunun arttığı ancak SGY ölçümlerini etkilediği belirtilmiştir. Diğer yandan yüksek FA ve kısa-TE gibi T1 ağırlığı artırıldığı zaman SGY ölçümünün doğruluğu artmakla birlikte rSKH ölçümleri etkilenmektedir. Buna dayanarak bu çalışma ile bizim çalışmamızın benzer manyetik alan gücüne sahip olmasına rağmen cutoff değerlerinin farklı çıkma nedeni bu çalışmada önyükleme yapılması ve FA farkı olabilir (30°/75°). Ayrıca yine lenfoma ve metastaz grubundaki olgu sayısının az olması da bir diğer neden olabilir.

Çalışmamızın literatürdeki diğer çalışmalardan önemli farklarından bir tanesi kontrastlanmayan lezyonlarda 3T MRG'de perfüzyon parametrelerinin lezyon karakterizasyonundaki öneminin araştırılmasıdır. Bu lezyonlarda rSKH ayrımda yetersiz kalırken, SGY ve rPY değerleri ile TSD-

YDGT (AUC:0,878 - 0,956) ve TSD-DDGT'yi (AUC:0,811 - 0,756) ayırmada anlamlı olarak farklıydı. Bunun nedeni olarak ise SGY ve rPY değerlerinin kapiller faz ve venöz fazın başlangıcına ait bulgular içerirken, rSKH'nin 60 saniyenin tamamını kapsayan bulguları kapsaması nedeniyle sonuçların değişebileceğini öngördük. Ayrıca özellikle rPY'nin etkinliği 3T manyetik alan gücü nedeni ile artmış olabilir (104).

Kontrast maddenin sızmasına bağlı olarak T1 zamanında kısalma ve T2* sinyalinde düşme meydana gelir. Bu da SKH değerlerinin olduğundan daha düşük elde edilmesine neden olur. Bunu engellemek ve doğru SKH değerleri elde etmek için sızma-düzeltici protokoller, T1 ve T2 duyarlılıklarını dengelemek için görüntü elde edilmesi sırasındaki parametreleri düzenlemek ve postprocess işlemleri sırasında sızma-düzeltici metodlar gibi yeni uygulamalar geliştirilmeye çalışılmıştır. Ancak preload doz kullanımının SGY ölçümlerini etkilediği düşünülmüştür. Yapılan bazı çalışmalarda, yüksek dereceli gliomlarda SGY değerinin, preload dozunun artması ile düştüğünü belirtmiştir ve buna bağlı olarak tümör grupları arasında çeşitlilik azalmaktadır (7, 100, 105, 107).

Literatürde bazı çalışmalarda (7, 8) kontrastlanan lezyonlarda SGY, rSKH'ye göre ayrım gücü daha yüksek bulunmuştur. Xing ve ark.'nın (114), 3T MRG kullandığı çalışmasında ise rSKH ve SGY'nin tümör gruplarını ayırmada iki değerinde yüksek sensitivite ve spesivitesi olduğu belirtilmiştir. Yine bu çalışmada SGY ve rSKH değerlerinin kombine kullanımının lenfoma-YDGT ayrımını iyileştirdiği belirtilmiştir. Çalışmamızda ise kontrastlanan lezyonlarda, Chaganti ve ark.'nın çalışmasına (95) benzer şekilde rSKH, SGY ve rPY'ye göre ikili gruplar arasında en iyi ayrım performansını göstermektedir. Kontrastlanma görülen olgularda, kontrast maddenin ekstravasküler kompartmanda birikmesine bağlı T1 sızma etkisi ile T2* etkisi arasındaki denge tümörler arasında değişkenlik göstermektedir (95). Ayrıca çalışmamızdaki FA değeri literatürdeki diğer 3T MRG ile gerçekleştirilen FA değerlerinden düşüktür (75°/90°). FA değeri düştükçe rSKH doğruluğunun artıp SGY doğruluğunun azaldığı bilinmektedir (96, 113). Bilgimiz dahilinde sadece Makino ve ark. (115) çalışmamızdan daha düşük FA (60°)

kullanmıştır. Ancak yaptıkları çalışmada önyükleme kullanılmıştır ve sadece GBM ile lenfoma karşılaştırılmıştır. Düşük FA ve kontrastlanan olgularda T1 sızma ve T2* etkilerinin kombinasyonunun rSKH'nin tanısal performansını artırdığını öngörmekteyiz.

Çalışmamızın başlıca kısıtlılıkları; retrospektif ve tek merkezli olması, metastaz ve lenfoma tanılı hasta sayısının görece az oluşudur. Ayrıca çalışmamızda çoğunlukla klinik - radyolojik tanı olan TSD'de histolojik tanı yoktur. TSD'nin değerlendirildiği çalışmalarda, genellikle klinik ve radyolojik yöntemler kullanıldığından bu durum belki daha az bir sorun teşkil etmiştir ancak histolojik analiz daha güvenilir bir doğrulama sağlar.

Sonuç olarak, İPT ve tedaviye sekonder değişiklik karakterizasyonu ve ayrımında 3T DSK-PG incelemelerinde elde edilen SGY, rPY ve rSKH yüksek tanısal doğruluğa sahiptir. Kontrastlanmayan primer tümör–TSD ayrımında SGY ve rPY etkinlik göstermektedir. Kontrastlanan patolojilerin ayrımında bu iki parametre önemli ölçüde etkinlik göstermesine karşın, en fazla etkinliği rSKH göstermektedir. 3T DSK-PG'den elde edilen bu parametrelerin lezyon karakterine göre doğru seçimi ile daha yüksek doğrulukta tanısal başarı sağlanabilir.

KAYNAKLAR

1. Aprile I, Giovannelli G, Fiaschini P, et al. High and low-grade glioma differentiation: the role of percentage signal recovery evaluation in MR dynamic susceptibility contrast imaging. Radiol Med. 2015;120(10):967-74.
2. Chakravorty A, Steel T, Chaganti J. Accuracy of percentage of signal intensity recovery and relative cerebral blood volume derived from dynamic susceptibility-weighted, contrast-enhanced MRI in the preoperative diagnosis of cerebral tumours. Neuroradiol J. 2015;28(6):574-83.
3. Calli C, Kitis O, Yunten N, et al. Perfusion and diffusion MR imaging in enhancing malignant cerebral tumors. Eur J Radiol. 2006; 58:394 – 403.
4. Weber MA, Zoubaa S, Schlieter M, et al. Diagnostic performance of spectroscopic and perfusion MRI for distinction of brain tumors. Neurology. 2006; 66:1899 –906.
5. Cha S, Lupo JM, Chen MH, et al. Differentiation of glioblastoma multiforme and single brain metastasis by peak height and percentage of signal intensity recovery derived from dynamic susceptibility-weighted contrast-enhanced perfusion MR imaging. AJNR Am J Neuroradiol. 2007;28(6):1078-84.
6. Surendra KL, Patwari S, Agrawal S, Chadaga H, Nagadi A. Percentage signal intensity recovery: A step ahead of rCBV in DSC MR perfusion imaging for the differentiation of common neoplasms of brain. Indian J Cancer. 2020;57(1):36-43.
7. Cindil E, Sendur HN, Cerit MN, et al. Validation of combined use of DWI and percentage signal recovery-optimized protocol of DSC-MRI in differentiation of high-grade glioma, metastasis, and lymphoma. Neuroradiology. 2021;63:331–342.
8. Mangla R, Kolar B, Zhu T, et al. Percentage signal recovery derived from MR dynamic susceptibility contrast imaging is useful to differentiate common enhancing malignant lesions of the brain. AJNR Am J Neuroradiol. 2011;32:1004-10.
9. Sung H, Ferlay J, Siegel RL, et al. Global Cancer Statistics 2020: GLOBOCAN Estimates of Incidence and Mortality Worldwide for 36 Cancers in 185 Countries. CA Cancer J Clin. 2021;71(3):209-249.
10. World Health Organization (WHO). Global Health Estimates 2020: Deaths by Cause, Age, Sex, by Country and by Region, 2000-2019. WHO; 2020. https://www.who.int/data/gho/data/themes/mortality-and-global-health-estimates/ghe-leading-causes-of-death (erişim tarihi 11 Aralık 2020).
11. Siegel RL, Miller KD, Fuchs HE, Jemal A. Cancer statistics, 2021. CA Cancer J Clin. 2021;71:7- 33.
12. Jels W, Mroczko B. Molecular and circulating biomarkers of brain tumors. Int. J. Mol. Sci. 2021;22(13):7039.

13. Chandana SR, Movva S, Arora M, Singh T. Primary brain tumor in adults. Am Fam Physician. 2008;15;77(10):1423-30.
14. Kaal EC, Niel CG, Vecht CJ. Therapeutic management of brain metastasis. Lancet Neurol. 2005;4(5):289-98.
15. Nayak L, Lee EQ, Wen PY. Epidemiology of brain metastases. Curr Oncol Rep. 2012;14(1):48-54.
16. Gavrilovic IT, Posner JB. Brain metastases: epidemiology and pathophysiology. J Neurooncol. 2005;75(1):5-14.
17. Nathoo N, Chahlavi A, Barnett GH, et al. Pathobiology of brain metastases. J Clin Pathol. 2005;58(3):237-42.
18. Fox BD, Cheung VJ, Patel AJ, et al. Epidemiology of metastatic brain tumors. Neurosurg Clin N Am. 2011;22(1):1-6, v.
19. Davis FG, Dolecek TA, McCarthy BJ, et al. Toward determining the lifetime occurrence of metastatic brain tumors estimated from 2007 United States cancer incidence data. Neuro Oncol. 2012;14(9):1171-7.
20. Feng W, Zhang P, Zheng X, et al. Incidence and treatment of brain metastasis in patients with esophageal carcinoma. World J Gastroenterol. 2015;21(19):5805-12.
21. Villano JL, Durbin EB, Normandeau C, et al. Incidence of brain metastasis at initial presentation of lung cancer. Neuro Oncol. 2015;17(1):122-8.
22. Schouten LJ, Rutten J, Huveneers HA, et al. Incidence of brain metastases in a cohort of patients with carcinoma of the breast, colon, kidney, and lung and melanoma. Cancer. 2002;94(10):2698-705.
23. Barnholtz-Sloan JS, Sloan AE, Davis FG, et al. Incidence proportions of brain metastases in patients diagnosed (1973 to 2001) in the Metropolitan Detroit Cancer Surveillance System. J Clin Oncol. 2004;22(14):2865-72.
24. Posner JB, Chernik NL. Intracranial metastases from systemic cancer. Adv Neurol. 1978;19:579-92.
25. Takakura K. Metastatic tumors of the central nervous system. 1st edition. Tokyo: Igaku-Shoin; 1982.
26. Lee EQ. Nervous system metastases from systemic cancer. Continuum (Minneap Minn). 2015;21(2):415-28
27. Mills SJ, Thompson G, Jackson A. Advanced magnetic resonance imaging biomarkers of cerebral metastases. Cancer Imaging. 2012;12:245–252.
28. Lu-Emerson C, Eichler AF. Brain metastases. Continuum (Minneap Minn). 2012;18(2): 295–311.
29. Sperduto PW, Kased N, Roberge D, et al. Summary report on the graded prognostic assessment: an accurate and facile diagnosis-specific tool to estimate survival for patients with brain metastases. J Clin Oncol. 2012;30(4): 419–425.
30. Ostrom QT, Patil N, Cioffi G, et al. CBTRUS statistical report: primary brain and other central nervous system tumors diagnosed in the United States in 2013–2017. Neuro Oncol. 2020;22(12 Suppl 2): iv1-iv96.
31. Ostrom QT, Francis SS, Barnholtz-Sloan JS, Epidemiology of brain and other CNS tumors. Curr Neurol Neurosci Rep. 2021;21(12):68.

32. Ostrom QT, Cote DJ, Muskens IS, et al. Risk factors for childhood and adult primary brain tumors. Neuro Oncol. 2019;21(11):1357–75.
33. Johnson KJ, Cullen J, Barnholtz-Sloan JS, et al. Childhood brain tumor epidemiology: a brain tumor epidemiology consortium review. Cancer Epidemiol Biomarkers Prev. 2014;23(12):2716-36.
34. Ohgaki H, Kleihues P. Epidemiology and etiology of gliomas. Acta neuropathologica. 2005;109(1):93–108.
35. Kleinerman RA. Cancer risks following diagnostic and therapeutic radiation exposure in children. Pediatric radiology. 2006;36(Suppl 2):121–5.
36. Zhang C, Ostrom QT, Hansen HM, et al. European genetic ancestry associated with risk of childhood ependymoma. Neuro-oncology. 2020;22(11):1637–46.
37. Georgakis MK, Kalogirou EI, Liaskas A, et al. Anthropometrics at birth and risk of a primary central nervous system tumour: a systematic review and meta-analysis. Eur J Cancer. 2017;75:117-131.
38. Dahlhaus A, Prengel P, Spector L, Pieper D. Birth weight and subsequent risk of childhood primary brain tumors: an updated meta-analysis. Pediatric Blood & Cancer. 2017;64(5).
39. Bailey HD, Rios P, Lacour B, et al. Factors related to pregnancy and birth and the risk of childhood brain tumours: The ESTELLE and ESCALE studies. International Journal of Cancer. 2017;140(8):1757–69.
40. Stupp R, Brada M, van den Bent MJ, Tonn JC, Pentheroudakis G. High-grade glioma: ESMO Clinical Practice Guidelines for diagnosis, treatment and follow-up. Ann Oncol. 2014;25(Suppl 3): iii93-101.
41. Wrensch M, Lee M, Miike R, et al. Familial and personal medical history of cancer and nervous system conditions among adults with glioma and controls. American Journal of Epidemiology. 1997;145(7):581–93.
42. Melin BS, Barnholtz-Sloan JS, Wrensch MR, et al. Genome-wide association study of glioma subtypes identifies specific differences in genetic susceptibility to glioblastoma and non-glioblastoma tumors. Nature Genetics. 2017;49(5):789–94.
43. Louis DN, Perry A, Wesseling P, et al. The 2021 WHO classification of tumors of the central nervous system: A summary. Neuro Oncol. 2021;23(8):1231–51.
44. Torp SH, Solheim O, Skjulsvik AJ. The WHO 2021 classification of central nervous System tumours: a practical update on what neurosurgeons need to know—a minireview. Acta Neurochirurgica. 2022;164:2453–2464.
45. Zülch KJ. Histological typing of tumours of the central nervous system. Geneva: World Health Organization; 1979.
46. Kleihues P, Burger PC, Scheithauer BW. Histological typing of tumours of the central nervous system. 2nd edition. Heidelberg: Springer-Verlag; 1993.
47. Kleihues P, Cavenee WK. Pathology and genetics of tumours of the nervous system. 3rd edition. Lyon: IARC Press; 2000.

48. Louis DN, Ohgaki H, Wiestler OD, et al. The 2007 WHO classification of tumours of the central nervous system. ActaNeuropathol 2007;114(2):97–109.
49. Kurokawa R, Kurokawa M, Baba A, et al. Major changes in 2021 World Health Organization classification of central nervous system tumors. Radiographics. 2022;42(5):1474-1493.
50. Louis DN, Perry A, Burger P, et al. International Society of Neuropathology-Haarlem consensus guidelines for nervous system tumor classification and grading. Brain Pathol. 2014;24(5):429-35.
51. Louis DN, Perry A, Reifenberger G, et al. The 2016 World Health Organization classifcation of tumors of the central nervous system: a summary. Acta Neuropathol. 2016;131(6):803-20.
52. Castro LNG, Wesseling P. The cIMPACT-NOW updates and their significance to current neuro-oncology practice. Neurooncol Pract. 2020;8(1):4-10.
53. Louis DN, Perry A, Wesseling P, et al. The 2021 WHO classification of tumors of the central nervous system: a summary. Neuro Oncol. 2021;23:1231–1251.
54. Louis DN, Wesseling P, Aldape K, et al. cIMPACT-NOW update 6: new entity and diagnostic principle recommendations of the cIMPACT-Utrecht meeting on future CNS tumor classification and grading. Brain Pathol. 2020;30(4):844-856.
55. Louis DN, Aldape K, Brat DJ, et al. Announcing cIMPACT-NOW: the consortium to inform molecular and practical approaches to CNS tumor taxonomy. Acta Neuropathol. 2017;133(1):1-3.
56. McNamara C, Mankad K, Thust S, et al. 2021 WHO classification of tumours of the central nervous system: a review for the neuroradiologist. Neuroradiology. 2022;64:1919–1950.
57. Bruford EA, Antonescu CR, Carroll AJ, et al. HUGO Gene Nomenclature Committee (HGNC) recommendations for the designation of gene fusions. Leukemia. 2021;35(11):3040-3043.
58. den Dunnen JT, Dalgleish R, Maglott DR, et al. HGVS Recommendations for the Description of Sequence Variants: 2016 Update. Hum Mutat. 2016;37(6):564-9.
59. Louis DN, Wesseling P, Brandner S, et al. Data sets for the reporting of tumors of the central nervous system: recommendations from the International Collaboration on Cancer Reporting. Arch Pathol Lab Med. 2020;144(2):196-206.
60. Gritsch S, Batchelor TT, Gonzalez Castro LN. Diagnostic, therapeutic, and prognostic implications of the 2021 World Health Organization classification of tumors of the central nervous system. Cancer. 2022;128:47-58.
61. Cha S. Perfusion MR imaging of brain tumors. Top Magnetic Resonans Imaging. 2004;15(5):279-89.
62. Hutter A, Schwetye KE, Bierhals AJ, et al. Brain neoplasms: epidemiology, diagnosis, and prospects for cost-effective imaging. Neuroimaging Clin North Am. 2003;13:237-250.

63. Raslan O, Ozturk A, Oguz KK, et al. Imaging cancer in neuroradiology. Curr Probl Cancer. 2023;47(2):100965.
64. Perkins A, Liu G. Primary brain tumors in adults: diagnosis and treatment. Am Fam Physician. 2016;93(3):211-7.
65. Trinh A, Wintermark M, Iv M. Clinical review of computed tomography and MR perfusion imaging in neuro-oncology. Radiol Clin North Am. 2021;59:323–334.
66. Fujimoto K, Arita H, Satomi K, et al. TERT promoter mutation status is necessary and sufficient to diagnose IDH-wildtype diffuse astrocytic glioma with molecular features of glioblastoma. Acta Neuropathol 2021;142:323–338.
67. Jordan JT, Gerstner ER. Imaging of brain tumors. Continuum (Minneap Minn). 2023;29(1):171-193.
68. Villanueva-Meyer JE, Mabray MC, Cha S. Current clinical brain tumor imaging. Neurosurgery. 2017;81(3):397-415.
69. Kłos J, van Laar PJ, Sinnige PF, et al. Quantifying effects of radiotherapy-induced microvascular injury; review of established and emerging brain MRI techniques. Radiother Oncol. 2019;140:41-53.
70. Zhu H, Barker PB. MR spectroscopy and spectroscopic imaging of the brain. Methods Mol Biol. 2011;711:203-26.
71. Branzoli F, Liserre R, Deelchand DK, et al. Neurochemical differences between 1p/19q codeleted and noncodeleted IDH-mutant gliomas by in vivo MR Spectroscopy. Radiology. 2023;308(3): e223255.
72. Andronesi OC, Kim GS, Gerstner E, et al. Detection of 2-hydroxyglutarate in IDH-mutated glioma patients by in vivo spectral-editing and 2D correlation magnetic resonance spectroscopy. Sci Transl Med. 2012;4(116):116ra4.
73. Andronesi OC, Arrillaga-Romany IC, Ly KI, et al. Pharmacodynamics of mutant-IDH1 inhibitors in glioma patients probed by in vivo 3D MRS imaging of 2-hydroxyglutarate. Nat Commun. 2018;9(1):1474.
74. Choi C, Raisanen JM, Ganji SK, et al. Prospective longitudinal analysis of 2-hydroxyglutarate magnetic resonance spectroscopy identifies broad clinical utility for the management of patients with IDH-mutant glioma. J Clin Oncol. 2016;34(33):4030-4039.
75. Le Bihan D, Douek P, Argyropoulou M, et al. Diffusion and perfusion magnetic resonance imaging in brain tumors. Top Magn Reson Imaging. 1993; 5:25–31.
76. Law M, Young RJ, Babb JS, et al. Gliomas: predicting time to progression or survival with cerebral blood volume measurements at dynamic susceptibility-weighted contrast-enhanced perfusion MR imaging. Radiology. 2008;247(2):490-498.
77. Essig M, Shiroishi MS, Nguyen TB, et al. Perfusion MRI: the five most frequently asked technical questions. AJR Am J Roentgenol. 2013;200(1):24-34.
78. Ferré JC, Bannier E, Raoult H, et al. Arterial spin labeling (ASL) perfusion: Techniques and clinical use. Diagnostic and Interventional Imaging. 2013;94,1211—1223.

79. Watts JM, Whitlow CT, Maldjian JA. Clinical applications of arterial spin labeling. NMR Biomed. 2013;26(8):892-900.
80. White CM, Pope WB, Zaw T, et al. Regional and voxel-wise comparisons of blood flow measurements between dynamic susceptibility contrast magnetic resonance imaging (DSC-MRI) and arterial spin labeling (ASL) in brain tumors. J Neuroimag. 2012;24(1):23-30.
81. Kim MJ, Kim HS, Kim JH, Cho KG, Kim SY. Diagnostic accuracy and interobserver variability of pulsed arterial spin labeling for glioma grading. Acta Radiol. 2008;49(4):450-457.
82. Fudaba H, Shimomura T, Abe T, et al. Comparison of multiple parameters obtained on 3T pulsed arterial spin-labeling, diffusion tensor imaging, and MRS and the Ki-67 labeling index in evaluating glioma grading. Am J Neuroradiol. 2014;35(11):2091-2098.
83. Cebeci H, Aydin O, Ozturk-Isik E, et al. Assesment of perfusion in glial tumors with arterial spin labeling; comparison with dynamic susceptibility contrast method. Eur J Radiol. 2014;83(10):1914-1919.
84. Furtner J, Bender B, Braun C, et al. Prognostic value of blood flow measurements using arterial spin labeling in gliomas. PLoS One. 2014;9(6):e99616.
85. Qiao XJ, Ellingson BM, Kim HJ, et al. Arterial spin-labeling perfusion MRI stratifies progression-free survival and correlates with epidermal growth factor receptor status in glioblastoma. Am J Neuroradiol. 2015;36(4):672-677.
86. Villringer A, Rosen BR, Belliveau JW, et al. Dynamic imaging with lanthanide chelates in normal brain: contrast due to magnetic susceptibility effects. Magn Reson Med. 1988;6:164–174.
87. Shiroishi MS, Castellazzi G, Boxerman JL, et al. Principles of T2 *-weighted dynamic susceptibility contrast MRI technique in brain tumor imaging. J Magn Reson Imaging. 2015;41(2):296-313.
88. Gelal F. Radyoloji Fiziği. İstanbul: Nobel Tıp Kitabevleri; 2019. 191-94.
89. Chinchure S, Thomas B, Wangju S, et al. Mean intensity curve on dynamic contrast-enhanced susceptibility-weighted perfusion MR imaging – review of a new parameter to differentiate intracranial tumors. Journal of Neuroradiology. 2011;38(4):199-206.
90. Schmitz BL, Aschoff AJ, Hoffmann MH, Grön G. Advantages and pitfalls in 3T MR brain imaging: a pictorial review. AJNR Am J Neuroradiol. 2005;26(9):2229-37.
91. Kosior RK, Wright CJ, Kosior JC, et al. 3-Tesla versus 1.5-Tesla Magnetic Resonance Diffusion and Perfusion Imaging in Hyperacute Ischemic Stroke. Cerebrovasc Dis. 2007;24:361–368.
92. Alvarez-Linera J. 3T MRI: advances in brain imaging. Eur J Radiol. 2008;67(3):415-26.
93. Phal PM, Usmanov A, Nesbit GM, et al. Qualitative Comparison of 3-T and 1.5-T MRI in the Evaluation of Epilepsy. AJR Am J Roentgenol. 2008;191:890–895.
94. Soher BJ, Dale BM, Merkle EM. A review of MR physics: 3T versus 1.5T. Magn Reson Imaging Clin N Am. 2007;15(3):277-90.

95. Chaganti J, Taylor M, Woodford H, Steel T. Differentiation of primary central nervous system lymphoma and high-grade glioma with dynamic susceptibility contrast-derived metrics: pilot study. World Neurosurg. 2021;151:e979-e987.
96. Wang F, Zhou X, Chen R, et al. Improved performance of non-preloaded and high flip-angle dynamic susceptibility contrast perfusion-weighted imaging sequences in the presurgical differentiation of brain lymphoma and glioblastoma. Eur Radiol. 2023;33(12):8800-8808.
97. Zhang J, Liu H, Tong H, et al. Clinical applications of contrast-enhanced perfusion MRI techniques in gliomas: recent advances and current challenges. Contrast Media Mol Imaging. 2017;2017:7064120.
98. Bell LC, Hu LS, Stokes AM, et al. Characterizing the influence of preload dosing on percent signal recovery (PSR) and cerebral blood volume (CBV) measurements in a patient population with high-grade glioma using dynamic susceptibility contrast MRI. Tomography. 2017;3(2):89-95.
99. Boxerman JL, Paulson ES, Prah MA, Schmainda KM. The effect of pulse sequence parameters and contrast agent dose on percentage signal recovery in DSC-MRI: implications for clinical applications. AJNR Am J Neuroradiol. 2013;34(7):1364-9.
100. Prah MA, Al-Gizawiy MM, Mueller WM, et al. Spatial discrimination of glioblastoma and treatment effect with histologically-validated perfusion and diffusion magnetic resonance imaging metrics. J Neurooncol. 2018;136(1):13-21.
101. Young RJ, Gupta A, Shah AD, et al. MRI perfusion in determining pseudoprogression in patients with glioblastoma. Clin Imaging. 2013;37(1):41-9.
102. Barajas RF, Chang JS, Sneed PK, et al. Distinguishing recurrent intra-axial metastatic tumor from radiation necrosis following gamma knife radiosurgery using dynamic susceptibility-weighted contrast-enhanced perfusion MR imaging. AJNR Am J Neuroradiol. 2009;30(2):367-72.
103. Barajas RF Jr, Chang JS, Segal MR, et al. Differentiation of recurrent glioblastoma multiforme from radiation necrosis after external beam radiation therapy with dynamic susceptibility-weighted contrast-enhanced perfusion MR imaging. Radiology. 2009;253(2):486-96.
104. Welker K, Boxerman J, Kalnin A, et al. American Society of Functional Neuroradiology MR Perfusion Standards and Practice Subcommittee of the ASFNR Clinical Practice Committee. ASFNR recommendations for clinical performance of MR dynamic susceptibility contrast perfusion imaging of the brain. AJNR Am J Neuroradiol. 2015;36(6): E41-51.
105. Patel P, Baradaran H, Delgado D, et al. MR perfusion-weighted imaging in the evaluation of high-grade gliomas after treatment: a systematic review and meta-analysis. Neuro Oncol. 2017;19(1):118-127.
106. Usinskiene J, Ulyte A, Bjørnerud A, et al. Optimal differentiation of high- and low-grade glioma and metastasis: a meta-analysis of perfusion, diffusion, and spectroscopy metrics. Neuroradiology. 2016;58(4):339-50.

107. Abreu VS, Tarrio J, Silva J, et al. Multiparametric analysis from dynamic susceptibility contrast-enhanced perfusion MRI to evaluate malignant brain tumors. J Neuroimaging. 2024;34(2):257-266.
108. Neska-Matuszewska M, Bladowska J, Sąsiadek M, Zimny A. Differentiation of glioblastoma multiforme, metastases and primary central nervous system lymphomas using multiparametric perfusion and diffusion MR imaging of a tumor core and a peritumoral zone-searching for a practical approach. PLoS One. 2018;13(1):e0191341.
109. Hakyemez B, Erdogan C, Gokalp G, Dusak A, Parlak M. Solitary metastases and high-grade gliomas: radiological differentiation by morphometric analysis and perfusion-weighted MRI. Clin Radiol. 2010;65(1):15-20.
110. Bulakbasi N, Kocaoglu M, Farzaliyev A, et al. Assessment of diagnostic accuracy of perfusion MR imaging in primary and metastatic solitary malignant brain tumors. AJNR Am J Neuroradiol. 2005;26(9):2187-99.
111. Askaner K, Rydelius A, Engelholm S, et al. Differentiation between glioblastomas and brain metastases and regarding their primary site of malignancy using dynamic susceptibility contrast MRI at 3T. J Neuroradiol. 2019;46(6):367-372.
112. Kelly PJ, Daumas-Duport C, Scheithauer BE, et al. Stereotactic histologic correlations of computed tomography and magnetic resonance imaging defined abnormalities in patients with glial neoplasms. Mayo Clin Proc. 1987;62:450 –59.
113. Lee MD, Baird GL, Bell LC, Quarles CC, Boxerman JL. Utility of percentage signal recovery and baseline signal in DSC-MRI optimized for relative CBV measurement for differentiating glioblastoma, lymphoma, metastasis, and meningioma. AJNR Am J Neuroradiol. 2019;40(9):1445-1450.
114. Xing Z, You RX, Li J, Liu Y, Cao DR. Differentiation of primary central nervous system lymphomas from high-grade gliomas by rCBV and percentage of signal intensity recovery derived from dynamic susceptibility-weighted contrast-enhanced perfusion MR imaging. Clin Neuroradiol. 2014;24(4):329-36.
115. Makino K, Hirai T, Nakamura H, et al. Differentiating between primary central nervous system lymphomas and glioblastomas: combined use of perfusion-weighted and diffusion-weighted magnetic resonance imaging. World Neurosurg. 2018;112:e1-e6.

EKLER

EK – 1: Kısaltmalar

ADC: Apparent Diffusion Coefficient (Görünür Difüzyon Katsayısı)
AIF: Arterial Input Function (Arteriyel Girdi Fonksiyonu)
ASİ-PG: Arteriyel Spin İşaretleme Perfüzyon Görüntüleme
BOLD: Blood Oxygen Level-Dependent
BOS: Beyin-Omurilik Sıvısı
BT: Bilgisayarlı Tomografi
cIMPACT-NOW: Consortium to Inform Molecular and Practical Approaches to CNS Tumour Taxonomy
DAG: Difüzyon Ağırlıklı Görüntüleme
DCE: Dynamic Contrast Enhanced
Dk: Dakika
DSK-PG: Dinamik Suseptibilite Kontrast Perfüzyon Görüntüleme
DSÖ: Dünya Sağlık Örgütü
EPİ: Eko Planar Görüntüleme
FDA: Food and Drug Administration
FLAIR: Fluid-Attenuated İnversion Recovery
fMRG: Fonksiyonel Manyetik Rezonans Görüntüleme
GBCA: Gadolinyum Based Contrast Agents
GBM: Glioblastoma Multiforme
GRE: Gradient Eko
HG: Hidroksiglutarat
HGNC: HUGO Gene Nomenclature Committee
HGVS: Human Genome Variation Society
ICCR: International Collaboration on Cancer Reporting
IDH: İzositrat Dehidrogenaz
ISN: International Society of Neropathology (Uluslararası Nöropatoloji Topluluğu)
İPT: İntraparankimal Tümör

İZE: İntensite-Zaman Eğrisi

KBB: Kan-Beyin Bariyeri

Kg: Kilogram

ml: Mililitre

Mmol: milimol

MRG: Manyetik Rezonans Görüntüleme

NAA: N-asetilaspartat

NEC: Not Elsewhere Classified

NOS: Not Otherwise Spesified

OGZ: Ortalama Geçiş Zamanı

PI: Parallel Imaging (Paralel Görüntüleme)

Py: Pik yüksekliği

RF: Radyofrekans

ROİ: Region of Interest

rSKA: Rölatif Serebral Kan Akımı

rSKH: Rölatif Serebral Kan Hacmi

S: Saniye

SAR: Specific Absorption Rate (Spesifik Emilim Oranı)

SE: Spin Eko

SGY: Sinyal Geri-Kazanım Yüzdesi

SKA: Serebral Kan Akımı

SKH: Serebral Kan Hacmi

SNP: Single Nucleotide Polymorphism (tek nükleotid polimorfizmi)

SNR: Signal-Noise Ratio (Sinyal-Gürültü Oranı)

SSS: Santral Sinir Sistemi

SWI: Suseptibilite-Ağırlıklı Görüntüleme

T: Tesla

T1A: T1-Ağırlıklı Görüntüleme

T2A: T2-Ağırlıklı Görüntüleme

TI: İnversiyon Zamanı

TTP: Time to Peak

v_e : Ekstraselüler Kontrast Hacmi

EK – 2: Etik Kurul Onayı

ULUDAĞ ÜNİVERSİTESİ TIP FAKÜLTESİ SAĞLIK ARAŞTIRMALARI ETİK KURULU KARAR FORMU

ARAŞTIRMANIN AÇIK ADI		3 T Manyetik Rezonans Dinamik Suseptibilite Kontrast Perfüzyon Görüntülemede Rölatif Serebral Kan Hacmi,Sinyal Geri Kazanım Yüzdesi ve Rölatif Pik Yüksekliğinin Kontrastlanan Ve Kontratlanmayan İntraparankimal Tümör Ve Tedaviye Sekonder Değişiklik Karakterizasyonunda Katkısı:Retrospektif Araştırma
ETİK KURUL BİLGİLERİ	ETİK KURULUN ADI	Bursa Uludağ Üniversitesi Sağlık Araştırmaları Etik Kurulu
	AÇIK ADRESİ	Bursa Uludağ Üniversitesi Tıp Fakültesi Dekanlığı Rektörlük Binası Kat.1 Görükle Kampüsü Nilüfer/ Bursa
	TELEFON	0.224. 295 00 21
	E-POSTA	-

BAŞVURU BİLGİLERİ	SORUMLU ARAŞTIRMACI UNVANI/ADI/SOYADI	Doç.Dr.Rıfat Özpar			
	SORUMLU ARAŞTIRMACININ BULUNDUĞU MERKEZ	BUÜ Tıp Fakültesi Radyoloji AD			
	YARDIMCI ARAŞTIRMACININ UNVANI/ADI/SOYADI	Araş.Gör.Dr.Bartu Barlas			
	YARDIMCI ARAŞTIRMACININ BULUNDUĞU MERKEZ	BUÜ Tıp Fakültesi Radyoloji AD			
	DESTEKLEYİCİ				
	ARAŞTIRMANIN TÜRÜ	Retrospektif araştırma			
	ARAŞTIRMANIN YAPILIŞ AMACI	Değişiklik başvurusu			
	ARAŞTIRMANIN BAŞLAMA TARİHİ/ SÜRESİ	19 eylül 2023/2023-17/3			
	GÖNÜLLÜ/DOSYA SAYISI				
	ARAŞTIRMAYA KATILAN MERKEZLER	TEK MERKEZ ☒	ÇOK MERKEZLİ ☐	ULUSAL ☒	ULUSLARARASI ☐

	Belge Adı	Tarihi	Dili
DEĞERLENDİRİLEN İLGİLİ BELGELER	GİRİŞİMSEL OLMAYAN ARAŞTIRMALAR İÇİN BAŞVURU FORMU	11.12.2024	Türkçe
	Bilgilendirilmiş gönüllü olur formu		

	Belge Adı		Açıklama
DEĞERLENDİRİLEN DİĞER BELGELER	ARAŞTIRMA BÜTÇE FORMU	☒	
	ARAŞTIRICILAR İÇİN TAAHHÜTNAME FORMU	☒	
	PROSPEKTİF ÖZELLİKLİ GİRİŞİMSEL OLMAYAN KLİNİK ARAŞTIRMA TAAHHÜTNAMESİ	☒	
	IKU klavuzunun okunduğuna dair taahhütname	☒	
	SONUÇ ÖZET RAPORU	☐	
	DİĞER:	☒	Araştırma ilk başvuru üst yazısı (Tarih:06.12.2024),ilgili birim izin yazısı, sorumlu araştırmacı özgeçmişi, tüm araştırıcılar tarafından imzalanmış Dünya Tıp Birliği Helsinki Bildirgesi, literatür

Sayfa 1

ULUDAĞ ÜNİVERSİTESİ TIP FAKÜLTESİ SAĞLIK ARAŞTIRMALARI ETİK KURULU KARAR FORMU

ARAŞTIRMANIN AÇIK ADI	3 T Manyetik Rezonans Dinamik Suseptibilite Kontrast Perfüzyon Görüntülemede Rölatif Serebral Kan Hacmi,Sinyal Geri Kazanım Yüzdesi ve Rölatif Pik Yüksekliğinin Kontrastlanan Ve Kontratlanmayan İntraparankimal Tümör Ve Tedaviye Sekonder Değişiklik Karakterizasyonunda Katkısı:Retrospektif Araştırma

KARAR BİLGİLERİ	**Karar No: 2024-20/4** **Tarih:18.12.2024** Bursa Uludağ Üniversitesi Tıp Fakültesi Klinik Araştırmalar Etik Kurulunun 19 Eylül.2023 tarih ve 2023-17/3 nolu kararı ile uygun bulunan ve yukarıda başvuru bilgileri verilen araştırmada yapılan değişikliğin **uygun** bulunduğuna toplantıya katılan etik kurul üye tam sayısının salt çoğunluğu ile karar verilmiştir. **Yapılan değişiklik:** - Çalışma başlığının " 3T manyetik rezorans dinamik suseptibilite kontrast perfüzyon görüntülemede sinyal geri kazanım yüzdesi ve rölatif pik yüksekliğinin intraparankimal tümör ve tedaviye sekonder değişiklik karakterizasyonunda katkısı:retrospektif araştırma" iken "*3 T Manyetik Rezonans Dinamik Suseptibilite Kontrast Perfüzyon Görüntülemede Rölatif Serebral Kan Hacmi,Sinyal Geri Kazanım Yüzdesi ve Rölatif Pik Yüksekliğinin Kontrastlanan Ve Kontratlanmayan İntraparankimal Tümör Ve Tedaviye Sekonder Değişiklik Karakterizasyonunda Katkısı:Retrospektif Araştırma* " olarak değiştirilmesi.

ULUDAĞ ÜNİVERSİTESİ TIP FAKÜLTESİ KLİNİK ARAŞTIRMALAR ETİK KURULU

ÇALIŞMA ESASI	İyi Klinik Uygulamalar Kılavuzu, BUÜ. Sağlık Araştırmaları Etik Kurul Yönergesi
BAŞKANIN UNVANI/ADI SOYADI	Prof.Dr.Soner CANDER

ÜYELER

Unvanı/Adı/Soyadı	Uzmanlık Alanı	Kurumu	Cinsiyet		Araştırma ile ilişki		Katılım *		İmza
Prof.Dr. Soner CANDER Başkan	Endokrinoloji ve Metabolizma	Bursa UÜ.Tıp Fakültesi İç Hastalıkları AD	E ☒	K ☐	E ☐	H ☒	E ☒	H ☐	
Prof.Dr. Fahrettin UYSAL Üye	Çocuk Kardiyoloji	Bursa UÜ.Tıp Fakültesi Çocuk Sağlığı ve Hastalıkları AD	E ☒	K ☐	E ☐	H ☒	E ☒	H ☐	
Doç.Dr.Belkıs Nihan COŞKUN Üye	Romatoloji	Bursa UÜ.Tıp Fakültesi İç Hastalıkları AD	E ☐	K ☒	E ☐	H ☒	E ☒	H ☐	
Doç.Dr.Ayşegül Oruç Üye	Nefroloji Bilim Dalı	Bursa UÜ.Tıp Fakültesi İç Hastalıkları AD	E ☐	K ☒	E ☐	H ☒	E ☒	H ☐	
Doç.Dr.Ercüment GÜRLÜLER Üye	Genel Cerrahi	Bursa UÜ.Tıp Fakültesi Genel Cerrahi AD	E ☒	K ☐	E ☐	H ☒	E ☒	H ☐	
Doç.Dr.Mustafa ASLIER Üye	Kulak Burun Boğaz	Bursa UÜ. Tıp Fakültesi Kulak Burun Boğaz AD	E ☒	K ☐	E ☐	H ☒	E ☒	H ☐	
Doç.Dr.Seda PEHLİVAN Üye	Hemşirelik Bölümü	Bursa UÜ. Sağlık Bilimleri Fakültesi	E ☐	K ☒	E ☐	H ☒	E ☒	H ☐	
Doç.Dr Ayşen ÇAKIR Üye	Fizyoloji	Bursa UÜ.Tıp Fakültesi Fizyoloji AD	E ☐	K ☒	E ☐	H ☒	E ☒	H ☐	
Doç.Dr. Çiğdem Mine YILMAZ Üye	Hukuk Fakültesi	Bursa UÜ. Hukuk Fakültesi	E ☐	K ☒	E ☐	H ☒	E ☐	H ☒	
Doç.Dr.Zeynep Ceren Çelik	Diş Fakültesi	Bursa UÜ Diş Fakültesi	E ☐	K ☒	E ☐	H ☒	E ☒	H ☐	

*:Toplantıda Bulunma

TEŞEKKÜR

Tez çalışmamın her aşamasında ve uzmanlık eğitimim süresince tecrübe, bilgi ve desteğini esirgemeyen tez hocam sayın Doç. Dr. Rifat Özpar'a,

Tez hazırlığı sürecimde değerli görüş ve katkılarıyla bana yardımcı olan Dr. Öğr. Üyesi Hasan Emin Kaya'ya,

Radyoloji uzmanlık eğitimim sırasında bilgi ve deneyimlerini bizlere aktaran değerli hocalarım Prof. Dr. Gürsel Savcı, Prof. Dr. Zeynep Yazıcı, Prof. Dr. Bahattin Hakyemez, Prof. Dr. Gökhan Gökalp, Prof. Dr. Ömer Fatih Nas, Doç. Dr. Dilek Sağlam, Dr. Öğr. Üyesi Mehmet Fatih İnecikli, Dr. Öğr. Üyesi Gökhan Öngen ve Dr. Öğr. Görevlisi Başak Erdemli Gürsel'e,

Birlikte çalışmaktan onur ve mutluluk duyduğum birbirinden kıymetli araştırma görevlisi arkadaşlarıma,

Tüm radyoloji personeline,

Hayatımın her döneminde desteğini esirgemeyen, sevgili eşim Elif Naz Barlas'a,

Bugünlere gelmemde büyük emekleri olan, her daim yanımda olan canım annem, babam ile kardeşime,

En içten saygı, minnet ve teşekkürlerimi sunarım.

ÖZGEÇMİŞ

1995 yılında Bakırköy/İstanbul'da doğdum. İlkokul, ortaokul ve lise eğitimimi İstanbul'da FMV Nişantaşı Işık İlköğretim Okulu ve Lisesi'nde tamamladıktan sonra 2013 yılında Edirne'de Trakya Üniversitesi Tıp Fakültesi bölümünde tıp eğitimime başladım. 2019 yılında fakülte birincisi olarak mezun oldum. Eylül 2019- Aralık 2019 tarihleri arasında devlet hizmeti yükümlülüğü kapsamında İstanbul ili Avcılar ilçesinde acil sağlık hizmetleri istasyonunda pratisyen hekim olarak görev yaptım. 2019 Eylül Tıpta Uzmanlık Sınavı'nı kazanarak Bursa Uludağ Üniversitesi Tıp Fakültesi Radyoloji Anabilim Dalı'nda uzmanlık eğitimi almaya hak kazandım. Aralık 2019 tarihinden beri bu bölümde araştırma görevlisi olarak çalışmaktayım.