T.C.
BURSA ULUDAĞ ÜNİVERSİTESİ
TIP FAKÜLTESİ
GÖZ HASTALIKLARI ANABİLİM DALI

ENDOFTALMİ RİSK FAKTÖRLERİ VE TEDAVİYE YANITININ RETROSPEKTİF OLARAK DEĞERLENDİRİLMESİ

Dr. Selim KOCAPINAR

UZMANLIK TEZİ

BURSA-2023

T.C.
BURSA ULUDAĞ ÜNİVERSİTESİ
TIP FAKÜLTESİ
GÖZ HASTALIKLARI ANABİLİM DALI

ENDOFTALMİ RİSK FAKTÖRLERİ VE TEDAVİYE YANITININ RETROSPEKTİF OLARAK DEĞERLENDİRİLMESİ

Dr. Selim KOCAPINAR

UZMANLIK TEZİ

Danışman: Prof. Dr. Özgür YALÇINBAYIR

BURSA-2023

İÇİNDEKİLER

Özet……..…….ii
İngilizce Özet…….……..iv
Giriş…….……..1
Genel Bilgiler……..……..2
Endoftalmi Görülme Sıklığı…….……2
Endoftalmi Etyolojisi…….....…3
Endoftalmi Bulguları ve Semptomları……...5
Endoftalmi Sınıflaması ve Endoftalmi Tipleri…….……..7
A)- Akut Postoperatif Ekzojen Endoftalmi
B)- Kronik Postoperatif Ekzojen Endoftalmi
C)- İntraoküler Enjeksiyonlara Sekonder Ekzojen Endoftalmiler
D)- Bleb İlişkili Endoftalmiler
E)- Posttravmatik Ekzojen Endoftalmi
F)- Endojen Endoftalmi
Endoftalmi Profilaksisi……...11
Endoftalmi Tanısı ve Tanıda Yardımcı Yöntemler……13
Endoftalmi Ayırıcı Tanısı……..15
Endoftalmi Tedavisi……...18
Gereç ve Yöntemler……..22
Bulgular…….....26
Tartışma ve Sonuç…….....41
Ekler…….....51
EK-1: Tablolar ve Şekiller Dizini……51
EK-2: Kısaltmalar…….....52
Kaynaklar……53
Teşekkür……70
Özgeçmiş……71

ÖZET

Amaç: Bursa Uludağ Üniversitesi Göz Hastalıkları Anabilim Dalı kliniğinde endoftalmi tanısıyla takip ve tedavi edilen olguların incelenmesi.

Gereç ve Yöntem: Ocak 2016 -Aralık 2021 tarihleri arasında Bursa Uludağ Üniversitesi Göz Hastalıkları Anabilim Dalına başvurmuş, klinik olarak endoftalmi tanısı almış, gerekli tedavisi yapılmış ve en az 6 ay takip altında olan olgular bu çalışmaya dahil edilmiştir. Çalışmaya alınan olguların demografik özellikleri, endoftalminin başlangıç süresi, semptomları, eşlik eden sistemik hastalıkları, yakın zamanda hastaneye yatırılma öyküleri kaydedilmiştir. Ayrıntılı biyomikroskobik muayene bulguları değerlendirilmiş, verilen tedaviler, yapılan girişimler ve cerrahiler incelenmiş ve kategorize edilmiştir.

Bulgular: Bu çalışmaya endoftalmi tanısı olan 97 olgu (27 kadın (%27,8), 70 erkek (%72,2)) dahil edilmiştir. Yaş ortalaması 61,7±16,8 yıl olarak bulunmuştur. Olguların 87'si ekzojen endoftalmi, 10'u endojen endoftalmi tanısı almıştır. Yapılan incelemede hastaların %83,5'inin (n=81) 7 gün içerisinde başvurduğu anlaşılmıştır. Ekzojen endoftalmilerin %25,2'si katarak cerrahisi, %6,8'i glokom cerrahisi, %29,8'i travma, %14,9'u keratit, %17,2'si intravitreal enjeksiyon sonrası gelişmiştir. Mikrobiyolojik etken 34 numunede tespit edilebilmiştir (%38,2); ve %54,8'inde Staphylococcus epidermidis ürediği görülmüştür.

Çalışmamıza dahil edilen olguların ilk başvuru muayenesinde lensi fakik veya psödofakik olanlar ile optik ortam bulanıklığı nedeniyle lens durumu anlaşılamayanlar arasında prognoz açısından anlamlı fark olduğu tespit edilmiştir ($p<0,001$). Başvuru muayenesinde göz içi basıncı (GİB) normoton olanların görme keskinliği hiperton olanlardan anlamlı olarak iyi bulunmuştur ($p=0,007$). Ekzojen endoftalmi olarak sınıflandırılan olguların başvuru anındaki ön segment bulguları endojen endoftalmi olgularına göre istatistiksel açıdan anlamlı derecede belirgin bulunmuştur ($p<0,05$). Sistemik tedavi ve intravitreal enjeksiyon uygulanan olguların %56,9'unun normal görsel fonksiyonlarını sürdürebildiği görülmüştür ($p<0,001$)

Sonuç: Çalışmamız başlangıç görmenin kötü ve GİB değerinin yüksek olmasının olguların prognozlarının daha kötü seyredeceğini göstermektedir. Sonuçlarımıza göre kültür pozitifliği kötü prognoza işarettir ve öncelikli tedavi yaklaşımında intravitreal antibiyotik kullanılmasının önemi vurgulanmaktadır. Endojen endoftalminin ön segment bulguları daha silik olabilir; böyle olgularda arka segment bulguları tanı koymada ve erken tedavide yol gösterici olabilir. Özellikle ön segment yapıları iyi seçilemeyecek durumda olan olgularda prognoz kötü seyredebilir.

Endoftalmi farklı etyolojilerden kaynak alabilen ve görmeyi tehdit edebilen bir tablodur. Erken teşhis, etyolojiye yönelik tedavi ve düzenli takip ile anatomik ve fonsiyonel başarı elde edilebilmektedir.

Anahtar Kelimeler: Endoftalmi, göz, ekzojen, endojen, retina, vitreus

SUMMARY

Endophthalmitis Risk Factors And Response To Treatment Retrospective Examination

Purpose: This study aimed to examine the cases diagnosed with endophthalmitis and followed up and treated at Bursa Uludağ University Ophthalmology Department clinic.

Materials and Methods: Cases who applied to Bursa Uludağ University Department of Ophthalmology between January 2016 and December 2021 were clinically diagnosed with endophthalmitis, received the necessary treatment and were under follow-up for at least 6 months were included in this study. Demographic characteristics of the cases included in this study were studied. The onset time of endophthalmitis, symptoms, accompanying systemic diseases, and recent hospitalization history were also recorded. Detailed biomicroscopic examination findings were evaluated and categorized. Treatments given to the cases, interventions and surgeries were also examined.

Results: Ninety-seven cases diagnosed with endophthalmitis (27 women (27.8%), 70 men (72.2%)) were included in this study. The average age was found to be 61.7 + 16.8 years. Eighty-seven of the cases were diagnosed as exogenous endophthalmitis whereas 10 of them were diagnosed as endogenous endophthalmitis. The examination revealed that 83.5% of the patients (n=81) applied within 7 days. 25.2% of the cases developed after cataract surgery, 6.8% after glaucoma surgery, 29.8% after trauma, 14.9% after keratitis, and 17.2% after intravitreal injection. The microbiological agent could be detected in 34 samples (38.2%); it was observed that Staphylococcus epidermidis was isolated at a rate of 54.8%.

It was determined that there was a significant difference in prognosis between those whose lenses were phakic or pseudophakic at the initial examination and those whose lens status could not be determined due to optical media cloudiness ($p<0.001$). At the admission examination, the visual acuity of those with normotone intraocular pressure were found to be significantly better than those with hypertonous intraocular pressure ($p = 0.007$). Anterior segment findings in cases who were classified as exogenous endophthalmitis at the time of admission were more evident than in those with endogenous endophthalmitis ($p<0.05$). It was observed that 56.9% of the patients who received systemic treatment with intravitreal injections maintained normal visual functions ($p<0.001$).

Conclusion: The results of our study show that the prognosis of cases with poor initial vision will be worse and that high IOP values will negatively affect final vision. Our results also showed that culture positivity indicated poor prognosis and emphasized the importance of using intravitreal antibiotic combinations as the

primary treatment approach. In contrast to exogenous endophthalmitis, the anterior segment findings of endogenous endophthalmitis may be more subtle. In such instance, posterior segment findings may guide in the diagnosis and early treatment. The prognosis may be poor in cases where anterior segment structures cannot be clearly identified.

Endophthalmitis is a condition that can originate from different etiologies and can threaten vision. Early and accurate diagnosis, appropriate treatment for the etiology and regular follow-up are important for anatomical and functional success.

Keywords: Endophthalmitis, eye, exogenous, endogenous, retina, vitreous

GİRİŞ

Endoftalmi semptomların başlamasını takip eden saatler günler içerisinde, geri dönüşsüz görme kaybına sebep olabilen yıkıcı bir grup hastalığın genel tanımıdır. Dünya çapında yılda 20 milyon kişinin katarak cerrahisi olduğu düşünülürse ve endoftalmi insidansı %0,04 ile %0,3 olarak bildirilmiştir (1). Sadece bu grup düşünüldüğünde dahi 60000 kişiyi etkileyen, çoğu olguda önlenebilen önemli bir halk sağlığı problemidir. Medikal ve cerrahi tedavilerde yaşanan gelişmelere rağmen endoftalmi halen oftalmologların korkulu rüyası olmaya devam etmektedir.

"Endoftalmi" terimi, vitreus ve/veya aköz dokularda bakteri veya mantar gibi mikroorganizmalar tarafından tetiklenen enfeksiyonu ve eşlik eden enflamasyonunu ifade eder (2,3). Endoftalmi tanısı klinik olarak konulan, göz içi sıvılarının mikrobiyolojik tanısı ile desteklenen ve aciliyet gerektiren bir tanıdır (4) . Semptom ve bulguların karakteristik zamanlaması ve enfeksiyon kliniği ve altta yatan sebebin detaylı sorgulanması ile endoftalmi gruplandırılabilir (2).

Endoftalmi genel olarak endojen ve ekzojen olarak sınıflandırılmaktadır. Ekzojen endoftalmi, göz içi cerrahi ve enjeksiyon sonrası veya delici göz yaralanmaları sonrası meydana gelen, endoftalmi olgularının büyük çoğunluğunu oluşturan grubudur (5). Durand ve ark. larının yaptığı çalışmada ekzojen endoftalminin olguların genelin %85-%95 arasındaki bir orana tekabül ettiği gösterilmiştir (3). Ekzojen bir cerrahi haricinde keratit, sklerit gibi oküler yüzeyin bütünlüğünü bozan ve göz içine invaze olan mikroorganizmalar tarafından da ekzojen endoftalmi oluşturulabilir. Bu durumun genelin %7,2'si kadar olduğu bildirilmektedir. Okuler yüzey enfeksiyoları sonucu da endoftalmi oluşabilmektedir (6).

Bir diğer endoftalmi kaynağı endojen dokulardır. Endojen endoftalmi vücut içerisinde mevcut olan aşikar veya gizli bir enfeksiyon odağının hematojen yolla göze ulaşması olarak tanımlanabilir (5,14). Bu durum sistemik problemleri olan hastalarda nadiren ortaya çıkabilmekte, coğrafik, genetik veya beslenme faktörlerine bağlı olarak literatürde %2 ila %41 arasında değişen oranlar bildirilmektedir (7-10).

Öte yandan endoftalmi sürecine göre akut veya kronik olarak da ayrılabilir. Günümüzde endoftalmi olgularının büyük çoğunluğu akut şartlarda karşımıza gelmekte olup, hastalık bulgularının başlamasını takip eden saatler içerisinde klinik tablo ağırlaşmaktadır. Bu hastalarda erken dönemde tetikleyici faktörle ilişkilendirilerek tanının konması nispeten kolay olmakta ve tedaviye erken dönemde başlanması ihtimali artmaktadır. Halbuki kronik endoftalmi olgularının başka patolojiler ile karıştırılması

ihtimali yüksektir. Bu olgularda anamnezin iyi alınması, risk faktörlerinin doğru bir şekilde ortaya konması ve multimodal görüntüleme ile desteklenmiş kapsamlı muayenesi ile tanısının konması mümkün olabilir.

I.Genel Bilgiler

Endoftalmi olgularında, ekzojen ya da endojen yolla, bakteriyel veya fungal patojenlerin göz içi sıvılarına inoküle olması ve ağır enflamasyona yol açması söz konusudur (11). Endoftalmi kavramı her ne kadar çoğunlukla enfeksiyöz tablolar için ifade etmek için kullanılan bir tanımlama olsa da, mikroorganizmaların etyolojiye dahil olmadığı "steril endoftalmiler" de görülebilmektedir (12,13). Endoftalminin tanısında ve sınıflandırılmasında azami özen gösterilmesi, tedavi yaklaşımının doğru belirlenmesinde önem arz etmektedir. Endoftalminin genel kabul gören sınıflaması genel bilgiler içerisinde tartışılacak olup, altta yer alan Tablo 1'de şu şekilde özetlenmiştir (3).

Tablo 1: Endoftalmi sınıflaması

Enfeksiyöz endoftalmiler	**Non-enfeksiyöz endoftalmiler**
1.Cerrahi sonrası endoftalmiler • a)- Akut başlangıçlı • b)- Geç başlangıçlı • c)- Filtran bleb/seton ilişkili • d)- Ekspojur ilişkili	• Toksik ön segment şok sendromu
	•Fako-anaflaktik endoftalmiler
	• Sempatik oftalmi
2.Post-travmatik endoftalmiler	
3. Endojen endoftalmiler	
4.İntravitreal enjeksiyon kaynaklı endoftalmiler	
5. Keratit ilişkili endoftalmiler	

I.A. Endoftalmi Görülme Sıklığı

Endoftalmi yukarıda belirtildiği üzere, farklı tablolarla seyredebilmektedir. Bu sınıflandırmada yer alan endoftalmi tiplerinin sıklığı, coğrafik özelliklere, oftalmolojik tedavinin başlandığı merkezin niteliğine göre değişebilmektedir (15). Bu bölümde farklı çalışmalar özetlenmektedir.

Yakın tarihte yayınlanan bazı çalışmalarda, katarakt ameliyatını takiben endoftalmi gelişme sıklığının %0,04 olarak gerçekleşiği

bildirilmektedir (16,17). Öte yandan, Avrupa Katarakt ve Refraktif Cerrahi Derneği (ESCRS) tarafından yürütülen endoftalmi profilaksi çalışmasında endoftalmi sıklığı %0.025 olarak ifade edilmişti (18). Bu farklı sonuçlarda insizyon tipi, cerrahi teknik tercihi, göz içi lens (GİL) seçimi, tek kullanımlık alet kullanımı ve antibiyotiklere karşı direnç varlığı gibi bölgesel farklılıkların da rol oynayabileceği düşünülmektedir (19). Endoftalmi riskinin yüksek olduğu bir diğer prosedür olan intravitreal enjeksiyonu takiben olguların %0,016'sında akut başlangıçlı endoftalmi meydana gelebildiği belirtilmiştir (16,17). Diğer çalışmalarda ise travma sonrası endoftalmi insidansı %0,9 ile %17 arasında bildirilmiştir (20,21). Asya ülkelerinden yayınlanan vaka serilerinde ise, katarakt cerrahisi sonrası kaydedilen insidans %0,023 ile %0,076 arasında seyrederken, intravitreal enjeksiyon sonrası endoftalmi insidansı %0,01 ile %0,10 arasında gerçekleşmiştir (22-25).

Göz içi cerrahileri takiben gelişen endoftalmiler arasında, sekonder göz içi lens implantasyonunun akut endoftalmi açısından belirgin risk oluşturduğu (%0,36) görülmektedir. Trabekülektomi olgularında özellikle mitomisin-C veya 5-fluorourasilin kullanımının gecikmiş veya geç başlangıçlı endoftalmi gelişmesi açısından riski arttırabildiği (%1,8 -%5,7) bildirilmektedir. Öte yandan pars plana vitrektomi (PPV) sonrasında endoftalmi gelişme riskinin diğer oküler cerrahilerden daha düşük oranlarda olduğu tespit edilmektedir (%0,046) (26,27).

Tablo 2'de göz içi cerrahileri ile endoftalmi sıklığı arasındaki ilişki özetlenmektedir (26).

Tablo-2: Göz içi ameliyatlarında endoftalmi sıklığı (26)

Göz Ameliyatı	Sıklık (%)
Fakoemülsifikasyon	0,04-0,2
Ekstrakapsüler katarakt ekstraksiyonu	0,1-0,31
Sekonder göz içi implantasyonu	0,2-0,4
Pars plana vitrektomi	0,03-0,07
Penetran keratoplasti	0,08-0,77
Filtran glokom cerrahisi	0,16-0,2

I.B. Endoftalmi Etyolojisi

Endoftalmi enfeksiyöz ajana bağlı ise bakteriyel ve fungal endoftalmi olmak üzere iki önemli gruba ayrıldığı bilinmektedir. Endoftalmi ile etken mikroorganizmalar üzerinde yapılan yakın tarihli bir çalışmada, tüm izolatların %85,1'inin gram pozitif bakterilere, %10,3'ünün gram negatif

bakterilere ve tüm vakaların %4,6'sının mantarlara bağlı olduğu bildirilmiştir (28).

Endoftalmi vakalarından alınan örneklerde en yaygın izole edilen bakteriyel patojenler arasında Staphylococcus epidermidis (%30,3) önü çekmekte olup, koagülaz negatif Staphylococcus (KNS) spp. (%9,1), Streptococcus viridans (%12,1), Staphylococcus aureus (%11,1), Enterobacteriaceae spp. (%3,4) ve Pseudomonas aeruginosa (%2,5) bunu tekip etmektedir (28). Post-travmatik endoftalmide en sık stafilokok türleri ve Bacillus cereus izole edilmiştir (29).

Literatürde akut post-operatif endoftalmi cerrahiyi takip eden 6 hafta içinde ortaya çıkan endoftalmileri tanımlamak için kullanılan bir terim olup, bu durum genellikle intraorbital yapıların kontaminasyonuyla ve normal flora bakterileri ile görülür. Birçok olguda sorumlu olan mikroorganizma kesin olarak tespit edilemese de enfeksiyon ajanının hastanın göz kapağı, konjonktivası ve gözyaşı kanallarındaki bakteriyel floradan kaynaklandığı düşünülmektedir (30). En sık izole edilen mikroorganizmalar içerisinde Staphylococcus epidermidis başı çekmektedir (31).

Cerrahi kaynaklı endoftalmilerde, ameliyattan 6 hafta sonra gelişen endoftalmiler gecikmiş veya kronik post-operatif endoftalmi olarak tanımlanmaktadır. Bu tablo granülomatöz keratik çökeltiler, GİL üzerinde enflamatuar birikintiler, beyaz kapsüler plak, ön kamara reaksiyonu, vitrit ile yavaş seyirli ve panüveit benzeri tablo, perioküler veya sistemik steroide yanıt verebilen ancak genellikle tekrarlayan kistoid maküler ödem (KMÖ) ile karakterizedir (31). Kronik post-operatif endoftalmide etken olarak en sık Propionibacterium acnes ve KNS izole edilmiştir (32). Yine, Aspergillus spp., Candida spp. ve diğer mantar türleri de kronik endoftalmiye sebep olabilmektedir (32).

Endojen endoftalmi vakalarında etiyolojide fungeminin rol aldığı öngörülmektedir. Bu olgularda, özellikle hematojen yolla yayılan candida türlerinin etken olduğu görülmektedir. Bakteriyel kaynaklı endojen endoftalmi etkenleri arasında batı popülasyonunda stafilokok türleri daha sık görülürken, Doğu Asya popülasyonunda özellikle Klebsiella pneumoniae'nın daha sık izole edildiği bildirilmektedir (33).

Vitrektomi ile elde edilen etkenlerin incelendiği Endoftalmi Vitrektomi Çalışması (Endophthalmitis Vitrectomy Study - EVS) sonuçlarında kültür pozitifliği elde edilen olguların %90'ında Gram pozitif, %6'sında Gram negatif, %4' ünde ise diğer mikroorganizmaların tespit edildiği bildirilmiştir (34). Mantar endoftalmisi olgularında etkenlerin sıralamanın çoktan aza doğru Candida spp., Aspergillus spp., Acremonium spp., Fusarium spp.,Volutella ve Trichosporon beigelii şeklinde oluştuğu görülmektedir (35).

I.C. Endoftalmi Bulguları ve Semptomları

Endoftalmide en sık görülen semptom ani görme azalmasıdır. Bu klinik tabloya sıkça ağrı, gözde kızarıklık ve göz kapaklarında şişlik eşlik eder (36). EVS'de endoftalminin en sık belirtileri bulanık görme (%94), kırmızı göz (%82) ve ağrı (%74) olarak bildirilmiştir (34). Yine hastaların 1/3'ünde hipopiyon görülmektedir. Özellikle üst göz kapağında şişkinlik, oküler akıntı, uçuşmalarda artma gibi şikâyetler; ön kamarada fibrinöz membranlar, iriste sineşi oluşumu, fundus kırmızı refle kaybı gibi bulgular endoftalmi tanısını akla getirmesi gereken işaretler olarak değerlendirilmelidir (38). Postoperatif endoftalmi olgularında görme keskinliğindeki azalmaya cerrahiyi düşündüren kornea ödemi, vitreus inflamasyonu ve fundus bulanıklığı gibi bulgular eşlik eder (36).

Endoftalmiyi düşündüren en önemli bulgulardan biri olan göz ağrısı, tipik olarak tetikleyici faktörden kısa süre sonra başlar, ilk önceleri keskin ve batıcı olan niteliği zamanla künt bir ağrı vasfını alır. Mikroorganizma kolonizasyonu ile başlayan hücre yıkımı prostoglandin (PG) ve bradikinin gibi iltihap mediatörlerin ortamda artmasına, doğrudan veya dolaylı olarak ağrı hissinin duyulmasına neden olur. Bradikinin bir ağrı mediatörüdür, PG'ler ise vazodilatasyon ve ödem oluşturucu etkileri yanında, sfinkter kasılmasına yol açan özellikleri ile ağrıya katkıda bulunurlar. Ağrı hissi, aydınlık ortamın sfinkter kasılmasına yol açıcı etkisi ile artar ve fotofobi olarak tanımlanan ışık hassasiyetine döner (34,37). Çalışmalar, önemli bir tanısal bulgu olan ağrının olguların %25'ine varan kısmında tespit edilmediğini göstermektedir (38).

EVS'de %86 olarak bulunduğu bildirilen hipopiyon, endoftalminin en önemli göstergelerinden biri olup, tanı konulmasını kolaylaştıran bir bulgu olarak karşımıza çıkar (34,37). Ön kamarada enfeksiyon varlığı ön kamara sıvısında protein, hücre ve debris artışına yol açmaktadır. Bu birikinti iridokorneal açıda yer çekimi ile seviye veren hipopion oluşumu ile kendisini gösterir. Yine ön kamaradaki inflamatuar hücrelerin ve mikroorganizmaların yarattığı toksisk etki kornea endotelinde pompa mekanizmasının yavaşlamasına yol açar. Gelinen noktada tablo kendisini korneal stromada ve epitelde ödem ile gösterir.

Endoftalmi şüphesi olan olgularda mümkün olduğunca pupiller dilatasyon sağlanarak biyomikroskopik olarak ön vitreusun, arka vitreusun ve fundusun ayrıntılı şekilde incelenmesi gereklidir. Fundustaki bulanıklık esasen, vitritis olarak tanımlanan, hücre yoğunlaşması ve vitreusun enfeksiyona bağlı olarak yapısal değişime bağlıdır. Tabloya ayrıca retinitis, periflebit, retinal ödemi, retinal hemorajiler ve optik sinir ödemi eşlik edebilir. Yine kolonizasyona bağlı kirli beyaz öbekler görülebilir (30). Tablo ilerledikçe pupil alanında kırmızı refle kaybolur, kirli sarı refle alınır. EVS'de olguların %79' unda indirekt oftalmoskopi ile retinal damarların

görülemediği, ancak %32'lik bir kısımda kırmızı reflenin alınabildiği bildirilmiştir (34). EVS çalışmasında vitreus kondansasyonu standardize edilmiş ve Tablo 3'te özetlenen şekilde sınıflandırılmıştır.

Tablo-3: EVS'e göre vitreus kondansasyonu evrelemesi

Evre 1	20/40 (6/12) seviyesinden daha iyi görür
Evre 2	İkincil retina damarları görünebilir
Evre 3	Bazı damarlar seçilebilir fakat ikincil damarlar görünmez
Evre 4	Damar seçilmez sadece kırmızı refle alınır
Evre 5	Kırmızı refle alınamaz

Kronik endoftalmide hastaların muayenesinde düşük dereceli/hafif ön kamara infiltrasyonu ve vitritis görülür. Görme keskinliği son zamana kadar korunabilir. Propionibacterium gibi organizmalar, kapsüler kese içinde lokalize olma ve arka kapsüler plak şeklinde ortaya çıkma eğilimindedir (40). Nd: YAG laser kapsülotomi sonrası, olasılıkla daha önceden yerleşmiş düşük virülanslı organizmaların vitreus içine yayılmasına bağlı olarak kronik endoftalmi tablosu gelişebilmektedir. Arka kapsülün koruyucu etkisinden dolayı, bazı yayınlarda mümkün olduğunca kapsülotomiden kaçınılması ve gerekli olgularda YAG lazer kapsülotominin geç dönemde uygulanması önerilmiştir (41).

Keratit veya intraoküler cerrahiyi takiben daha önce inflamasyon öyküsü olmayan olgularda, topikal steroidlere yetersiz yanıt veren veya steroid kesilmesi ile üveit benzeri tablosu alevlenen hastalarda üveit ön tanısından uzaklaşarak kronik endoftalmi tanısı ağırlık kazanmalıdır (42).

Hayati veya kritik sistemik hastalık öyküsü olan hastalarda endojen endoftalmi şüphesi akla getirilmelidir. Septik hastalarda, bulantı, kusma ve ateş gibi sistemik bulguların endoftalmiye eşlik ettiği olgularda, özellikle bilateralite söz konusu ise endojen endoftalmi düşünülmelidir. Bakteriyel kaynaklı endojen endoftalmilerde göz ağrısı, bulanık görme ve değişen derecelerde ön kamara ve vitreus bulanıklığı görülebilir. Bu olgularda subretinal apse gelişebilir (43). Endojen fungal endoftalmi, başlangıçta fokal koroidit veya koryoretinit olarak ortaya çıkarken, zamanla tablo vitreus boşluğuna sirayet eder. Nadiren enfektif satellit lezyonlar retinal damar kılıf tutulumuna yol açabilir ve retinal damar tıkanıklığı gelişebilir (44).

I.D. Endoftalmi Sınıflaması ve Endoftalmi Tipleri

Yukarıda Tablo 1'de özetlenen endoftalmi tiplerine daha detaylı bakıldığı zaman; enkesiyöz endoftalmileri bakteryel kaynaklı ve mantar kaynaklı olmak üzere iki genel başlığa ayırmak mümkün olduğu gibi, etyolojilerine göre de sınıflamanın da mümkün olduğu görülmektedir. Non-enfeksiyöz endoftalmiler olarak isimlendirilen başlık altında incelenen tablolar ise özellikle ayırıcı tanıda değerlendirilmesi gereken enflamatuar tablolardır. Etyoloji zemininde yapılan sınıflamadaki başlıklar aşağıda incelenmektedir.

I.D.a. Akut Postoperatif Ekzojen Endoftalmi

Akut postoperatif endoftalmi, katarakt ameliyatlarından sonra gelişebilecek en ciddi komplikasyonlardan birisidir (45). Katarakt cerrahisi, dünya çapında gerçekleştirilen en yaygın ameliyatlarından biri olup, bu cerrahiyi geçiren olguların kabaca %0,1'inde görüldüğü endoftalmi gelişebileceği bildirilmektedir (46). Endoftalmi sıklığının artışında korneal insizyon kullanımının önemli bir etken olduğu bilinmektedir (47,48). Korneal kesi ile endoftalmi riski skleral kesiye göre 3 kat artmaktadır (48). Özellikle temporal korneal insizyon ile yapılan katarakt cerrahisinde yara yeri, kapak ve konjonktiva ile örtülmemekte, oküler yüzeyde ve kapak florası ile yara yerinin teması daha belirgin olmaktadır (49). Aslında katarakt ameliyatı olan olguların %7-43'ünde oküler yüzey florasının aköz hümörü kontamine ettiği tespit edilmiştir (50). Buna rağmen tüm aköz hümörün 100 dakika gibi hızlı bir süreçte tamamen tekrar yenilenmiş olması nedeniyle endoftalmi gelişme riskinin azaldığı düşünülmektedir (50). Öte yandan vitreusun yenilemeyen kapalı bir havza olması vitreusu enfeksiyona karşı hassas kılmaktadır. Özellikle arka kapsül rüptürü gelişen komplike katarakt cerrahisi olgularında, cerrahi alana inoküle olmuş mikroorganizmaların vitreus boşluğuna dahil olması endoftalmi riskini 14 kata çıkan oranda artırmaktadır (50). Ayrıca akrilik GİL yerine silikon GİL kullanılan olgularda endoftalmi riski artmaktadır (18).

Akut postoperatif endoftalmili olgularda en sık izole edilen mikroorganizmalar KNS'ler (%70), Staphylococcus aureus (%10), streptokoklar (%9), enterokoklar, gram pozitif koklar (%5) ve gram negatif basillerdir (%6). Gram pozitif bakterilerin %95' den fazla olgunun etyolojisinde yer alması perop aköz hümörün yüzey bakterileri ile kontaminasyonunu gösteren bir bulgudur. Hindistan gibi tropikal bölgelerde postoperatif endoftalmi vakalarının %10-15'inde mantarlar ana etken olarak saptanmaktadır (12,51-54).

I.D.b. Kronik Postoperatif Ekzojen Endoftalmi

Geç başlangıçlı kronik endoftalmi, göz içi cerrahiyi takiben 6 haftadan sonra ortaya çıkan enfeksiyonları tanımlamaktadır. Bu olguları katarakt cerrahisini ile tetiklenen ısrarcı ve tekrarlayan üveitler ile ayırt etmek gerekmektedir. Burada enflamasyon ile enfeksiyon ayrımının yapılması gerekmektedir (13).

Katarakt cerrahisi sonrasında gelişen kronik postoperatif endoftalmide en sık etken Propionibacterium acnes olup, ön kamarada tamamen geçmeyen, uzun süre sebat eden, düşük dereceli bir enflamasyon olarak kendini gösterir. Nadiren tabloya mantarlar da neden olabilir (12). Hastalar genellikle etkilenen gözde görme azalması ile hekime başvurur. Hastaların yarısında şiddetli olmayan göz ağrısı bulunur. Muayenede aköz hümörde beyaz kan hücreleri ve hipopiyon görülebilir. Arka lens kapsülünde karakteristik beyaz plak yanında, ön vitreus enflamasyonu tabloya eşlik edebilir (56). Arka kapsülde görülen beyaz plaktan kültür alınma şansı olursa çoğunlukla mikroorganizma izolasyonu yapılabilmektedir, ancak göz içi sıvılardan yapılan kültür ekimleri genellikle negatif sonuçlanmaktadır.

Kronik postoperatif endoftalmi tedavisinde genel yaklaşım, enfekte GİL'in göz dışına alınması ve total kapsülektomi yapılmasıdır. Vitrektomi ile enfeksiyon yükünün azaltılması, etkene yönelik intravitreal antibiyotiklerin eklenmesi sonuca katkıda bulunacaktır. Etken mikroorganizma mantar ise tedaviye antifungaller eklenir (57,58). Tedavide GİL'in yerinde bırakılmasını benimseyen yaklaşımlar mevcut ise de yapılan çalışmalarda bu olgularda endoftalminin nüks etme oranının %40-50 civarında olduğu bulunmuştur (12,59).

Başka bir seride, tedavi edilen gecikmiş başlangıçlı endoftalmi vakalarının %70'inden fazlasında tekrarlayan hastalık meydana gelmiş, ancak PPV ile birlikte total kapsülektomi ve GİL değişimi veya çıkarılması uygulandığında, %90'ında endoftalmi tamamen rezolüsyona uğramıştır (57).

I.D.c. İntraoküler Enjeksiyonlara Sekonder Ekzojen Endoftalmiler

Günümüzde birçok retina hastalığının tedavisinde intravitreal enjeksiyonlar önemli yer tutumaktadır. Özellikle neovasküler yaşa bağlı makula dejenerasyonu (YBMD), proliferatif diyabetik retinopati ve makula ödemi tedavilerinde kullanılan anti-vasküler endotelyal büyüme faktörü (anti-VEGF) ajanlarının (ör. bevacizumab, ranibizumab ve aflibercept) ve steroidlerin (ör. deksametazon, triamsinolon) tedaviye etkisi yadsınamaz (60).

Her ne kadar, enjeksiyon başına endoftalmi gelişme riski düşük olsa da (%0,025-%0,2) tedavide enjeksiyonların sık aralıklarla ve uzun yıllar boyunca devam edilmesi gerekliliği kümülatif endoftalmi riskini arttırmaktadır (60-63). Bu tarz olgularda karşılaşılan semptomlar başlıca

göz ağrısı ve görmede azalma olarak karşımıza çıkmaktadır. Muayenede göz kapaklarında şişkinlik, konjonktival hiperemi, korneal ödem, hipopion ve vitrit tespit edilebilir. Konu ile ilgili bir çalışmada, enjeksiyon kaynaklı endoftalmisi olan 23 hastanın tümünde ağrı enjeksiyonu takip eden 1-6 gün (ortalama: 3,4 gün) içinde geliştiği tespit edilmiştir (63). Olguların %78'inde hipopiyon varlığı rapor edilmiştir (63). Kültür pozitifliği olan vakaların %95'inden fazlasında etken gram pozitif bakteriler iken; vakaların %60'ına KNS'ler, %25'ine Streptococcus viridans neden olmaktadır (64).

I.D.d. Bleb İlişkili Endoftalmiler

Konjonktival bleb, cerrahi olarak oluşturulmuş, skleral defekt yoluyla fazla aköz hümörün göz dışına akışını sağlayan konjonktiva ile kaplı bir fistüldür. Oküler yüzey florası ile hümör aköz arasında konjunktival bir bariyer haricinde engel bulunmamaktadır. İntakt veya sızdıran konjonktival blebler göz içine mikroorganizmaların girmesine yol açabilmesi nedeniyle önem arz eder. Günümüzde glokom cerrahisinde antimetabolitlerin artan kullanımı ile birlikte, kistik bleb ve bleb sızıntısı gibi komplikasyonların artması ile blebe bağlı endoftalmilerin görülme sıklığı artmıştır (65). Yine ince duvarlı ve alt yerleşimli blebleri olan olgularda endoftalmi riski artmaktadır (66). Trabekülektomi olgularında hasta başına yıllık endoftalmi riski %1,3 olarak bildirilmektedir (67). Streptococcus pneumoniae dahil olmak üzere streptokoklar, vakaların %50'sine neden olmaktadır. Haemophilus influenzae, Moraxella catarrhalis, Enterococcus, S. aureus ve KNS'ler diğer olası patojenler arasında yer almaktadır (68)

Bu endoftalmi tipinde prognoz genellikle kötüdür. Glokom cerrahisi sonrasında akut enfeksiyöz endoftalmi gelişme insidansı yapılan çalışmalarda %0,061-%0,3 olarak belirtilmiştir (69).

I.D.e. Posttravmatik Ekzojen Endoftalmi

Gözü ilgilendiren penetran travma vakalarının %3-10'unda endoftalmi görülebilmektedir, ancak erken cerrahi onarım ve sistemik antibiyotik profilaksisi ile bu insidans %1'in altına düşürülebilir (70). Endoftalmi gelişimi için tanımlanan risk faktörleri arasında; cam veya künt travmadan ziyade metal ile yaralanma olması, göz içinde yabancı cisim bulunması, lensin bütünlüğünün bozulması, yara boyutunun büyüklüğü, yaralanmanın kırsal kesimde olması ve primer yaralanma ile onarım arasında 24 saati geçen süre bulunması gibi faktörler yer almaktadır (38).

Yaranın temizliği ve kırsal ortam, Bacillus spp. gibi daha virülan bakterilerin kontaminasyonuna olanak sağlaması nedeniyle endoftalmi ile ilişkilidir. Bacillus cereus travma sonrası endoftalmiye neden olan önemli bir patojendir ve kültür sonuçlarında ürediğinin görülmesi çok zayıf görsel

sonuç ve fulminan bir enfeksiyonla ilişkilendirilebilir (38). Semptomlar göz ağrısı, kırmızı göz ve görmede azalma gibi diğer endoftalmilerle benzemektedir. Semptomlar genellikle yaralanmadan sonraki 12-24 saat içinde ortaya çıkar. Bulgular, belirgin göz içi enflamasyonu ve sıklıkla halka şeklindeki korneal infiltrat ile kendini gösterir. Travma sonrası endoftalminin diğer nedenleri arasında KNS'ler, streptokoklar, klebsiella ve pseudomonas gibi gram negatif basiller ve küfler sayılabilir (71,72).

I.D.f. Endojen Endoftalmi

Endojen endoftalmi, göz dışı bir bölgeden kaynaklanan mikroorganizmaların, göz içine kan yoluyla veya doğrudan yayılması sonucunda meydana gelen tablodur (73). Altta yatan risk faktörleri arasında potansiyel olarak yaşamı tehdit eden sistemik bir enfeksiyon varlığı, yakın zamanda hastane yatışı, kalıcı kateter öyküsü ve intravenöz ilaç kullanımı sayılabilir. İleri yaş, malignite, diabetes mellitus (DM), kortikosteroidler veya immünosüpresif ajan kullanımı gibi göreceli immünosüpresyona katkıda bulunan durumlarda daha yaygın olarak görülebilir (74).

S. aureus veya streptokokların neden olduğu endokardit, ABD'deki endojen endoftalmi vakalarının %40'ını oluşturmaktadır. Bu seride diğer vakaların idrar yolu enfeksiyonu, kalıcı kateter varlığı, yasadışı damardan uyuşturucu madde kullanımı ve endoskopi gibi prosedürlerle ilişkili olduğu bildirilmektedir. Tayvan, Singapur ve diğer Doğu Asya ülkelerinde, Klebsiella pneumoniae'nin neden olduğu karaciğer apsesinin endojen endoftalmi vakalarının %60'ından sorumlu olduğu kaydedilmiştir (33).

Endojen endoftalmilerde etyolojik ajanı kültür ile kanıtlamak her zaman mümkün olmamaktadır. Kan kültürleri ve vitreus kültürleri ile vakaların %75'inde pozitiflik elde edilebilmektedir (73). Batı ülkelerinde yaygın patojenler arasında S. aureus (%25), streptokoklar (%30-50, başta Streptococcus pneumoniae, Streptococcus milleri grubu ve A ve B grubu streptokoklar) ve Escherichia coli gibi gram negatif basiller (%30) saptanmıştır. Asya'da vakaların çoğuna K. pneumoniae'nın neden olduğu gösterilmiştir (12).

Endojen endoftalmide oküler ağrı, kızarıklık, periorbital ödem ve akıntı yanı sıra bulanık görme ve uçuşan noktalar gibi bulgular görülür. Tablonun orbitaya komşu dokuları içine alarak panoftalmiye dönüşme ihtimali olabilir, ancak enfekte göz tek başına hiçbir zaman bakteriyemi veya fungemi kaynağı olamaz (10). Bakteriyemi veya fungeminin varlığı, vücutta enfektif odak bulunduğunu düşündürür. Endojen endoftalmi olgularında hastaların sahip olduğu sistemik bulgular atlanabilir. Bu hastalarda sadece oküler hastalık bulunduğu kabul edilerek, endokardit ve karaciğer apsesi

gibi muhtemelen yıkıcı sonuçları olan hastalıklar atlanabilir. Öte yandan, sistemik olarak ağır hastağı olan bazı hastalarda da mevcut olabilecek oküler belirtiler ve semptomlar ihmal edilebilir. Sepsisli hastalarda rutin göz taraması yapılıp yapılmaması, septik hastalarda endoftalmi insidansına ilişkin çelişkili sonuçlar nedeniyle tartışmalıdır (10).

I.E. Endoftalmi Profilaksisi

Endoftalmi gelişimi tamamen önlenemese de son zamanlarda alınan önlemler sayesinde insidansı azalmıştır. Endoftalmi vakalarının çoğunun eksojen kaynaklı olması profilaksiyi gerekli hale getirmektedir.

Cerrahi kaynaklı endoftalmilerin profilaksisi için preoperatif, peroperatif ve postoperatif dönemde uygulanabilecek pek çok yaklaşım mevcuttur. Farklı öğretilerde farklı yaklaşımların takip edildiği görülmektedir. Aşağıda bu yaklaşımlar kısaca anlatılmaktadır.

Endoftalmi profilaksisi için uygulanması öngörülebilecek yöntemlerden biri cerrahi öncesinde topikal antibakteriyel damla kullanımıdır. Bu preop yaklaşımda oküler yüzeyin sterilize edilmesi ve perop dönemde terapötik intraoküler antibiyotik konsantrasyonlarının elde edilmesi hedeflenmektedir. Bilindiği üzere, ameliyat öncesi konjonktival izolatlarda, en yaygın olarak KNS suşlarının bulunduğu gösterilmiştir. Bu patojenlerin %90'dan fazlasının neomisin hariç çoğu aminoglikozidlere, sefotaksime, levofloksasine, imipeneme, meropeneme ve vankomisine duyarlı olduğu gösterilmiştir (77). Florokinolonların geniş bir mikrobiyal kapsama alanına sahip olması, ön kamaraya iyi penetrasyonu ve düşük yan etki profiline sahip olması bu ilaçları ön plana çıkarmıştır (78).

Ancak, bu konuda ESCRS tarafından yapılan bir çalışmada, yukarıda belirtilen yaklaşımın istenilen sonuçları doğurmadığı gösterilmiştir. Bu çalışmada, ameliyattan 1 saat önce uygulanan levofloksasinin ameliyat sonrası endoftalmi riskini azaltmada önemli bir fayda sergileyemediği gösterilmiştir (46). Buna rağmen, özellikle diğer gözü protez olan olgularda, klinik olarak herhangi bir enfeksiyon belirtisi olmasa bile, protezin ameliyattan en az 3 gün önce çıkartılarak orbita boşluğunun geniş spektrumlu antibiyotikler ve %5 povidon iyot ile yıkanması ve böylece orbitadaki mikrobiyolojik floranın/popülasyonun kontrol altına alınması önerilmektedir. Sistemik enfeksiyonu bulunan olgularda, göz cerrahisi öncesinde, sistemik enfeksiyon tedavisi yapılması uygun olacaktır. Gerekli durumlarda lokal ve/veya sistemik antibiyotik profilaksisi planlanmalı ve uygulanmalıdır (79).

Postoperatif endoftalmi profilaksisinde diğer yaklaşımlar arasında konjonktivanın ameliyat öncesi %5 povidon iyot ile antisepsisi, ameliyat öncesi kapak enfeksiyonlarının kontrolü, nazolakrimal kanal açıklığının

kontrolü, ameliyat sonunda intrakameral antibiyotik kullanımı da yer almaktadır (18,46,80-83). Yine cerrahi prosedür sonunda konjoktival erozyonların ve bleblerin hızlı bir şekilde kapatılması önem gösterilen konulardan biridir. Fakoemülsifikasyon sırasında irigasyon sıvısına vankomisin veya gentamisin eklenmesi postoperatif dönemde pozitif intraoküler kültür insidansını önemli ölçüde etkilemese de bu iki antibiyotiğin doğrudan intrakameral enjeksiyonuna ilişkin pozitif raporlar bulunmaktadır (84-86).

Günümüzde profilaksi konusunda en çok vurgulanan nokta, katarakt cerrahisi sonunda ön kamaraya 1 mg/0.1 mL sefuroksim veya %0,5 moksifloksasin verilmesi hususudur. Konu ile ilgili yapılan ESCRS çalışması, postoperatif endoftalminin önlenmesi için intrakameral sefuroksim kullanımını destekleyen ilk prospektif, randomize, plasebo kontrollü verileri sağlamıştır (46). Toplam 13.698 olgunun yer aldığı bu çok merkezli Avrupa çalışmasında, % 0.9 sefuroksimin intrakameral infüzyonunun, plasebo veya ameliyat öncesi topikal levofloksasin uygulaması ile karşılaştırıldığında endoftalmi riskinde 5 kat azalma sağladığı gösterilmiştir (39,75). İspanya'dan alınan daha yeni verilerle, intrakameral sefazolinin dde bu konuda etkili olduğu anlaşılmaktadır. Bu yaklaşımla endoftalmi insidansının %0,422'den %0,047'ye düştüğü gösterilmiştir (76).

Hindistan’da Aravind Hastanelerinde katarakt ameliyatı geçiren 2 milyon göz üzerinde yapılan geniş bir çalışmada, intrakameral moksifloksasinin, özellikle arka kapsül yırtılmasıyla komplike katarakt ameliyatı olan vakalarda, katarakt ameliyatı sonrası endoftalmi insidansını azalttığını göstermiştir (82). Bununla birlikte, bazı antibiyotiklerle ilişkili retinal toksisite raporları bildirildiğinden, intrakameral antibiyotik kullanımı konusunda dikkatli olunmalıdır. Örneğin, intrakameral vankomisin kullanımından sonra hemorajik tıkayıcı retinal vaskülit (HORV) gelişebildiği bilinmektedir (87).

İntrakamaral antibiyotik kullanımının yaygınlaşmasından önceki dönemde, en yaygın profilaksi yöntemini cerrahi sonunda subkonjonktival antibiyotik enjeksiyon yapılması oluşturmakta idi. Konu ile ilgili yapılan deneysel modellerde subkonjonktival vankomisin ve seftazidim enjeksiyonlarının, vitreusa yeterince penetre olamadığı ancak endoftalmi riskini azaltabilecek konsantrasyonlara ulaşabildiğini göstermiştir (88-90). Zaten enfeksiyon profilaksisi için ilaç seviyelerinin vitreusta terapötik seviyeye ulaşmasının gerekli olup olmadığı tam olarak bilinmemektedir. Bu nedenle subkonjonktival antibiyotiklerin postoperatif endoftalmi riskini azaltabileceğini gösteren çalışmalar önceki dönemlerde kabul görmüş ve yaygın klinik kullanıma girmiştir (91-93). Yine, Avustralya'da yapılan bir vaka kontrol çalışması, öncelikle gentamisin kullanan subkonjonktival

enjeksiyonların endoftalmi riskini neredeyse yarı yarıya azalttığını göstermiştir (92).

Özellikle katarakt cerrahisinde postoperatif dönemde topikal antibiyotik ile endoftalmi profilaksisi sağlanması konusunda seçilecek antibakteriyel damlanın spektrumunun ve yan etkilerinin de önemli olduğunun vurgulanması gerekmektedir. Bu konuda florokinolonların hem gram pozitif hem gram negatif bakterilere etkisinin aminoglikozidlerden daha üstün olduğu bilinmektedir. Ayrıca toksisite açısından florokinolonların daha avantajlı olduğu gösterilmiştir (94,95). 2003 yılında piyasaya sürülmesinden beri dördüncü nesil florokinonlar, hem preoperatif hem de postoperatif dönemde daha sık kullanılır hale gelmiştir (55). Gram negatif ve gram pozitif bakterilere karşı etkin olması, yan etkilerinin azlığı, ön kamaraya önceki nesil florokinolonlara göre daha iyi göze nüfuz etmesi gibi sebepler göz hekimlerinin tercihinde etkin olmuştur (96,97).

Post-intravitreal enjeksiyon vakalarında da profilaksi konusu önem arz etmektedir. Post-enjeksiyon endoftalmilerde en yaygın izole edilen kontaminantlar, oral floranın ortak üyesi olan streptokoklardır. Bu patojenler, konuşma sırasında aerosol halinde ortama karışabilmektedir. Maske kullanımının ve katı bir konuşmama politikasına bağlı kalmanın, genel enjeksiyon sonrası endoftalmi insidansını ve özellikle de streptokoksik endoftalmi insidansını azaltmada etkisi olduğu kaydedilmiştir (98,99). Bu nedenle enjeksiyon yapılması esnasında ya hastanın ve hekimin maske takmasına dikkat edilmelidir ya da hasta ve hekimin kesinlikle konuşmaması politikasının benimsenmesi gerekmektedir.

I.F. Endoftalmi Tanısı ve Tanıda Yardımcı Yöntemler

Endoftalmi tanısında ilk basamak, klinik bulguların doğru analiz edilmesi ve değerlendirilmesidir. Enfeksiyonu tetikleyen süreci takiben ortaya çıkan semptomların başlangıç süresi, şiddeti ve ilerleme hızı değerlendirmede oldukça önemlidir. (100) Enfektif patojenin saptanması tanının mikrobiyolojik doğrulanmasını sağlar. Kültür konjonktiva, kapak kenarı ve kirpikten alınmalı, mümkünse cerrahi veya perforan kesi yerinden ve blebten sürüntü örnekleri alınmalıdır (101-104). Postoperatif endoftalmilerde (POE) etken patojen belirlenmesinde konjonktiva kültürlerinin yararı %35 olarak bildirilmiştir (105).

Aköz ve vitreus örnekleri antibiyotik tedavisi başlanmadan önce alınmalı, kültür ve direkt mikroskopik inceleme yapılmalıdır. Kanlı agar, çikolatalı agar, Sabouraud besiyeri ve tiyoglikolat besiyerine direkt ekim yapılmalıdır. Aköz ve vitreus örneklerine gram ve giemsa boyaması da yapılmalıdır (106). Endoftalmilerde erken tanının prognozda yaratacağı fark göz önüne alınmalı, endoftalmiyi telkin eden bulgular tespit edildiğinde

endoftalmi tedavisine başlanmalıdır. Bu açıdan dikkatli bir anamnezi, ayrıntılı göz muayenesi takip etmelidir. Ameliyat sonrası ilk günde ağrı ve biyomikroskopide ön kamara reaksiyonu tespit edildiğinde akut endoftalmiden şüphelenilmelidir. Ameliyat sonrası ilk günde direkt oftalmoskop ile uzaktan bakıldığı zaman fundus reflesinin azalması, akut enfeksiyöz endoftalmi tanısı için yüksek duyarlılığa sahiptir ancak özgüllüğü düşüktür. Ameliyatı takip eden günlerde ortaya çıkan görme azalması ve ağrı da endoftalmi şüphesini arttırır. Postop muayenede vitreusta eksüdaları olan bir olguda hipopiyon da mevcutsa tablo endoftalmi olarak değerlendirilir (31).

Hipopiyon bulunmuyorsa biyomikroskobik muayene, indirekt oftalmoskopi ve ultrason B tarama ile korteks ve nukleus dislokasyonunun (drop) ekarte edilmesi gerekir.

Yarıklı lamba ile yapılan biyomikroskobik muayenede katarakt cerrahisinin yara yerinin değerlendirilmesi önem arz eder. Yara yeri endoftalmiye neden olan organizmalar için giriş kapısıdır ve birçok vaka sütür atılmasıyla ilişkili olabilir. Eğer postop dönemde pupilla iyi genişlemiyorsa, hipopiyon olmaksızın belirgin ön kamara reaksiyonu (> +++) varsa ve en iyi düzeltilmiş görme keskinliği (EİDGK) 1/10'dan iyi ise ve özellikle ameliyatın üstünden henüz 24 saat geçmedi steril reaksiyon düşünülmelidir. Ancak, EİDGK 1/10’dan düşük ise ve tabloya ağrı, gözkapak şişkinliği eşlik ediyorsa endoftalmi düşünülmelidir (31).

Endoftalmide tanı hususunda farklı yöntemlerden faydalanabilir. Bu konuda en basit yaklaşım kapak kenarı, konjoktiva,blep, yara yeri gibi adnekslerden sürüntü alınarak mikrobiyolojik çalışma yapılmasıdır. Bunun dışındaki pratik yaklaşımlar arasında ön kamaradan örnek alınması ve vitreustan örnek alınması sayılabilir.

Vitreus kültür sonuçları, aköz humörün kültür sonuçlarından daha doğru sonuçlar verir. Vitreustan alınan iğne aspirasyonu numunesi yerine vitrektomi ile elde edilen örneğin kültüre gönderilmesi daha çok benimsenen bir yaklaşım olsa da vitrektomi ile örnek alınması her zaman mümkün olmayabilir.

Alınan numuneler mikrobiyolojik ve moleküler teşhis (PCR-polymerase chain reaction-polimeraz zincir reaksiyonu) testi için değerlendirilmelidir. Aköz ve vitreus örnekleri kanlı agar, çikolata agarı, Saboraud dekstroz agarı, tiyoglukonatlı et suyu, hemin ve vit-K katkılı anaerobik ortama ekim yapılmalıdır. Ayrıca Gram ve Giemsa boyamaları da yapılmalıdır. Şüpheli fungal endoftalmi olgularında Gomori’nin metanamin gümüşü, selluflor veya kalkoflor beyazı boyasına başvurulmalıdır (108). Anaerobik kültürler, üremenin gözlenebilme olasılığını artırmak için en az 9 gün bekletilmelidir (109). Bu işlemlerden sonra arta kalan örnek eşit

hacimdeki %95'lik alkol ile karıştırılıp patolojik incelemeye gönderilmelidir. Taşıma solüsyonlarının kullanılması, ekimlerin alındğından itibaren 2 saati geçmeyecek şekilde yapılması tanıda hassasiyeti arttıracaktır. Vitrektomi yapılmış ve laboratuara aktarımın uzayacağı durumlarda pratik bir alternatif olarak, vitrektomi kasetinden alınan seyrelmiş materyal 10 ml'lik miktarlarla kan kültürü şişelerine konulabilir. Kan kültür şişesinde kendiliğinden inokulasyon yapan bir agar mevcut olduğu için, bu şişede üreyen mikroorganizma 12-24 saat içinde agar üzerinde görünür hale gelecektir (110,111).

Tanıda kullanılabilecek bir diğer yöntem olan PCR, DNA'nın spesifik bir dizisinin enzimatik olarak çoğaltılması prensibine dayanan ve %92'lere varan bir duyarlılığı olan değerli bir yöntemdir (112). Özellikle yavaş ve zor üreyen mikroorganizmaların (P. acnes, A. israili ve funguslar vb.) saptanmasında ve mikroskopide etkenin saptanamadığı veya kültürde üreme olmayan olgularda ön plana çıkan bir tetkiktir. Kültürde yavaş üreyen mikroorganizmaların konvansiyonel yöntemlerle belirlenmesi zordur. PCR etkenin hızlı ve duyarlı bir şekilde saptanmasını sağlamasına rağmen günümüzde diagnostik kültürün yerini tamamen alamamaktadır. Yanlış pozitif sonuç verebilmesi, etkenin antibiyotik direncinin bu yöntemle belirlenememesi, kalite kontrol standartlarının olmaması ve testin maliyetlerinin yüksek olması gibi dezavantajları nedeniyle yaygın kullanılmamaktadır (113-115).

I.G. Endoftalmi Ayırıcı Tanısı

Endoftalmi, klinik olarak tanı konulan daha sonra laboratuvar testleri ile doğrulanan bir tanıdır. Endoftalmi, enfeksiyöz olmayan enflamasyon ile kanama ve tümör hücreleri dahil enflamatuvar olmayan hücresel infiltrasyondan ayırt edilmelidir. Negatif intraoküler kültürlere sahip endoftalmiler nispeten yaygındır, intraoküler cerrahiyi takiben yaklaşık %20 olguda ve intravitreal enjeksiyonu takiben %50'ye varan olguda kültür negatifliği görülebilir (116).

Enfeksiyöz endoftalmi ile ayırıcı tanısı yapılması gereken bazı durumlar şu şekilde sıralanabilir:

1. Toksik anterior segment sendorumu (TASS)
2. Katarakt cerrahisi sonrası lens bakiyesinin kalması
3. Önceden var olan üveitin alevlenmesi
4. Kronik vitreus hemorajisi
5. Retinablastom
6. Uzamış/kalmış triamsinolon asetat etkisi
7. Viral retinit

Toksik ön segment sendromu (TASS) göz içi cerrahisi sonrası ön segmentin akut steril enflamasyonudur. TASS genellikle katarakt cerrahisinden sonra bildirilse de keratoplasti veya arka segment cerrahilerinden sonra gelişen TASS olguları da yayınlanmıştır (117-119). On binden fazla katarakt ameliyatını içeren büyük vaka serilerinde TASS insidansı %0,1- 0,22 olarak raporlanmıştır (120-122). Enflamasyon minimal hücresel reaksiyon ile sınırlı olabileceği gibi hafif veya belirgin kornea ödemi görülebilir ve hatta hipopiyon saptanacak şiddete ulaşabilir. Başlangıcı akut (günler içinde) veya gecikmeli (birkaç ay sonra) olabilir. Şiddetli TASS vakalarında, kornea endoteli, trabeküler ağ ve makula gibi hassas oküler yapılarda kalıcı hasarı önlemek için enflamasyonun derhal kontrol altına alınması şarttır. TASS sıklıkla erken postoperatif bakteriyel endoftalmi semptom ve bulgularına benzer bir tabloda seyreder; bu da doğru tanı konulmasını güçleştirir (34,123). Katarakt ameliyatını takip eden 12-48 saat içerisinde gürültülü bir tablo ile karşılaşılır. Çoğu olguda korneal ödem limbustan limbusa uzanır, ön segment enflamasyonu fibrinöz karakterdedir. Ön kamarada genellikle hipopiyon görülmez ve iltihap genellikle vitreusa bulaşmaz. En yaygın semptom bulanık görme ve hafif ağrıdır. Muayenede pupil reaksiyonları düzensiz olabilir ve ışık refleksi alınamayabilir. Trabeküler ağın hasar görmesine bağlı sekonder glokom tablosu ortaya çıkabilir. Ayırıcı tanıda önemli bir bulgu TASS olgularının bakteriyel endoftalmi tedavisinde kullanılan antibiyotiklere yanıt vermemesidir. TASS olguları bakteriyel endoftalminin tersine özellikle topikal veya sistemik steroid tedavisi ile iyileşme sürecine girer.

TASS'tan şüphelenildiğinde, etkeni belirlemek için kapsamlı bir araştırma yapılması önemlidir. Bu araştırma özellikle cerrahi aletleri ve oftalmik viskoelastik ajanlar, ilaçlar, cerrahi örtüler ve sterilizasyon sistemleri gibi tıbbi cihazlar üzerine yoğunlaşmalıdır. Buna rağmen çoğu TASS vakasında etken tespit edilememektedir (124).

Katarakt ameliyatından sonra bakteryel endoftalmi ile benzeşen bir diğer durum da temizlenmemiş lens fragmanlarının yarattığı enflamasyondur. Bu tablo saf enflamasyon olabileceği gibi endoftalmi ile karışmış şekilde de zuhur edebilir. Teşhis için ultrasondan faydalanılmasında yarar bulunmaktadır. Özellikle yoğun vitriti olan olgularda ultrason ile lens bakiyesini düşündüren yüksek yansıtıcılıkta hareketli materyal görülmesi lens bakiyesi yönünde yorumlanmalıdır. Bu olgularda antibiyotik tedavisine ek olarak yoğun steroid tedavisi de uygulanmalıdır (116).

Endoftalmi ayırıcı tanısında üveit hastaları ayrıca değerlendirilmelidir. Özellikle üveit olguları üveitte en az 3 aylık sessizlik dönemi geçirilmeden cerrahiye alınmamalıdır. Zira önceden üveiti olan

hastalarda katarakt ameliyatı ile birlikte üveit alevlenebilir ve endoftalmiyi taklit edebilir. Üveit öyküsü olan hastalarda tanı, inflamasyonun kontrolü, preoperatif yönetim, cerrahi tekniklerin özellikleri ve postoperatif komplikasyonların sevk ve idaresi prognozu yakından etkilemektedir. Bu sebeple iyi bir ek görüş doğru tanı için gereklidir (125,126).

Ayırıcı tanıda hastanın göz hikayesi büyük önem arz eder. Uzun süredir devam eden kronik vitreus kanaması olan bir olguda yapılacak katarakt ameliyatı sonrası aydınlanan fundusta tespit edilecek dehemoglobinize vitreus hemorajileri vitreusta serbest sallanan beyazımsı görüntüsü ile endoftalmiyi taklit edebilir. Hemorajinin ortama saldığı eritrositler ön kamarada ve vitreusta enflamatuar hücreler ile karıştırılabilir. Ancak gözün nispeten sakin olan yapısı endoftalmiyi dışlamada yardımcı olacaktır (19,128,129).

Çocuklarda, retinoblastom endoftalmiyi taklit edebilir. Kalkanlar ve arkadaşları 2013'te psödo-retinoblastom olarak izlenen 604 hastalık oluşan retrospektif serinin %2'sinin endojen endoftalmiye bağlı olduğunu bildirmiştir (130). Shields ve arkadaşları 1991 yılında yayınlanan serilerinde retinoblastom şüpheli 500 hastadan 2 sinde (%0.4) gerçek tanının endoftalmi olarak konulduğunu bildirmişlerdir (133). Endoftalmi olgularının ön segmentlerinde hipopiyon veya sineşi gibi enflamatuar bulguların bulunması retinoblastom tanısından uzaklaşılmasını sağlar. Öte yandan ultrasonografi ve bilgisayarlı tomografide (BT) distrofik kalsifikasyon tespit edilmesi retinoblastom lehinedir (130-133).

Endoftalmi ayırıcı tanısında diğer akla getirilmesi gereken antiteler arasında erişkinlerde görülen uveal melanomlar ve triamsinolon asetonidin yarattığı maskeleyici durum sayılabilir. Melanomların ilk bulgu olarak ön segment enflamasyonu ile kendisini gösterebileceği bilinmektedir. Böylesi bir tablo endoftalmi ile karışabilir. Ayrıntılı bir muayene ayırıcı tanının yapılmasını kolaylaştıracaktır (134,135). Geride kalan triamsinolon asetonidin yarattığı birikintiler de endoftalmi ile karıştırılabilir; ayrıntılı anamnez ve muayene ile ayırım yapılması mümkün olabilmektedir (134-138).

Nadiren endoftalmi ile akut retinal nekroz ve sitomegalovirüs retiniti karıştırılabilir. Retina kanaması olan veya olmayan sarı-beyaz retinit lezyonları, perivaskülit tablosu ve vitreusta oluşabilecek enflamasyon endoftalmi ile benzeşebilir. Olgunun sistemik durumunun ayrıntılı değerlendirilmesi, klinik tablonun ayırıcı özelliklerine dikkat sarf edilmesi ve viral markerlara yönelik tanısal girişimler ayırıcı tanı yapılmasını kolaylaştıracaktır.

I.H. Endoftalmi Tedavisi

Günümüzde endoftalmi tedavisi başlıca medikal ve cerrahi tedavi olarak iki grupta incelenmektedir. Endoftalmi oftalmik bir acil olup, uygun ve hızlı tedavi ile anatominin ve fonksiyonun kurtarılması mümkün olabilmektedir. Tedavide ana hedef enfeksiyonun kontrol altına alınması ve yok edilmesidir. Şüphe anında tedavinin ivedilikle başlanması gerekir. Mikrobiyolojik tanı yöntemlerinin sonuçlandığı anda tedavinin başlanması, çoğu olguda geri dönüşü mümkün olmayan kayıplara yol açabilmektedir. Bu nedenle, klinik verilerin iyi değerlendirilmeli, tablonun işaret ettiği olası etkenlere yönelik ampirik tedavi başlanmalıdır.

Her ne kadar, endoftalmide en sık karşılaşılan etkenler gram pozitif mikroorganizmalar olsa da ampirik tedavinin hem gram pozitif hem de gram negatif mikroorganizmaları kapsayacak nitelikte olması gerekmektedir. Bu nedenle geniş spektrumlu antibiyotikler sistemik, subkonjoktival veya intravitreal yolla uygulanır (34).

Endoftalmide sistemik olarak antibiyotik kullanımı konusu tartışmalıdır. Sistemik olarak verildiğinde ancak dördüncü nesil florokinolonlar (127), meropenem ve linezolid grubu antibiyotiklerin vitreusta terapötik seviyelere ulaştığı belgelenmiştir (140). Diğer antibiyotiklerin çoğunun zayıf intraoküler penetrasyona sahip olması nedeniyle çekinceler mevcuttur. EVS çalışmasında, sistemik seftazidim 2 g (her 8 saatte bir), amikasin 7.5 mg/kg başlangıç dozunu takiben her 12 saatte bir 6 mg/kg olarak kullanılmıştır. Bu çalışmanın sonuçları postoperatif endoftalmide sistemik antibiyotik kullanımının nihai görsel sonucu etkilemediğini göstermiştir (34) . Buna rağmen fungal ve bakteriyel nedenli endojen endoftalmilerde ve travma sonrası endoftalmilerin tedavisinde sistemik antibiyotik kullanılmaktadır (141). Sistemik yolla verilen antibiyotiklerden istenen etki elde edilemese de intravitreal yolla verilen antibiyotiklerle hedef alanda yüksek konsantrasyonda ilaç seviyeleri elde edilir. Ancak intravitreal yolla verilen antibiyotiklerle ilaç seviyelerinin sınırlı süre boyunca korunabilmesi intravitreal tedaviyi tekrarlanması gereken bir yola sürükler.

Topikal antibiyotik tedavisi de endoftalmi tedavisinde yeri olan bir uygulamadır. İlk başvuruda, topikal tedavi için, genellikle biri gram pozitif, diğeri gram negatif organizmalar üzerine etkili iki ilaç ile kombinasyon tercih edilir. Antibiyotik duyarlılığı belirlendikten sonra hedefe yönelik müdahale yapılır. Kornea ülseri veya keratit varlığında güçlendirilmiş damlalar (%5 sefazolin ve %1.4 tobramisin dahil) kullanılır. Subkonjonktival antibiyotik enjeksiyonları hasta konforunu bozan irritasyon, subkonjonktival kanama ve gözde sulanma gibi yan etkiler nedeniyle rutin olarak kullanılmamaktadır (15). Kan retina bariyerinin bütünlüğü nedeniyle sistemik ve subkonjonktival antibiyotikler vitreusta, göz içerisinde yeterli doza ulaşamamaktadır. Dolayısıyla akut enfeksiyöz endoftalmi ile gelen bir hastada uygun dozda

intravitreal antibiyotik enjeksiyonunun derhal yapılabilmesi endoftalmi tedavisindeki en önemli noktayı oluşturmaktadır.

İntravitreal ilaç uygulamasında tedaviye, kültür sonuçları gelene kadar ampirik olarak, iki geniş spektrumlu antibiyotikle başlanılır. EVS çalışmasında intravitreal vankomisin (1 mg/0,1 ml) ve amikasin (0,4 mg/0,1 ml) kullanılmıştır (34). Günümüzde gentamisin ve amikasinin gibi aminoglikozidlerin makuler enfarkta kadar uzanan yüksek retinotoksik yan etkileri nedeniyle, 3. kuşak sefalosporinlerden biri olan seftazidim (2.25 mg/0.1 ml) daha çok tercih edilir olmuştur (143,144). Seftazidimin yapı olarak asidik ve hipoksik ortamlarda etkinliğinin artması intravitreal kullanımı açısından önemli bir avantajdır. Dolayısıyla pek çok merkezde vankomisin ve seftazidim kombinasyonu, düşük toksisite riski ve geniş antimikrobiyal spekturumu nedeniyle kullanılmaktadır. Fakat bu iki antibiyotik, fiziki olarak geçimsiz olduklarından aynı enjektörde çökelti oluşturmaktadırlar. Bu sebeple ayrı enjektörler ile enjeksiyon yapılması gerekmektedir (145). Her ne kadar intravitreal vankomisin güvenilir bir antibiyotik olarak görünse de intravitreal enjeksiyonuna bağlı hemorajik okluzif retinal vaskülit (HORV) ile seyreden ve ağır görme kayıpları ile sonuçlanan olgular bildirilmiştir. Bu olayın tip-3 geç immün bir reaksiyona bağlı, lökositoklastik vaskülit olduğu belirtilmiştir (146).

Endoftalmide intravitreal uygulama konusunda tartışmalı noktalardan birisi de steroid uygulamasıdır. Her enfeksiyon sürecinde olduğu gibi, endoftalmi sırasında vitreus içinde şiddetli konakçı cevabı ve yoğun inflamatuar hücre göçü yaşanmaktadır. Bu inflamasyon sonucunda hücre kalıntıları, toksik atıklar ve proteolitik enzimler ortama salınmaktadır. Bu durumda teorik olarak, oluşabilecek hasarı azaltmak için uygun dozlarda steroid verilmesi düşünülebilir. Her ne kadar steroidlerin, intravitreal antibiyotik dağılımını hızlandırdığını varsayan görüşler bulunsa da endoftalmide intravitreal steroid kullanımı genel kabul görmüş bir uygulama haline gelmemiştir (143-150). Aşağıda endoftalmide kullanılabilecek çeşitli antibiyotiklerin intravitreal dozları yer almaktadır:

- Ampicillin 5000 mcg/0.1 ml (151)
- Piperacillin/tazobactam 225 mcg (piperacillin 200 mcg ve tazobactam 25 mcg/0.1 ml)-(152)
- Cefazolin 2250 mcg/0.1 ml (151)
- Cefotaxime 400 mcg/0.1 ml (151)
- Ceftriaxone 2000 mcg/0.1 ml (153)
- Cefuroxime 1000 mcg/0.1 ml (153)
- Clindamycin 1000 mcg/0.1 ml (153)
- Levofloxacin 625 mcg/0.1 ml (151)

- Moxifloxacin 500 mcg/0.1 ml (154)
- Ciprofloxacin 100 mcg/0.1 ml (151)
- Aztreonam 100 mcg/0.1 ml (151)
- Colistin 100 mcg/0.1 ml (151,153,155)

Endoftalmi tedavisinde medikal yaklaşım yanında cerrahi yaklaşım da uygulanabilektedir. Cerrahi tedavide ön kamara lavajı, lensektomi, önceden konulmuş GİL'in ve kapsülünün çıkarılması ve PPV gibi seçenekler düşünülebilir. PPV retinal oksijenasyonu iyileştirmesi, gözdeki inflamatuar yükü azaltması, tanısal değerlendirme için örnekler sağlaması, retinanın doğrudan inspeksiyonunu sağlaması, kesin tedaviye izin vermesi, enfeksiyon yükünü ve hastalığın şiddetini azalması gibi etkileri ile anatomik ve görsel rehabilitasyonda üstün sonuçlar sunabilir (156).

PPV konusunda 2 farklı yaklaşım söz konusudur. İki düşünce ekolü vardır: Daha eski bir çalışma olan EVS çalışması sonuçlarında, katarakt ameliyatını takip eden 6 hafta içinde gelişen endoftalmilerde, görme keskinliği ışık persepsiyonundan daha iyi ise PPV'nin vitreus biyopsisi ve intravitreal antibiyotik tedavisine üstünlüğü olmadığı bildirilmektedir (34,156). Bu çalışmayı baz alan müellifler yalnızca ışık algısı seviyesine düşen hastalara ve arka vitre dekolmanına neden olmadan kor vitrektomi ile sınırlı cerrahi yapılmasını önermektedirler. Halbuki endoftalmi için tam ve erken vitrektomi (CEVE) çalışmasında, eksüdaların makula üzerine yerleşmesini önlemek için en erken dönemde, mümkünse arka vitreusun dekolmanın da sağlandığı tam bir PPV yapılması savunulmaktadır. Ancak bu yaklaşımda arka vitreus dekolmanı esnasında periferde iyatrojenik yırtılma oluşmamasına azami dikkat gösterilmesi gerektiği unutulmamalıdır. Kuhn ve ark.'ları endoftalmi çok erken değilse veya intravitreal antibiyotik sonucu 24 saat içinde klinik düzelme yok ise mutlaka pars plana vitrektomi yapmayı önermiştir (156).

Endoftalmi bir vitreoretinal cerrah için başarıyla tedavi edilmesi en zor hastalıklardan birisidir. Korneal ödem, ön kamaradaki fibrin materyal, hücre ve proteinlere bağlı püy, intraokuler lens veya lens kapsülü üzerine yapışan pürülan materyal, şeffaflığını kaybetmiş vitreus nedeniyle görüntülemede sorunlar yaşanır. Ayrıca retina çok frajil ve sıklıkla nekrotiktir. İyatrojenik retina yırtığı ihtimali nedeniyle agresif manevralardan kaçınılmalıdır. Propionibacterium acnes'e sekonder gecikmiş başlangıçlı endoftalmilerde vitrektomiye ek olarak total kapsülektomi ve GİL değişimi/çıkarılması veya kapsül bag/kesenin içerisinin antibiyotiklerle yıkanması önerilmektedir (40). Endoftalmi vitrektomisinde klasik üç girişli pars plana vitrektomi planlanı uygulanır. Bu olgularda önce vitrektomi probu ile girilir infüzyon sıvısı

açılmadan vitreustan probla bir miktar vitreus örneği alınır. Takiben infüzyon sıvısı açılarak vitrektomiye devam edilir (157).

PPV esnasında kullanılan irigasyon sıvısına konulan antibiyotikler ile göz cerrahi sırasında irrige edilmiş olur. Vitreus içindeki bantlar ve membranların temizlenmesi potansiyel retina dekolmanı riskini azalmaktadır. Yine corpus ciliare üzerindeki fibrotik ve enflamatuar oluşumların temizlenmesine olanak veren PPV cerrahisi sayesinde siliyer cismin atrofiye gitmesi, silier cisim dekolmanı gelişmesi önlenebilmekte ve fitisiz bulbi engellenebilmektedir.

Çeşitli yayınlarda intraoküler silikonun anti-enfektif etkilerinin sonuca olumlu katkıları bildirilmektedir (139). Silikonun S. aureus, S. epidermidis, Pseudomonas aeruginosa, Candida albicans ve Aspergillus spp. ya karşı antimikrobiyal özelliklerinin olduğu gösterilmiştir (158). Özellikle tam PPV yapılamayan olgularda intraoküler silikonun prognoza katkısı söz konusudur. Ancak silikonun çıkarılması hususunda acele edilmemesi gerekmektedir. Silikon emülsifiye olması ya da çevre dokulara zarar vermesi halinde çıkarılması öne alınabilir (159,160).

Endoftalmi hastalarında uygun tedavi uygulanmasına rağmen, prognozun olgudan olguya değişmesi hastalığın multifaktöryel yapısına bağlanabilir. Bu faktörlerin ortaya konması tedavi sürecine ışık tutabilir. Bu minvalde, Bursa Uludağ Üniversitesi'ne 2016-2021 yılları arasında başvuran olguların incelenmesi; prognozu etkileyen faktörlerin belirlenmesi, tanı ve tedavi sürecine olumlu veya olumsuz katkısı olan özelliklerin belirlenmesi hedeflenmiştir.

GEREÇ VE YÖNTEMLER

Bu çalışma ile Bursa Uludağ Üniversitesi Göz Hastalıkları Anabilim Dalı kliniğinde endoftalmi tanısı ile takip ve tedavi edilen olguların incelenmesi hedeflenmiştir. Bu amaçla Ocak 2016 -Aralık 2021 tarihleri arasında Bursa Uludağ Üniversitesi Göz Hastalıkları Anabilim Dalına başvurmuş, Uluslararası İstatistiksel Hastalık Sınıflandırması ve İlgili Sağlık Sorunları Kodlama Sistemine (ICD-10) göre H44.1 ve H45.1 tanıları girilmiş hastaları tıbbi kayıtları retrospektif olarak taranmıştır. Bunlar içerisinden klinik olarak endoftalmi tanısı almış, gerekli tedavisi yapılmış ve en az 6 ay takip altında tutulmuş olan olgular bu çalışmaya dahil edilmiştir.

Endoftalmi tanısı için olgular EVS kriterlerinde (34) belirtilen ağrı, ateş, görmede azalma, kapak ödemi, konjonktival hiperemi ve sekresyon şikayetleri açısından sorgulanmış; muayenede kornea ödemi, hipopyon, ön kamara bulanıklığı, GİL üzerinde membran oluşumu ve fundusta refle kaybı gibi bulguların varlığı araştırılmıştır. Kapsamlı göz muayenesi ve görüntüleme tetkikleri ile göz içi enfeksiyon ve eşlik eden enflamasyon tespit edilen olgulara endoftalmi tanısı konulmuştur (2). Klinik tanının mikrobiyolojik analizle desteklenmesi ve etken mikroorganizmanın açığa çıkarılması amacıyla, uygun görülen olgularda, oküler yüzey süründüsü alınmış, vitreus ve humör aköz gibi göz içi sıvılarında direkt bakı ve mikrobiyolojik kültür yapılmıştır. Ayırıcı tanıda panüveit, sempatik oftalmi, toksik anterior segment sendromu gibi endoftalmi ile karışması muhtemel diğer tanılar göz önüne alınmıştır. Ayırıcı tanı yapılabilmesi için ayrıntılı sistemik sorgulama, mikrobiyolojik testler ve multimodal görüntüleme gibi metodlardan faydalanılmıştır.

Çalışmaya alınan olguların demografik özellikleri belirlenmiş, endoftalminin başlangıç süresi, semptomları, eşlik eden sistemik hastalıkları, yakın zamanda hastaneye yatırılma öyküsü kaydedilmiştir. Kategorizasyon amacıyla, olgular etken mikroorganizmanın inokülasyon yoluna göre endojen veya ekzojen endoftalmi olarak sınıflandırılmıştır. Vücutta herhangi bir bölgede yerleşmiş bakteri veya fungus odağına sekonder başlayan, hematojenik yolla göz içi enfeksiyonuna dönüşen olgular endojen endoftalmi olarak tanımlanmıştır (161). Olgularda endojen endoftalmi yapabilecek sürekli kateter kullanımı, immünkompromizasyon, malignensi varlığı, böbrek hastalıkları ve transplantasyon öyküsü gibi özellikler kaydedilmiştir.

Ekzojen endoftalmi tanımı tipik olarak göz içi cerrahi, penetran travma veya ilerlemiş keratit yayılımını takiben, göz içinde meydana gelen yaygın enfeksiyonu ifade etmek amacıyla kullanılmıştır (162). Ekzojen

endoftalmi nedenleri başlıca keratite sekonder, travma ve cerrahiye sekonder patolojiler olarak kategorize edilmiştir. Cerrahiye bağlı nedenler içerisinde yakın veya uzak tarihte katarakt cerrahisi, filtran glokom cerrahisi, seton glokom cerrahisi, vitreoretinal cerrahi geçirme öyküsü göz önüne alınmıştır. İntravitreal enjeksiyona bağlı gelişen endoftalmiler ve sütür alınması sonrası gelişen endoftalmiler cerrahi kaynaklı olgular yine ekzojen endoftalmi sınıfına dahil edilmiştir. Cerrahi sonrası gelişen ekzojen olgularda cerrahiye bağlı risk faktörleri olup olmadığı değerlendirilmiştir. Bu risk faktörleri arasında cerrahinin kliniğimizde yapılıp yapılmadığı, bilinen cerrahi komplikasyonu olup olmadığı, tespit edilebilen olgularda cerrahın deneyim durumu (asistan vakası veya öğretim üyesi vakası), perop uzamış cerrahi veya sekonder GİL implantasyonu yapılıp yapılmadığı, ameliyat esnasında arka kapsül rüptürü gelişip gelişmediği, ön vitrektomi gereksinimi olup olmadığı, iris prolapsusu gelişip gelişmediği, 24 saati geçen primer travmatik perforasyon onarımına maruz kaıp kalmadığı, travma varsa toprakla temas olup olmadığı, intraoküler yabancı cisim (İOYC) bulunup bulunmadığı ve travma esnasında lens hasarı gelişip gelişmediği gibi ayrıntılar kaydedilmiştir. Cerrahi sonrasındaki ilk 6 hafta içerisinde gelişen olgular akut endoftalmi, 6 haftadan sonra gelişen olgular kronik endoftalmi olarak kategorize edilmiştir.

İntravitreal enjeksiyon sonrası gelişen olgularda yapılan enjeksiyonun tipi kaydedilmiştir. Olgulardan kaçının ranibizumab, bevacizumab, aflibercept, deksametazon implant veya triamsinolon sonrasında geliştiği belirlenmiştir. İntravitreal enjeksiyon sonrası gelişen endoftalmilerde enjeksiyon etyolojisi ile endoftalmi arasında bağlantı olup olmadığı araştırılmıştır. Enjeksiyon endikasyonları YBMD, diabetik makula ödemi (DMÖ), retinal ven oklüzyonu (RVO) ve üveitik KMÖ ana başlıkları altında değerlendirilmiştir.

Travma sonrası endoftalmi gelişen olgularda yaralanmanın doğası araştırılmıştır. Çalışma grubundan göz duvarı bütünlüğünün bozulduğu olgular penetran yaralanma olarak sınıflanırken, göz duvarı bütünlüğünün korunduğu olgular non-penetran yaralanma olarak değerlendirilmiştir. Penetran yaralanmalar da kendi içerisinde künt travmaya bağlı rüptür, delici-kesici yaralanma, İOYC'e bağlı penetran yaralanma ve perforan yaralanma alt başlıklarına kategorize edilmiştir. İOYC olan olgularda yabancı cismin niteliği kaydedilmiş; metalik, tahta tarzı organik veya cam olmasına göre ayrılmış, prognoz ile ilişkileri incelenmiştir.

Daha önce belirtildiği üzere, bu çalışmada olgulara klinik olarak endoftalmi tanısı konulsa da ek mikrobiyolojik tetkikler yapılmaya çalışılmıştır. Bu amaçla hastalardan mikrobiyolojik örnek alınıp alınmadığı kaydedilmiştir. Örnek alınan olgulardan numune elde edilemeyen olguların sayısı, korneal veya konjonktival süruntü yapılan olguların sayısı, ön

kamara örneği alınan olguların adeti, intravitreal enjeksiyon esnasında vitre örneği alınan olguların sayısı, PPV yapılarak vitre örneği alınan olguların sayıları kaydedilmiştir. Bu olgulardan izole edilen mikroorganizmaların prognoz üzerine olan etkileri değerlendirilmiştir. Korneal veya konjonktival sürüntü alınarak lam-lamel arasına yayılmış ve mümkün olan en erken dönemde üniversitemiz mikrobiyoloji laboratuarına gönderilmiştir. Ön kamaradan örnek alınan olgularda 26 gauge tüberkülin iğnesi (Ayset PPD enjektörü, Adana, Türkiye) kullanılarak steril şartlarda limbustan girilerek 0,2 cc aköz humör elde edilmiştir. Vitreustan örnek alınan olgularda steril şartlar sağlanarak, limbustan 3.5-4 mm uzaklıktan vitreus santraline 26 G tüberkülin iğnesi (Ayset PPD enjektörü, Adana, Türkiye) ile girilmiş, 0.1-0.2 cc vitreus aspirasyonu yapılmıştır. PPV esnasında örnek alınan olgularda vitrektomi probu kullanılarak, infüzyon sıvısı açılmadan (kuru vitrektomi), manuel aspirasyonla alınmıştır. 0,3-0,4 cc miktarında alınan vitreus örneği alınmıştır. Göz içi sıvılardan örnek alınan olgularda örnekler Bactec kültür ortamına (Bactec, BD, Franklin Lakes, New Jersey, ABD) ekilmiş, numuneler üniversitemiz mikrobiyoloji laboratuarına gönderilmiştir.

Başvuru esnasında tüm olgulara kapsamlı göz muayenesi yapılmış, tedavinin ilk ayında her hafta muayeneleri tekrarlanmış, sonrasında 2., 3., 6., 12. ayda yapılan kapsamlı oftalmolojik muayeneleri kayıt altına alınmıştır. Muayene esnasında hastaların etkilenen gözlerinde kapak ödemi olup olmadığı ve göz ağrısı sorgulanmıştır. Görme keskinliği Early Treatment of Diabetic Retinopathy Study (ETDRS) eşeli ile değerlendirilmiş ve Logarithm of Minimum Angle of Resolution (logMAR) birimleri ile ifade edilmiştir. Biyomikroskopik muayenede kornea ödemi, keratit varlığı, ön kamaradaki bulanık derecesi, hipopiyon ve pupiller membran gibi ek bulguların varlığı değerlendirilmiştir. Ön kamara bulanıklığı, iris detaylarının seçilip seçilememesine göre sınıflanmıştır. Olgular bu spektrum içerisinde iris yapılarının rahatlıkla seçildiği, korneanın ödemli olduğu, ön kamarada flare ve fibrinin bulunduğu, lens önü plastik membranın bulunduğu, hipopionun bulunduğu veya iris detaylarının zor seçildiği kategorilerden birisine sınıflandırılmıştır. Diğer yandan, hastanın ilk başvurudaki lens durumu (afak, fakik veya psödofak) not edilmiştir. Olgular fundus muayenesinde arka vitreusun saydamlığı retina yapılarının ne kadar seçilebildiğine göre sınıflandırılmış; -berrak, hafif bulanık, retina zor seçiliyor ve retina seçilemeyecek kadar kondanse- olarak 4 grupta kategorize edilmiştir. Retinası seçilebilen olgularda retinit varlığı, damar yapılarının durumu, vaskülit olup olmadığı, enflamasyon varlığı, retinanın dekole olup olmadığı incelenerek kaydedilmiştir.

Vitreus bulanıklığına bağlı retinanın ve arka polün yeterince değerlendirilemediği olgularda oküler ultrasonografik görüntüleme (USG) yapılmıştır (Quantel Medical, Cournon d'Auvergne, Fransa). USG de intraoküler yabancı cisim İOYC olup olmadığı, retinanın yatışıklık durumu,

vitreus kondansasyonunun gibi hususlar incelenmiştir. Travmaya bağlı endoftalmisi olan olgularda BT ile orbita kemiklerinde olası fraktür değerlendirilmiş ayrıca gözden kaçabilecek İOYC'ler kontrol edilmiştir.

Bu çalışmada olgulara verilen tedaviler, yapılan girişimler ve cerrahiler ayrıca incelenmiştir. Tedaviye semptomların kaçıncı gününde başlandığı, verilen tedavide sistemik tedaviye intravitreal tedavi eklenip eklenmediği, sistemik tedavi verildi ise veriliş yolu, sistemik tedavi için kullanılan farmakolojik ajan, intravitreal tedavi verildi ise hangi farmakolojik ajanın verildiği, kaç defa intravitreal tedavi uygulandığı, topikal tedavide antibiyotiğe ek olarak steroid verilip verilmediği, tedavi esnasında cerrahi işlem yapılıp yapılmadığı, yapıldı ise prosedürün niteliği incelenmiştir. Cerrahi işlemler esnasında lense yönelik müdahale yapılıp yapılmadığı ve süreçte yapılan diğer cerrahiler kaydedilmiştir.

Hastaların ilk muayenedeki görmeleri ile tedavinin ilk ayında her hafta yapılan görme muayeneleri ile kıyaslanmıştır. Ayrıca görmede yaşanan değişiklikler takibin 2., 3., 6., 12. ayında elde edilen görme seviyeleri ile karşılaştırılmıştır. Tüm tedavi sürecinde endoftalmide görülen gerilmeler not edilmiş, hastanın hangi dönemden itibaren iyileşmeye başladığı değerlendirilmiştir.

Bu çalışma Helsinki Bildirgesinin ilkelerine uygun şekilde ve Bursa Uludağ Üniversitesi Tıp Fakültesi Etik Kurulundan gerekli izinler alındıktan sonra yürütülmüştür. İstatistiksel analiz için SPSS (Statistical Package for Social Science) for Windows yazılımının 24,0 versiyonu kullanılmıştır. İstatistiksel analizlerde tüm ölçümsel değişkenler için normalite testleri yapılmıştır. Verilerin normal dağılıma uygun olup olmadığı Shapiro-Wilk testiyle incelenmiştir. Normal dağılan bağımlı gruplar için Eşleştirilmiş t-testi, normal dağılmayan bağımlı gruplar için ise Freidman ve Wilcoxon testleri uygulanmıştır. Bağımlı kategorik veriler için MC NEYMAR testi kullanılmıştır. Sürekli değişkenler için tanımlayıcı istatistikler normal dağılıma uygunluk gösterenlerde ortalama ve standart sapma, normal dağılıma uygunluk göstermeyenlerde ise medyan, minimum ve maksimum değerler ile birlikte raporlanmış anlamlılık düzeyi $P<0,05$ olarak kabul edilmiştir.

BULGULAR

Bu çalışmaya Bursa Uludağ Üniversitesi Göz Hastalıkları Anabilim Dalı kliniğinde endoftalmi tanısı ile takip ve tedavi edilen, 27'si kadın, 70'i erkek, 97 hastanın 97 gözü dahil edilmiştir. Yaş ortalaması 61,7±16,8 yıl olan olguların, 61'inde herhangi bir sistemik hastalık tanısı bulunmazken, 24'ünde DM, 10'unda esansiyel hipertansiyon, 5'inde kronik böbrek yetmezliği ve 4'ünde immün yetmezlik tanısı tespit edilmiştir. Yapılan istatistiksel analizde sistemik hastalık varlığının veya tipinin endoftalmi parametreleri, prognoz ve görsel sonuçla ilişkisi bulunmamıştır (p>0,05).

Olguların logMAR cinsinden görme keskinlik ortalamasının başlangıçta 3,35±1,03 olduğu, tedavinin 1. haftasında 2,12±1,11'e ilerlediği, 2. haftada 1,82±1,03 olduğu, 1. ayda 1,58±0,99'e yükseldiği, 2. ayda 1,32±0,92 olduğu görülmüştür. Tedavinin 3. ayında görme ortalaması 1,2±0,8 iken, 6. ayda 1,08± 0,89 olmuş ve 12. ayda 0,71±0,56 logMAR seviyesine ulaşmıştır (Şekil 1). Başlangıç seviyesi ile takip noktalarının tümü arasında istatistiksel anlamlı fark olduğu görülmüştür (p<0,05). Başvuru anında 8 olguda göz içi basıncı hipoton, 66 olguda normoton ve 23 olguda hiperton olarak ölçülmüştür.

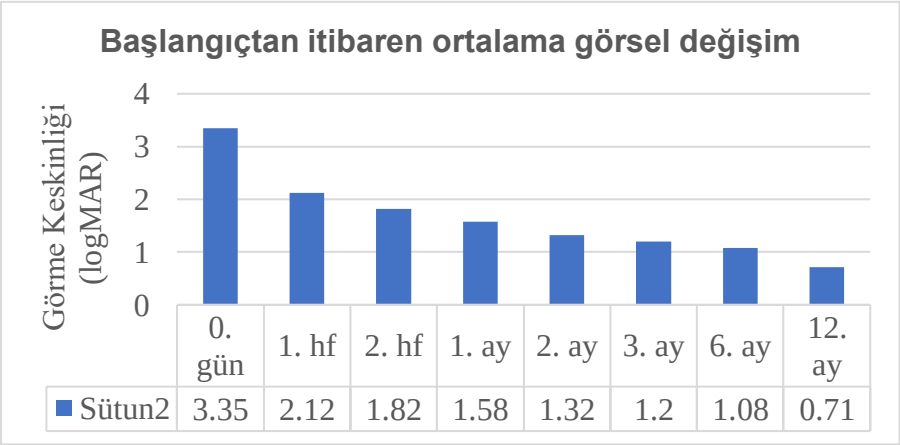

Şekil 1: Olguların logMAR cinsinden ortalama görme keskinliklerinin zamanla oluşan değişimi

Olguların tanıları etiyolojik açıdan incelendiğinde, 87 olgunun ekzojen endoftalmi, 10 olgunun endojen endoftalmi ile uyumlu olduğu görülmüştür. Dört hastada kronik endoftalmi, 93 hastada akut endoftalmi tanısı konulmuştur. Yapılan incelemede hastaların yaklaşık yarısının şikâyetlerinin başladığı ilk 3 gün (n=45, %46,3) içerisinde başvurduğu, çalışma grubunun, %70,1 (n=68)'inin ilk 5 gün içinde takibe alındığı ve %83,5'inin (n=81) ilk 7 gün içerisinde başvurduğu anlaşılmıştır. İlk 10 günde

başvuranların oranı %86,5'e (n=84) tekabül ettiği görülmektedir. İlk 1 ay içinde başvuranların oranı %92,7 (n=90) iken 1 aydan sonra tarafımıza başvuran olguların oranının %5,1 (n=5) olduğu hesaplanmıştır (Şekil 2).

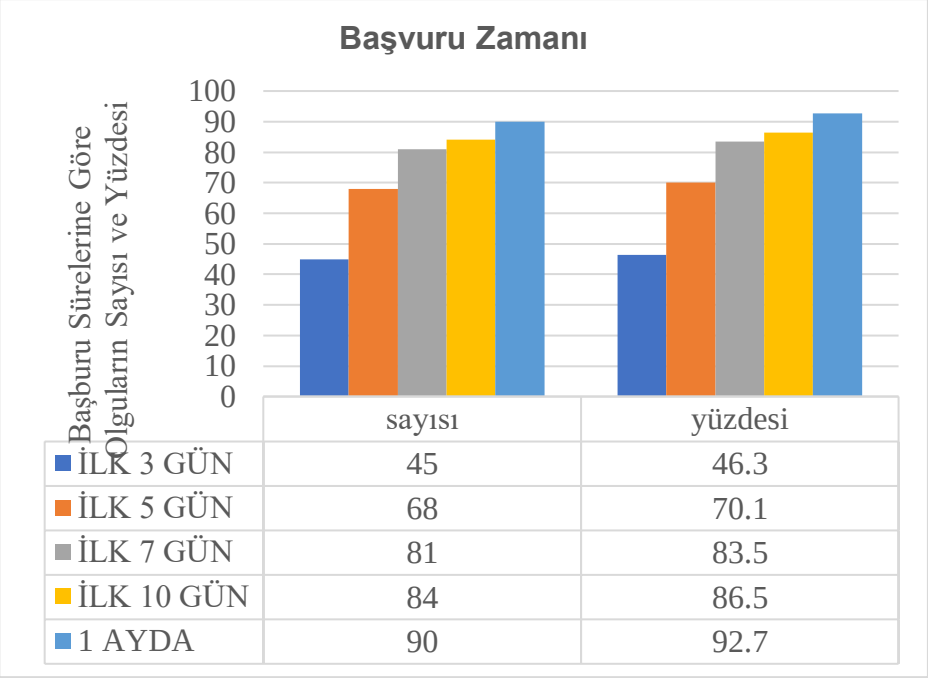

Şekil 2: Olguların başvuru sürelerine göre sınıflandırılması

Çalışmada ekzojen kaynaklı endoftalmi tanısı almış 87 olgunun 22'sinin katarakt cerrahisi sonrası gelişmiş olduğu görülmektedir. Bu grubun tüm olgular içerisindeki oranı %22,6 olup, ekzojen nedenler içerisindeki oranı %25,2 olarak gerçekleşmiştir. Trabekülektomi sonrası 2 olguda, glokom shunt cerrahisi sonrası 4 olguda, toplam 6 olguda glokom cerrahisine bağlı endoftalmi gelişmiştir. Bu grubun tüm olgulara oranı %6,1 olup, ekzojen olgular içerisindeki oranı %6,8 olarak gerçekleşmiştir. Yirmi altı olgu travma sonrası endoftalmi geliştiği için bu çalışmaya alınmıştır. Bunun tüm olgulara oranı %26,8'e olup, ekzojen olgular içerisindeki oranı ise %29,8 olarak gerçekleşmiştir. Keratit kaynaklı ekzojen endoftalmi 13 hastada meydana gelmiştir (tüm olgulara oranı % 13,4, ekzojen olgular içindeki oranı %14,9). Bu çalışma grubunda intravitreal enjeksiyona bağlı 15 endoftalmi olgusu yer almıştır. Bu olguların tüm hastalar içerisindeki oranı %15,4 olup, ekzojen endoftalmiler içerisindeki oranı %17,2'e tekabül etmiştir. Tüm olgular içerisinde sütür kaynaklı endoftalmi 1 olguda gelişmiş olup, yine pars plana vitrektomi sonrası gelişen endoftalmi 1olguda gelişmiştir. Bu olguların tüm gruba oranı %1,0'e tekabül etmekte olup, ekzojenler içindeki oranı %1,1 olarak hesaplanmıştır (Şekil 3).

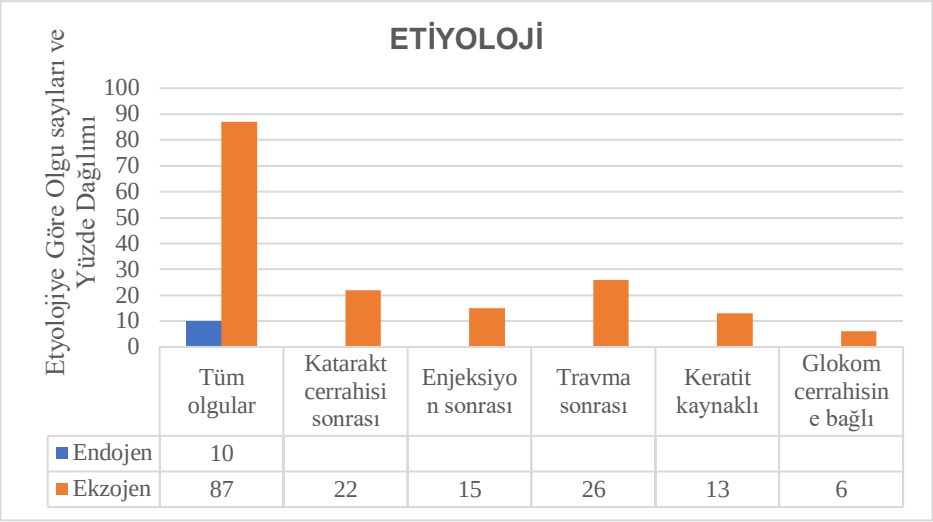

Şekil 3: Olguların etyolojilerine göre sınıflandırılması ve ekzojen etkenlerin sunumu

Endojen endoftalmiler etyolojisine göre değerlendirildiğinde 4 olgunun malignensi tedavisi aldığı görülmüş; tüm çalışma grubu içindeki oranı %4,1 olarak hesaplanmıştır. Bu durumun endojen olgular içerisindeki oranı %40'a tekabül etmiştir. Endojen endoftalmi olgularından 3'ünün kateter kaynaklı olduğu tespit edilmiştir. Bu grubun tüm olgular içindeki oranı %3,0 olup, tüm endojen olgular içindeki oranı %30'a ulaşmıştır. Kalan 3 olgu da kronik renal hastalığı olan olgulardan oluşmuştur (Şekil 4).

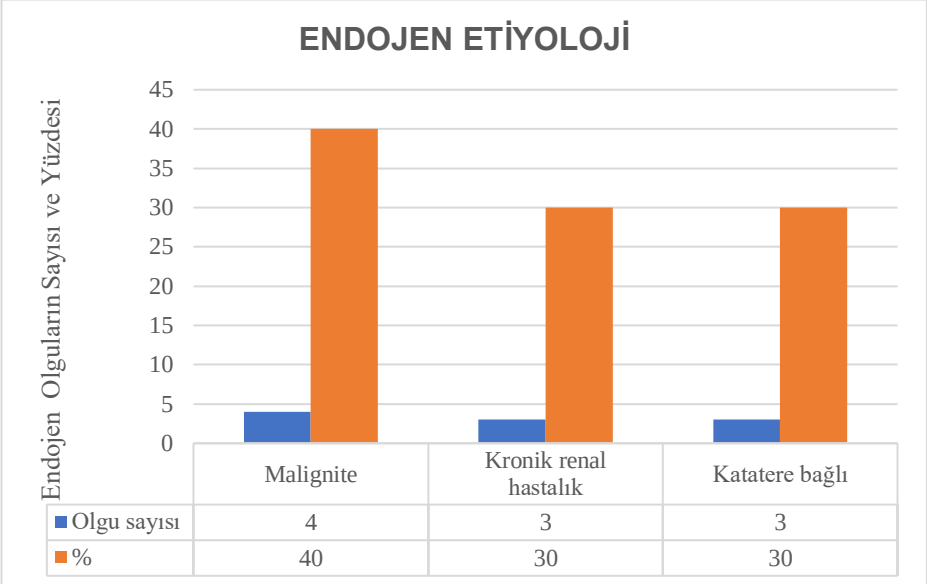

Şekil 4: Endojen olguların etyolojilerine göre sınıflandırılması

Bu çalışmada yer alan ve ekzojen etyolojiye sahip 87 olgu, blefarit, nazolakrimal kanal problemleri, vücutta aktif enfeksiyon ve intraokuler

cerrahi öyküsü gibi kişisel faktörler açısından da incelenmiştir. Olgulardan birinde blefarit (%1,1) ve diğerinde nazolakrimal kanal (%1,1) tıkanıklığı olmak üzere 2 adet lokal risk faktörü belirlenmiştir. Lokal risk faktörlerinin endoftalmi parametreleri, prognoz ve görsel sonuçla ilişkisi bulunmamıştır (p>0,05).

Öte yandan çalışma grubunda yer alan 87 ekzojen kaynaklı endoftalmiden 56'sının daha önce göz cerrahisi geçirmiş olgular olduğu anlaşılmıştır. Bu 56 olgudan 25'inin yakın zamanda dış merkezde cerrahi geçirmiş ve sonrasında endoftalmi ile karşılaşılmış olgular olduğu görülmüştür (tüm olguların %25,7'i, ekzojenlerin %28,7'i). Ocak 2016 - Aralık 2021 arasındaki dönemi kapsayan bu çalışmada Bursa Uludağ Üniversitesi Göz Hastalıkları Anabilim Dalında opere edilen hastalardan 4'ünde endoftalmi gelişmiştir (%4,5). Bu 4 vakadan 3'ünün asistan vakası (%75), birinin öğretim üyesi vakası (%25) olduğu tespit edilmiştir.

Daha önceden göz cerrahisi geçirmiş olan 56 olgudan kayıtlarına ulaşılabilen olgularda tespit edilen risk faktörleri değerlendirildiğinde; 1 olguda (%1,1) perop iris prolapsusu geliştiği, 1 diğer olguda (%1,1) delici göz yaralanmasının 24 saati geçkin sürede onarılabildiği görülmüştür. Cerrahi yapılan 56 olgudan 7'sinde İOYC sonrası endoftalmi gelişmiştir (ekzojenler içindeki oranı % 8,0, tüm olgulara oranı %7,2'dir). Yine bu 56 olgudan 8'inde keratoplasti ve diğer cerrahiler uygulanmıştır (tüm ekzojen nedenler içindeki oranı %9,1 tüm olgulara oranı %8,2). Ayrıca 11 olguda travma ve toprakla temas öyküsü bulunduğu tespit edilmiştir (tüm ekzojenler içindeki oranı %12,6, tüm olgulara oranı %12,3).

Çalışma grubunda yer alan ekzojen kaynaklı 87 olgudan 15'inin intravitreal enjeksiyon kaynaklı endoftalmiler olduğu görülmüştür. Bu 15 olgudan, dış merkez sevkli olan ve bilgilerine ulaşılamayan, 2 hastada ilacın etken maddesi bilinmediği kaydedilmiştir (tüm ekzojenlerin içerisindeki oranı %2,2 tüm olgular içerindeki oranı %2,0). Diğer 13 vakadan 2'sinde bevacizumab (tüm ekzojenlerin içerisindeki oranı %2,2 tüm olgular içerindeki oranı %2,0) 4'üne ranibizumab (tüm ekzojenlerin içerisindeki oranı %4,5 tüm olgular içerindeki oranı %4,1) yapılmıştır. Olguların 5'inde aflibercept (tüm ekzojenlerin içerisindeki oranı %5,7 tüm olgular içerindeki oranı %5.1) ve 2'sinde deksametazon implant (tüm ekzojenlerin içerisindeki oranı %2,2 tüm olgular içerindeki oranı %2,0) yapıldığı anlaşılmıştır (Şekil 5).

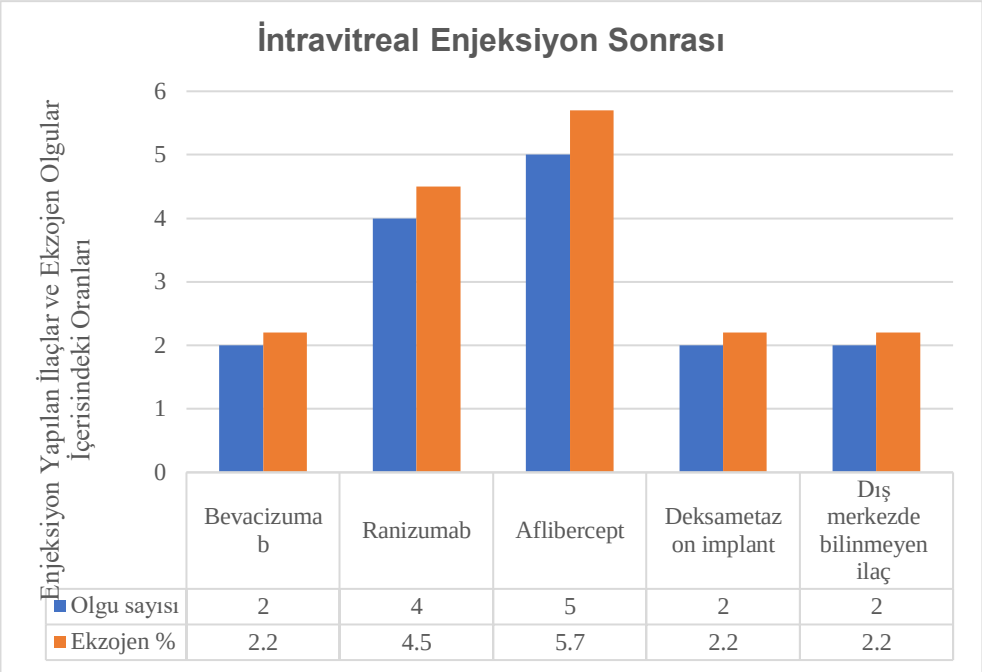

Şekil 5: İntravitreal enjeksiyona bağlı endoftalmilerde etiyolojiye göre sınıflaması

Endoftalmi gelişen intravitreal enjeksiyon olgularının 6'sı DMÖ, 5'i YBMD ve 4'ü RVO tanısıyla enjeksiyon tedavisi görmüştür (Şekil 6). Üveit, Irvine-Gass sendromu gibi tanılarla yapılan enjeksiyonlar sonrasında hiçbir olguda endoftalmi gelişmemiştir.

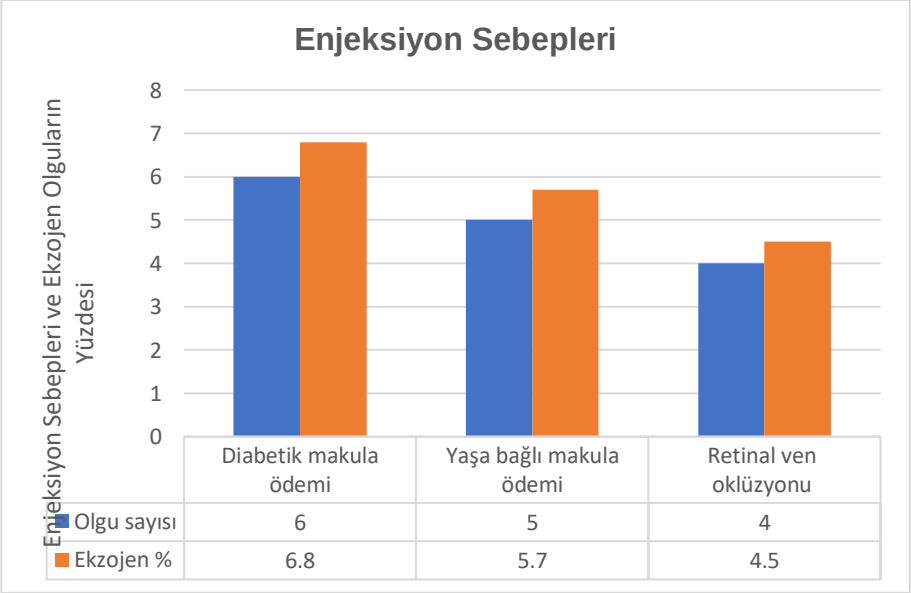

Şekil 6: İntravitreal enjeksiyon yapılma sebeplerine göre gruplandırılması

Travma sonrası endoftalmi gelişen 26 olgu incelendiğinde bunların 5'inde yaralanmanın non-penetran olduğu görülmüştür (tüm ekzojen olgular içerisindeki oranı %5,7 tüm olgular içerindeki oranı %5,1). Geriye kalan 21 olgunun penetran göz yaralanması sonrası geliştiği anlaşılmıştır (tüm ekzojen olgular içerisindeki oranı %23,9 tüm olgular içerindeki oranı %21,7). Bu 21 olgudan 2'si künt travmaya bağlı rüptür sonrası gelişmiş olup, diğer 19 olgunun delici kesici madde ile yaralanmasına bağlı olduğu tespit edilmiştir (tüm ekzojen olguların içerisindeki oranı %21,7, tüm olgular içerindeki oranı %19,5, penetran olgular içerisindeki oranı %90). Cerrahi yapılan 56 olgudan 7'sinde göz içi yabancı cisim sonrası endoftalmi gelişmiştir (tüm ekzojen olgular içindeki oranı % 8,0, tüm olgulara oranı %7,2). Bu olgulardan 6'sı metalik yabancı cisim kaynaklı olup, tüm ekzojen endoftalmiler içerisindeki oranının %6,8'e tüm olgular içerindeki oranının %6,1'e ve tüm İOYC vakaları içerisindeki oranının %85,7'ye tekabül ettiği görülmüştür.

Bu çalışmada endoftalmi tanısını mikrobiyolojik tetkiklerle desteklemek için 97 olgunun 80'inden kültür alınmıştır (%82,4). Kültür alınamayan 17 olgudan 8'inde teknik aksaklıklar nedeniyle kültür alınamamış, 9 olguda ise kültür alınmaya çalışılmış olmasına rağmen numune elde edilememiştir. Laboratuvara ulaşan 80 örnekten 8'inde konjoktiva veya kornea sürüntüsü alınmış; olguların %74,7'sinde intravitreal enjeksiyon öncesi vitreden örnek (n=59) elde edilmiştir. Sekiz olguda ise PPV esnasında vitreden örnek alınmıştır. Diğer 5 örnek ön kamaradan alınmıştır. Çalışmamızdaki toplam 97 olgunun 34'ünde mikrobiyolojik etken tespit edilebilmiş, kültür pozitiflik oranının %38,2'ye tekabül ettiği tespit edilmiştir.

Çalışmamızda endojen endoftalmi tanısı konulan 10 olgunun 3'ünde kültür pozitifliği elde edilebilmiştir. Bu olgulardan kanser tedavisi görmekte olan bir hastada etken olarak T. Pneumonia izole edilmiş olup, kateteri olan 2 olguda Stafilokok spp. ve C. albicans etken olarak belirlenmiştir.

Ekzojen endoftalmi tanı ile takip edilen olgulardan 31'inde kültür sonucu pozitif gelmiştir. Etken mikroorganizmalara bakıldığında, 3 olguda Pnömokok spp., 4 olguda Psödomonas spp., 1 olguda S. agalactina, 1 olguda Stetotophonas Maltophilia, 1 olguda Staphylococcus warneri, 17 olguda Staphylococcus epidermidis, 1 olguda Serratia spp ve 3 olguda Staphylococcus aureus ürediği görülmüştür. Stafilokok türlerinin en çok izole edilen etken olduğu tespit edilmiştir.

Başvuru muayenesinde elde edilen veriler değerlendirildiğinde, 97 olgundan 83'ünde göz kapağı ile ilgili bilgi not edilmiştir. Bu 83 olgudan 76'sında göz kapağı ödemi mevcut olup (%78,3), ödemi olmayanlarından

5'i (71,4%) normal işlevine dönmüştür, göz kapağı ödemi olanlarda bu oran %44,7 (n=34) olarak gerçekleşmiştir ancak bu durum değerlendirildiğinde aralarında istatistiksel fark bulunmamıştır. Ekzojen kaynaklı endoftalmi hastalarında başlangıçta göz kapağı ödemi bulunma ihtimali istatistiksel olarak anlamlı olarak yüksek bulunmuştur (p<0,001).

Muayene notlarına göre olguların 78'inde kornea ödemi tespit edilmiştir (%80,4). Endojen kaynaklı 10 olgudan sadece 3'ünde kornea ödemi bulunmuştur. Biomikroskobik muayene ile ön kamara enflamasyonun incelenmesinde 4 olgu dışındaki tüm olgularda ön kamara enflamasyonu bulunduğu tespit edilmiştir. Endojen mantar endoftalmisi tanısı konulan bir olgunun ilk muayenesinde, kornea şeffaf iken ön kamaranın sakin olduğu iris ve lensin rahatlıkla seçilebildiği görülmüştür. Diğer 3 olguda hafif kornea ödemi bulunmasına rağmen ön kamara yapılarının temiz olduğu görülmüştür. Ön kamarasında bulanıklık olan olgulardan 14'ünde ön kamarada flare ve fibrin tespit edilmiştir (%14,4). Lens önü plastik membran oluşumu 8 olguda izlenmiştir (%8,2). Altmış olguda hipopion bulunmadığı tespit edilmiştir (%61,8). Geriye kalan 11 olguda ise iris detayları zor seçilebilmiştir (%11,3) (Şekil 7).

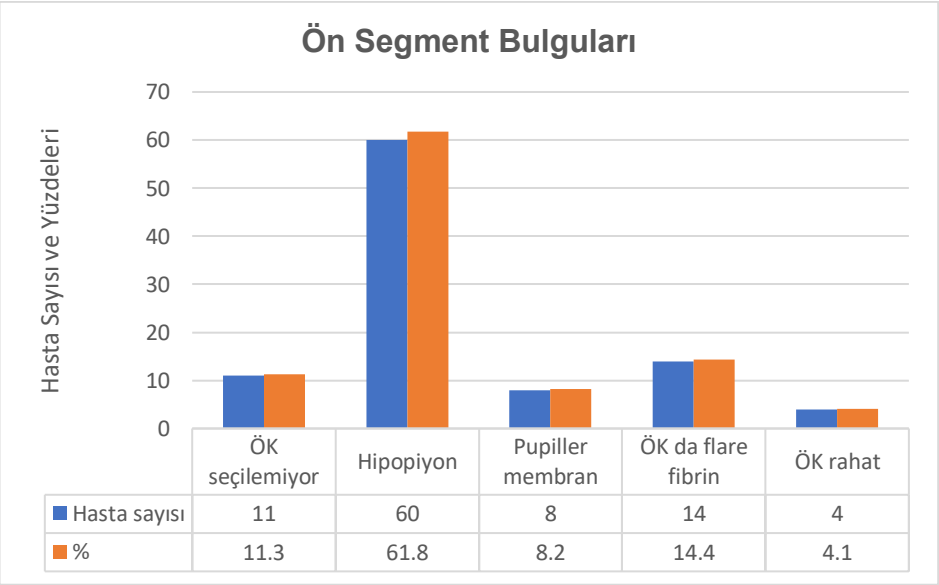

Şekil 7: Olguların biyomikroskobik muayene bulguları ÖK: ön kamara

Çalışmamızda yer alan olgulardan 3'ünün afak (%3,0), 37'sinin fakik (%38,1) 37, 41'inin psödofakik (%42,2) olduğu görülmüştür. Bir olguda ise skleral fiksasyonlu GIL bulunduğu anlaşılmıştır (%1,0). Onbeş olguda (%15,4) kornea bulanıklığı, travma vs gibi nedenlerle lens durumu anlaşılamamıştır. İlk muayenede olguların göz içi basınçları 97 olgudan 8'inde hipotonik iken (8,2%), 23'ünde hipertonik (%23,7) ve geriye kalan 66 olguda ise normotonik (%68,0) olarak ölçülmüştür.

Başvuru muayenesinde yapılan vitreus değerlendirilmesinde 1 olguda hafif bulanıklık tespit edilmiş, retina detayları kısmen seçilebilmiştir (%1,0). Onsekiz olguda (%18,5) retina detaylarının zor seçilebildiği orta derecede bulanıklık tespit edilmiştir. Vitreusun ileri derecede bulanık olduğu, retinanın seçilemediği olguların oranı ise %80,4 (n=78) civarına tekabül etmiştir. Arka segmenti seçilen olgulardan 3'ünde retinada hemoraji ve retinal infiltrasyon gözlenmiştir (%3,0).

USG yapılan olgulardan 64'ünde vitreusun kondanse olduğu ancak retinanın yatışık olduğu görülmüştür (65,9%). Ne yazık ki 6 olgumuzda endoftalminin retina dekolmanı ile komplike olduğu saptanmıştır (%6,1). Yedi olguda ise USG'de intraoküler yabancı cisim izlenmiştir (%7,2). Bir olguda ise koroid dekolmanı bulunmuştur.

Dosyalardan elde edilen verilere göre, olguların tümüne tanı konulduğu gün veya ertesi gün içerisinde tedavi başlanmıştır (%100). Bu olgulardan 10 olguya sadece sistemik tedavi verilmiş ancak intravitreal enjeksiyona gerek görülmemiştir. Çalışma grubu içerisinde yer alan 12 olgu hafif endoftalmisi bulunması nedeniyle sadece intravitreal tedavi ile takip edilmiştir. Geri kalan 75 olguya sistemik antibiyotik ile intravitreal tedavi kombinasyonu uygulanmıştır.

Dosyalara göre sistemik tedavi verilen olgulardan 62'sine oral antibiyotik (%63,9), 23'üne intravenöz antibiyotik tedavisi başlanmıştır (%23,7). Sistemik tedavi olarak 2 olguya amfoterisin B, 62 olguya florokinolon, 4 olguya sadece sefalosporin verilmiştir. Onyedi olguya sefalosporin ile farklı antibiyotiklerin kombinasyonu verilmiştir.

Doksanyedi olgudan oluşan bu çalışmada 7 olguya enjeksiyon yapılmadan direkt evisserasyon cerrahisi uygulanmıştır (%7,2). Toplam 11 olguya intravitreal enjeksiyon yapılmadığı görülmüştür (%11,4). Endojen endoftalmisi olan 2 olguya intravitreal amfoterisin-B yapılmıştır. Ampirik tedavide birinci tercihin intravitreal vankomisin + seftazidim olduğu görülmüştür. Bu seride 81 olguya intravitreal vankomisin + seftazidim uygulanmıştır. Bu tedavinin tüm olgular içindeki oranı %83,5 olup intravitreal yapılanlar içerisindeki oranı %93,1'e karşılık geldiği anlaşılmaktadır.

İntravitreal tedavide vaka başına yapılan enjeksiyon sayısı Şekil 7'de görülmektedir. Buna göre yapılan enjeksiyon sayısı 1-11 arasında değişmekte olup, ortalama enjeksiyon sayısı 2,7± 1,9 olarak bulunmuştur.

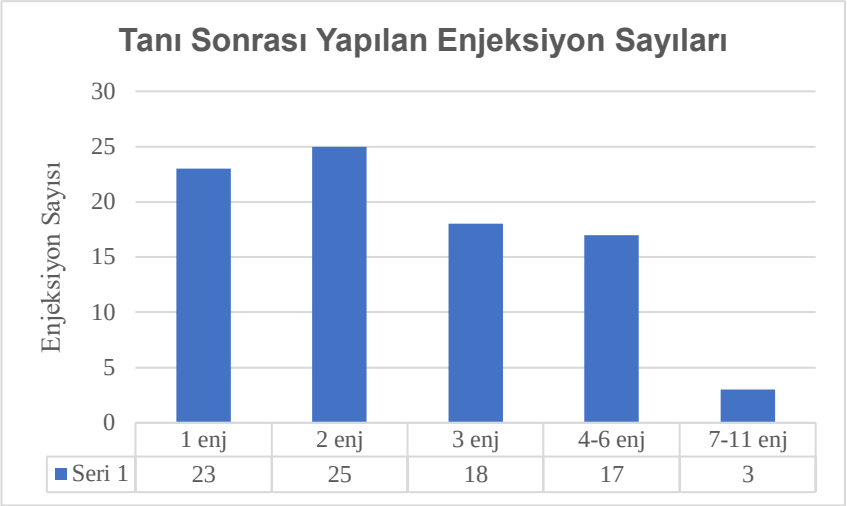

Şekil 8: Olgulara yapılan enjeksiyon sayıları enj: enjeksiyon

Bu çalışmada intravitreal enjeksiyon yapılan olgulardan 13'ünün sonraki tedavilerinde cerrahi müdahale yapılmamıştır. Enjeksiyon yapılan 86 olgudan 13'ünde cerrahiye gerek görülmemiş (%15,1) diğer 73 hastaya cerrahi işlem yapılmıştır (%84,9). Cerrahi yapılmayan 13 olgunun intravitreal enjeksiyon sayıları 1-9 arasında değişmekte idi. Cerrahi gerektirmeyen 13 enjeksiyon olgusunun enjeksiyon ortalaması ise 3,3±2,1 olarak gerçekleşmiştir.

Olgulara uygulanan topikal tedavi rejimleri incelendiğinde; olguların 68'ine sadece topikal antibiyotik verilmiş, 28'ine topikal antibiyotik ve kortikosteroid (%28,8) kombinasyonu uygulanmış ve 1 olguya topikal antifungal başlanmıştır.

Çalışma grubunun %86,5'i tedavi süreci içerisinde cerrahi müdahale gerektirmiştir (n=84). Bu olgularda, başvuru ile cerrahi yapılan gün arasındaki sürenin 1-50 gün arasında değiştiği, ortalama 7,3±8,0 günde cerrahi yapıldığı anlaşılmıştır. Bir aydan sonra cerrahiye alınan 3 olguda kronik endoftalmi bulunduğu görülmüştür. Bu 3 hasta dışlandığında başvuru ile cerrahi arasında geçen sürenin 1-18 gün arasında değiştiği ve ortalama 6,0±4,5 günde cerrahinin gerçekleştirildiği anlaşılmıştır. Cerrahi yapılan olgulardan 10'u ilk gün içinde ameliyata alınmış, 27 tanesi ilk 3 günde ameliyata alınmış ve 44'ü ilk 5 günde ameliyata alınmıştır (%56,4). Bu seride 7. günden sonra ameliyata alınan 23 hasta bulunmakta olup, oranı %29,4'e tekabül etmektedir (Şekil 9).

Şekil 9: Başvuru ile cerrahi arasında geçen sürenin gösterilmesi

Bu çalışmada verilerin birbirleri ile ilişkileri, sonuç görme ve prognozla ilişkileri ayrıca değerlendirilmiştir. Buna göre ilk başvuru muayenesinde lensi fakik olarak not edilenlerle, lens durumu anlaşılamayan olgular arasında başlangıç logMAR'lar açısından anlamlı fark bulunmuştur (p<0,001). Yine Kruskal Wallis testi ile yapılan incelemede başvuruda lensi psödofakik olarak kaydedilen olgularla, lens durumu anlaşılamayanlar arasında başlangıç logMAR'ları açısından anlamlı fark bulunmuştur (p<0,001). Lens durumu anlaşılamayan olguların görme seviyeleri başlangıçta daha kötü olmuştur.

Bu çalışmada, son kontrol muayenesinde ftizis tespit edilenler veya endoftalmi sürecinde evissere edilen gözler haricindeki olgular vital gözler olarak değerlendirilmiştir. Prognozla ilgili değerlendirme yapıldığında başvuruda fakik olan olguların %69,4 ünün son muayenede vital gözlere sahip olduğu görülmüştür. Bu oran psödofakik olanlarda %57,5 iken başvuru muayenesinde lens durumu anlaşılamayacak kadar problemli olan olguların ancak %6,7 sinin vital kaldığı anlaşılmıştır. Lensi anlaşılamayanların evisserasyona ve ftizise gitme oranı %93,3 olarak gerçekleşmiştir. Bu durum fakiklerde %30,5 psödofakiklerde %42,5 olarak vuku bulmuştur. Bu açıdan yapılan karşılaştırmada istatistiksek anlamlılık tespit edilmiştir (p<0,001).

Başvuru muayenesinde GİB'ı normoton olanların görme keskinliği hiperton olanlardan anlamlı olarak iyi bulunmuştur (p=0,007). Başvuruda GİB'i hipoton olanların %50 si evisserasyona gitmiş, %12,5 si ftizis ile sonuçlanmış; sadece %37,5 olgu normal vital fonksiyonlarına kavuşabilmiştir. GİB normoton olanların %63,5 i son muayenede vital olarak nitelendirilirken, başvuruda GİB'i hiperton olan olgulardan ancak %26,1'i

vital olarak nitelendirilmiştir. Ki kare testi ile GİB ve sonuç arasında ilişki olduğu anlaşılmıştır (p=0,008).

Tahmin edilebileceği üzere başvuruda ön kamara bulanıklığı ile başvuru görmesi arasında istatistiksel anlamlı ilişkili (p<0,001) tespit edilmiştir. Başvuruda ön kamarasında flare olan olgular ile lens önü plastik membran olan olgular arasında anlamlı görme farkı bulunmuş (p=0,003) ancak flare olanlar ile hipopion olanlar arasında anlamlı fark bulunmamıştır (p=0,021). Flare bulunan olgular ile ile irisi seçilmeyecek kadar ön kamarası bulanık olanlar arasında anlamlı fark bulunmuştur (p<0,001). Hipopionu olan olgularla irisi seçilmeyen olgular arasında yine anlamlı fark tespit edilmiştir (p<0,001). Takiplerde görme değişimleri açısından bu gruplar arasında ilerde fark kalmadığı görülmüştür.

Başlangıçta ön kamarada flare olanlardan %23,1 i son muayenelerine ftizik veya evissere olarak gelmiş, %76,9 u vital göz olarak devam etmiştir. Ön kamarada lens önü membranı olanların %50'si fitizise veya evisserasyona gitmiş, %50'si vital hale dönebilmiş, hipopiyonu olanların %55,2'si vital fonksiyonlarına dönebilmiş, irisi seçilmeyecek kadar bulanık olanlardan hiçbirisi vital göz halini alamamış, bu olgular ya evissere olmuş ya da fitizise gitmiştir. (Ki kare testi ile istatistiksel anlamlılık p=0,001)

Başvuruda retinası seçilebilenlerin %20'sinde ftizis gelişmiş %80 i normal vital fonksiyonlarına devam edebilmiştir. Öte yandan başlangıç muayenesinde retinası seçilemeyen olguların %24,1'i evissere olmuş, %26,4'ü ftizise gitmiş ancak %49,4'ü vital konuma ulaşabilmiştir (veri sayısı yüzünden istatistiksel analiz anlamlı sonuç vermemiştir P>0,05).

Başvuruda vitreusu hafif bulanık olanların %11,8 de fitizis gelişmiş, %88,2 si vital fonksiyonlarına devam etmiş iken, vitreusu ileri derece bulanık olup retinası seçilmeyen olguların %27,6'sı evissere olmuş, %28,9'u fitizise gitmiş ancak %43,4'ü vital konuma ulaşabilmiştir. Ki kare ile yapılan isttaistiksel analizde anlamlı fark bulunmuştur (p=0,003).

Başvuruda intavitreal antibiyotik tedavisi yapılanlar ile yapılmayanlar arasında logMAR görme keskinliği açısından anlamlı fark bulunmuştur (p<0,001). Başvuruda 9 olguya intravitreal yapılmamıştır, en çok uygulanan intravitreal tedavi 79 olguya intravitreal vankomisin + seftazidim kombinasyonu olmuştur.

Başlangıçta intravitreal yapılamayan 9 olgudan %77,8'u evisserasyona gitmiş, %22,2'si ftizis ile sonuçlanmıştır. Bu olgulardan hiç birisi kabul edilebilir fonksiyonlarına kavuşamamıştır. Bu 9 olgu başlangıçta direkt evisserasyon gerektirecek durumda olmaları gibi ağır tablolarla başvurmaları nedeniyle intravitreal tedaviye alınmamıştır.

Başvuruyu takiben intravitreal vankomisin+seftazidim yapılanlardan 13,9% evisserasyona gitmiş (n=18), 25,3%'ü ftizis ile sonuçlanmış(n=22), 60,8%'i kabul edilebilir düzeyde vital seyretmiştir (n=48). Ki-kare testi ile p<0,001 anlamlı fark saptanmıştır.

Etyolojik olarak incelendiğinde, ekzojen endoftalmi olarak sınıflandırılan olguların başvurularında ön kamarada bulanıklık bulunma ihtimalinin endojen endoftalmi olarak nitelendirilenlere göre istatistiksel olarak anlamlı yüksek olduğu görülmüştür (p=0,003). Yine bu olguların başvurularında retinal yapıların seçilememesi ihtimali istatistiksel olarak anlamlı yüksek bulunmuştur (p=0,011). Ekzojen endoftalmilerde ön kamarada hipopion olma ihtimali anlamlı olarak yüksek bulunmuştur (%66,7 vs %20) (p=0,001) Endojen endoftalmilerde en sık not edilen ön kamara bulgusu %50 ile flare olmuştur. Ekzojen endoftalmilerle endojen endoftalmiler arasında retinal infiltrasyon bulunması açısından anlamlı fark bulunmuştur. Retinal infiltrasyon bulunan olguların endojen endoftalmi olma ihtimali p=0,014 ile anlamlı olarak farklılık göstermiştir.

Ekzojen kaynaklı endoftalmilerde son durumunda evisserasyon oranı 21,2% iken bu oran endojen endoftalmilerde 33,3% olarak gerçekleşmiştir. Ekzojen kaynaklı endoftalmilerde ftizise gitme oranı ekzojende 28,2% iken endojenlerde %0 olarak gerçekleşmiştir. Ekzojen endoftalmilerde kabul edilebilir düzeyde fonksiyone olan gözlerin ekzojende 50,6% olarak gerçekleşirken, endojenlerde bu oran 66,7% olarak gerçekleşmiştir, bu açıdan aralarında istatistiksel anlamlı fark bulunmamıştır.

Bu çalışmada 53 olguda etken mikroorganizma tespit edilmiş, 34 tanesinde tespit edilmemiştir, edilenlerle edilmeyenler arasında görme farkı bulunmamış ve prognoz açısından fark bulunmamıştır. Etken tespit edilmiş olanlarda göz kapağı ödemi gelişme ihtimali daha yüksek bulunmuştur (p=0,003)

Yaş ile başlangıç logMAR arasında doğru ilişki bulunmuştur, (r=0,290, p=0,005), buna göre yaş ne kadar ileri ise başlangıç görme o kadar kötü olarak bulunmuştur (2-tailed test). Öte yandan başlangıç logMAR ile kaç tane intravitreal yapıldığı arasında ters ilişki bulunmuştur (r=-0,247, p=0,018) yani çok intravitreal yapıldı ise logMAR düşük yani görme iyi, az yapıldı ise o hasta zaten umut vaat etmiyor ve görmesi daha kötü seviyesinde bulunmuştur.

Süreç içerisindeki görme logMAR'ları arasında ilişki tespit edilmiştir; başlangıç ile 1. hafta arasında, başlangıç ile 2. hafta arasında, başlangıç ile 4. hafta arasında, 1. hafta ile 2. hafta arasında gibi sürekli görme seviyeleri birbiri ile ilişkili olarak seyretmiştir.

Çalışmaya dahil edilen olguların DM ve hipertansiyon gibi sistemik hastalıkları açısından görmeleri ve gidişatları incelendiğinde sistemik

hastalığı olan olgular ile (n=34), sistemik hastalığı olmayanlar(n=54) arasında görme ve gidişat farkı izlenmemiştir.

Bu çalışmada sistemik tedavi verilmeyen 11 hasta yer almıştır, 61 olguya oral tedavi verilmiş, 21 olguya intravenöz tedavi verilmiştir. Tedavi modalitelerine göre olguların görmelerinde ve gidişatlarında farklılık tespit edilmemiştir. Başlangıç görmeleri değerlendirildiğinde; sadece sistemik tedavi verilenlerin (n=10) görmeleri (4,85±0,47) ile intravitreal tedavi verilenler (n=11) (3,03±0,9) ve sistemik tedavi + intravitreal verilenler (n= 73) (3,24±0,96) arasında anlamlı farklılık tespit edilmiştir (ikisinde de p<0,001).

Başlangıçta sadece sistemik tedavi verilenlerin (n=10) son muayenelerinde %80'inin evissere olduğu, %20'sinin ise ftizik (n=2) kaldığı, bu gözlerden hiçbirinin vital fonksiyonlara kavuşamadığı görülmüştür. Sadece intravitreal enjeksiyon ile tedavi edilen olgulardan (n=11) son muayenede evissere olan bulunmazken, %27,3 ünün ftizik olduğu (n=3) ve 8 olgunun (%72,7) normal fonksiyonlarına kavuştuğu görülmüştür. Sistemik tedavi + intravitreal enjeksiyon uygulanan olgular içerisinden (n= 73) 12 olgunun (%16,7) son muayenede evissere edilmiş olduğu, %26,4 sının ftizik (n=19) olduğu ve bunlardan 41 olgunun (%56,9) normal fonksiyonlarını sürdürdüğü görülmüştür. Bu gruplar arasında istatistiksel anlamlı farklılık tespit edilmiştir (p<0,001).

Başlangıçta sadece sistemik tedavi verilenlerin %40'ında hipopion olduğu ve %60'ında irisin seçilemeyeceği kadar ön kamaranın bulanık olduğu görülmüştür. Sadece intravitreal enjeksiyon ile tedavi edilen olgulardan %81,8 de hipopion bulunurken, irisi seçilmeyen olgu bulunmadığı görülmüştür. Sistemik tedavi + intravitreal enjeksiyon uygulanan olgular içerisinden %62,7 sinde hipopion izlenirken, %5,3 de (n=4) irisin seçilemediği görülmüştür. Bu 3 grup arasında anlamlı farklılık bulunduğu görülmüştür (p=0,002).

Başlangıçta sadece sistemik tedavi verilenlerin lens durumlarına bakıldığında %10 unun afak, %10 unun (n=1) psödofak, %80 inin (n=8) lens durumunun seçilemediği görülmüştür. Sadece intravitreal enjeksiyon ile tedavi edilen olgulardan %36,4 ünün fakik (n=4), %63,6 sının (n=7) ise psödofakik olduğu görülmüştür. Bu grupta lens durumu anlaşılamayacak durumda olan olgu yer almamıştır. Sistemik tedavi + intravitreal enjeksiyon uygulanan olgular içerisinden %2,7 si afak (n=2), %44 ü fakik (n=33), %45,3 ü (n=34) psödofak, %8 inin (n=6) ise lens durumunun seçilemediği anlaşılmıştır. Bu 3 grup arasında anlamlı farklılık tespit edilmiştir (p<0,001). Bu 3 tedavi grubu arasında başlangıçta göz kapağı bulunması açısından farklılık görülmemiştir.

GİB açısından tedavi grupları incelendiğinde hipotonin tedavi grupları arasında anlamlı farklılıklar gösterdiği görülmüştür (p=0,017). Başlangıçta sadece sistemik tedavi verilenlerin %30 unda hipotoni bulunurken sadece intravitreal enjeksiyon ile tedavi edilen olgulardan %18,2 sinin hipoton olduğu saptanmıştır. Sistemik tedavi + intravitreal enjeksiyon uygulanan olguların sadece %2,7 sinde hipotoni tespit edilmiştir.

Bu çalışmada tedavi için cerrahi yapılan 82 olgu bulunurken, cerrahi yapılmayan 12 olgu yer almıştır. Cerrahi yapılanlar olgulardan 9 olguya 1 ay içerisinde yeniden cerrahi gerekmiştir. Bu cerrahiler 1 olguda ön kamara lavajı, 1 olguda fakoemülsifikasyon şeklinde gerçekleşmiş iken, 7 olguya PPV yapılmıştır. Bu 7 olgudan 2'si retina dekolmanı nedeniyle vitrektomi cerrahisine alınmıştır. Takibin 1-2. ayları arasında, 4 hastaya tekrardan cerrahi yapılmıştır. Bu olgulardan 1 tanesi iris capture nedeniyle, 1 tanesi sekonder intraoküler lens implantasyonu için, 1 tanesi silikon boşaltma için son 1 tanesi ise retina dekolmanı için fako-PPV niteliğinde uygulanmıştır.

Cerrahi yapılanlar olgulardan 12 olguya takibin 3-6. ayları arasında yeniden cerrahi gerekmiştir. Sırasıyla 2 olguya fakoemülsifikasyon, 1 olguya sekonder intraoküler lens implantasyonu, 6 olguya silikon boşaltma, 1 olguya silikon boşaltma + fakoemülsifikasyon, 1 olguya sineşiotomi ve 1 olguya intraoküler lens ekstraksiyonu yapılmıştır. Cerrahi yapılanlar olgulardan 3 olguya takibin 6-12. ayları arasında yeniden cerrahi gerekmiştir. Bunlardan 2'si retina dekolman nüksü nedeniyle revizyon PPV niteliğinde olup 3. olguya silikon boşaltma yapılmıştır.

Son muayenelerinde endoftalmi geçirmiş gözlerin akıbetleri incelendiğinde 21 olguya evisserasyon yapıldığı görülmüştür; bunlardan 9'u keratit, 3'ü travma, 4'ü fakoemülsifikasyon, 2'si shunt cerrahisi kaynaklı ekzojen endoftalmiler olup, 3 olgu endojen endoftalmi sonrası evisserasyona gitmiştir.

Son muayenelerinde ftizik olan olgular incelendiğinde 23 olguda ftizis geliştiği görülmüştür. Bu olguların 4 tanesi keratit sonrası, 1 tanesi aflibercept enjeksiyonu sonrası, 1 tanesi PPV sonrası, 7 tanesi travma sonrası, 4 tanesi fakoemülsifikasyon sonrası, 5 tanesi shunt ve trabekülektomi gibi glokom cerrahileri sonrası gelişmiş vakalardan oluşmuştur.

Son muayenelerinde varılan nokta açısından olgular değerlendirildiğinde 53 olgunun bütünlüğünü koruyan, belli dereceye kadar fonksiyonlarını sürdüren vital gözler olduğu saptanmıştır. Bu 53 vital göz incelendiğinde bunlardan 17'sinin cerrahiye sekonder olgular olduğu gözlenmiştir. Bunlardan 14'ünün daha önce cerrahi öyküsü olduğu, bu olgulara ortalama 3,5+2,0 intravitreal enjeksiyon yapıldığı, 8 'ine PPV, 3'üne ön kamara lavajı yapıldığı anlaşılmıştır. Cerrahi olgularından 2'si yakın

zamanda fakoemülsifikasyon geçirmiş olgular olduğu izlenmiştir. Bunlara ortalama 1,5+0,7 enjeksiyon yapılmış, 1 tanesi ön kamara lavajı ile düzelirken diğeri PPV gerektirmiştir. Son cerrahi vakanın glokom shunt cerrahisi sonrası endoftalmi geliştiren, 1 intravitreal enjeksiyon sonrası PPV ile fonksiyonlarını kazanmış olan bir olgu olduğu tespit edilmiştir.

Çalışma sonunda vital kalan 53 gözden 1 tanesi keratit sonrası gelişmiş olup 1 intravitreal enjeksiyon sonrası tablosu gerilemiş, cerrahi müdahale gerektirmemiştir. Diğer vital gözler incelendiğinde 7 olgunun endojen endoftalmi kaynaklı olduğu görülmüştür. Bunlara ortalama 3,7±3,3 enjeksiyon yapılmıştır. Bu olgularınn tümüne PPV yapılmış olup, 3 tanesi kateter kaynaklı, 3 tanesi malignensi sonrası gelişmiş ve 1 tanesi immünsüpresyon sonrası endojen endoftalmi geçirmiştir.

Vital gözlerden 14'ü intravitreal enjeksiyona bağlı endoftalmisi olan olgular olduğu saptanmıştır. Bunlardan 2'si bevacizumab, 5'i ranibizumab, 4'ü aflibercept, 2'di dekzametazon ve 1 tanesi bilinmeyen kaynaklı endoftalmiler olduğu tespit edilmiştir. Bu olgulara ortalama 2,3±1,6 enjeksiyon yapılmış ve hepsine PPV yapılmıştır.

Son vizitte vital olan gözlerden 13'ü travmadan kaynaklanmıştır. Bu travmaların kaynağına baktığımızda, bu olgulardan 6'sının toprakla temas eden travma olgusu olduğu görülmüştür. Toprak temaslı olgulara ortalama 2,5+0,5 intravitreal enjeksiyon yapılmış, 4'ü PPV gerektirmiş, 2'sine cerrahi yapılmamıştır. On üç travma olgusundan 2'si intraoküler yabancı cisim kaynaklı endoftalmi olup ortalama 1,5+0,7 enjeksiyon yapılmış, 2'sine de PPV yapılmıştır. Diğer 5 olguya ortalama 2,8+1,4 intravitreal enjeksiyon yapılmış ve tümü PPV gerektirmiştir. Tüm travmalar birlikte değerlendirilince olgular ortalama 2,4+1,0 enjeksiyon gerektirmiş, 2 olgu cerrahi müdahalesiz toparlanırken 11 olguya PPV yapılmıştır.

TARTIŞMA VE SONUÇ

Endoftalmi, göz içi cerrahi, perforan göz travmaları, keratit ya da sistemik enfeksiyon gibi pek çok durum sonrası gelişebilen ciddi ve yıkıcı komplikasyonları olan bir hastalıktır (108). Yapılan tüm tıbbi ve cerrahi tedavilere rağmen endoftalmi sebebiyle kalıcı görme kayıpları oluşabilmektedir (163).

Gelişen cerrahi tekniklerle birlikte endoftalmi sıklığı azalsa da, dünya çapında yaşlanan nüfusa bağlı artan katarakt cerrahisi ve intravitreal enjeksiyon sayıları endoftalmi vakalarının artmasına yol açmaktadır (164,165).

Bu çalışmada Uludağ Üniversitesi Göz Hastalıkları kliniğine başvurup endoftalmi tanısı alan 97 olgunun 97 gözü çalışmaya alınmıştır. Endoftalmi etiyolojisini incelediğimizde %10,2 endojen, %22,7 POE, %26,7 posttravmatik, %15,4 intravitreal enjeksiyon sonrası, keratite bağlı %14,4 glokom cerrahisine bağlı %8,2 olduğu görülmüştür. Direkt keratoplastiye bağlı endoftalmi gelişmemiş olmakla beraber 8 olguda risk faktörü olarak tespit edilmiştir. Etyoloji dağılımımız literatür ile uyum arz etmektedir (166). Çalışmamızda başvuruda kaydedilen logMAR cinsinden görme seviyelerinin takip süresince anlamlı şekilde iyileştiği görülmektedir. Başlangıç seviyesi ile takip noktalarının tümü arasında istatistiksel olarak anlamlı fark tespit edilmiştir ($p<0,05$). Hastaların başvuru zamanlarını incelediğimizde olguların yaklaşık yarısının şikâyetlerinin başladığı ilk 3 gün içerisinde başvurduğu ve %83,5'inin ilk 7 gün içerisinde başvurduğu anlaşılmıştır. Sonuçta çoğu vaka akut değerlendirilmiş ve hızlı tedavi alabilmiştir. Erken tanı ve tedavinin önemli olması ve tedaviye zamanında başlanması prognozu olumlu etkilediğini desteklemektedir.

Bizim çalışmamızda verilerin birbirleri ile ilişkileri, sonuç görme ve prognozla ilişkileri ayrıca değerlendirilmiştir. Çalışmamıza dahil edilen olguların ilk başvuru muayenesinde lensi fakik olarak tespit edilenler ile, lens durumu anlaşılamayan olgular arasında başlangıç logMAR değerleri açısından anlamlı fark bulunmuştur ($p<0,001$). Yine yapılan istatistiksel incelemede başvuruda lensi psödofakik olarak kaydedilen olgularla, lens durumu anlaşılamayan olgular arasında başlangıç logMAR'ları açısından anlamlı fark bulunmuştur ($p<0,001$). Lens durumu anlaşılamayan olguların görme seviyeleri başlangıçta fakik ya da psödofakik olgulara göre daha kötü olduğu ve prognozunun daha kötü olacağı anlaşılabilir.

Bizim çalışmamızda, son kontrol muayenesinde fitizis tespit edilenler veya endoftalmi sürecinde evissere edilen olgular haricindeki gözler vital

olarak değerlendirilmiştir. Prognozla ilgili değerlendirme yapıldığında başvuruda fakik olan olguların %69,4 ünün son muayenede vital gözlere sahip olduğu görülmüştür. Bu oran psödofakik olanlarda %57,5 iken başvuru muayenesinde lens durumu anlaşılamayacak kadar problemli olan olguların ancak %6,7 sinin vital kaldığı anlaşılmıştır. Lensi anlaşılamayan olguların evisserasyon ve fitizis ile sonuçlanma oranı %93,3 olarak gerçekleşmiştir (p<0,001). Travma sonrası endoftalmi gelişen olguların prognozunun daha kötü seyredeceği öngörülebilir. Ayrıca lensin durumu anlaşılamayacak kadar yoğun enflamasyonu olan gözlerin tedaviye yanıtlarının daha düşük olduğu söylenebilir. Fakik olan olgularda daha iyi görsel sonuç elde edilmesinin sebebi daha önce intraokuler cerrahi geçirmemiş olabilir ya da tedavide vitrektomi ile beraber katarakt cerrahisi yapılmasına bağlı sonuç görmede daha fazla artış olduğunu düşünmekteyiz. Psödofakik olan olguların intraokuler cerrahiye bağlı endoftalmi olma ihtimali daha yüksektir ve psödofakik olduğu için lense bağlı görme azalması düşünülmemiştir.

Olguların başvuru muayenesinde GİB'i normoton olanların görme keskinliği hiperton olanlardan anlamlı olarak iyi bulunmuştur (p=0,007). Başvuruda GİB'i hipoton olan olguların sadece %37.5'i normal vital fonksiyonlarına kavuşabilmiş iken GİB'i hiperton olan olgularda bu oran çok daha düşük tespit edilmiştir. GİB'i normoton olanların anatomik ve fonksiyonel başarı oranının çok daha yüksek olduğu görülmüştür (p=0,008). GİB yüksekliğinin prognozu daha kötü etkilediği sonucuna ulaşılmıştır. Literatürü taradığımız zaman GİB ile endoftalmi prognozu arasında yayınlanmış veri bulunmamaktadır. Hipoton olan gözler travmatik ya da bleb sızdırmasına bağlı olan olgular olabileceği için prognozunun kötü olabileceği öngörülebilir (38,69). Hiperton olan gözlerde sonuç görmelerinin daha kötü seyretmesi uzun sürede gelişen optik atrofiye bağlı olabileceği şeklinde yorumlanmıştır. Yine, enflamatuar debris birikimine bağlı schlemm kanalının tıkanması da patogeneze katkıda bulunuyor olabilir. Öte yandan enflamasyonun kontrol altına alınamaması sebebiyle gelişen membranlar ve enflamatuar materyallerin de aköz drenajını bozması ve hipertoniye sebep olması mümkündür. Hiperton olan olgularda enflamasyonun kontrol altına alınamaması ile sonuç görmelerin kötü olması arasında ilişki olduğu öne sürülebilir. Göz içi basıncı ile endoftalmi prognozu arasındaki ilişkiyi netleştirmek için ileri çalışmalara ihtiyaç bulunmaktadır.

Başlangıçta ön kamarada flare olan olguların dörtte birinde, ön kamarada lens önü membranı ve hipopiyonu olanların yarısında fitizis gelişmiş veya evisserasyon yapılmıştır. (p=0,001). Başlangıç muayenesinde hipopiyon gelişmiş olan olguların, hipopiyon gelişmemiş olanlara oranla daha kötü seyrettiği söylenebilir. Ön kamara yapılarının seçilemeyeceği kadar enflamasyonu yoğunlaşmış olan olgularda başarı oranının çok düşük olduğu görülmektedir.

Çalışmamızda başvuruda vitreusu hafif bulanık olan olguların %88,2'si fonksiyonel görmesini korumuş iken, vitreusu ileri derece bulanık olup retinası seçilmeyen olguların %43,4'ü vital konuma ulaşabilmiştir (p=0,003). Vitreus bulanıklığı sebebiyle retinası seçilemeyen olgulardaki başarı oranı, retinası seçilebilen olgulardaki başarı oranının yarısıdır. Vitreus kondansasyonu sebebiyle retinası seçilemeyen olgularda, enflamasyonun yoğun olması retinada hasara yol açabilmekte, bu durum ise anatomik ve fonksiyonel başarının düşük olmasına yol açmaktadır.

Etiyolojik olarak incelediğimizde, ekzojen endoftalmi olarak sınıflandırılan olguların başvuru anındaki ön segment bulguları endojen endoftalmi olgularına göre istatistiksel açıdan anlamlı derecede belirgindir (p<0,05). Ekzojen kaynaklı endoftalmi hastalarında başlangıçta göz kapağı ödemi bulunma ihtimali anlamlı oranda yüksek bulunmuştur (p<0,001). Yine bu olguların ilk başvuru muayenelerinde retinal yapıların net değerlendirilememe ihtimali daha yüksek tespit edilmiştir (p=0,011). Endojen endoftalmilerde en sık not edilen ön kamara bulgusu %50 ile flare olmuştur. Ekzojen endoftalmilerle endojen endoftalmiler arasında retinal infiltrasyon bulunması açısından anlamlı fark bulunmuştur.

Retinal infiltrasyon bulunan olguların endojen endoftalmi olma ihtimali anlamlı olarak farklılık göstermiştir (p=0,014). Literatürde endojen endoftalminin semptom ve ön segment bulgularının daha hafif olduğu bildirilmektedir (168). Teorik olarak endojen endoftalmi hematojen yolla yayıldığı için öncelikle arka segmenti tutmaktadır. Çoğunlukla başka medikal problemleri olan bu hastaların yapılan muayeneleri ile durum tanınabilmekte veya görmenin çabuk etkilenmesine bağlı hasta şikayeti ile endojen endoftalmi tanısı daha erken konabilmektedir.

Çalışmamızda başvuruyu takiben intravitreal vankomisin+seftazidim yapılan olguların % 60,8'inde kabul edilebilir düzeyde anlamlı başarı elde edilmiştir. Başlangıçta intravitreal antibiyotik tedavisi yapılmayan olgularda kabul edilebilir fonksiyonlara ulaşılamamıştır (p<0,001). Bu olgular genellikle başvuru esnasında çok kötü durumda olan olgulardan oluşmakta idi. Olgular ya direkt evisserayona ya da vitrektomiye gittikleri için intravitreal tedavisini alamamış olgulardır. Hastanemizde endoftalmi şüphesi ile yatırılan görme beklentisi olan her hastaya intravitreal tedavi yapıldığını söyleyebiliriz.

Demografik incelemede yaş ile başlangıç logMAR değerleri arasında doğru ilişki bulunmuştur (r=0,290, p=0,005), yani olguların yaşı ne kadar ileri ise başlangıç görme düzeyleri o kadar kötü olarak değerlendirilmiştir. Bu durum yaşlı bireylerin immün yanıtının daha zayıf olmasına bağlı olabilir. Ayrıca başlangıç logMAR değeri ile yapılan intravitreal enjeksiyon sayısı arasında ters ilişki bulunmuştur. Bu bilgi intravitreal enjeksiyonların sayıca fazla yapıldığı olguların görmesinin daha iyi olduğunu göstermektedir.

Geriye dönük bakıldığında az sayıda enjeksiyon yapılan olgular genel gidişatları daha kötü olan ve prognozları umut vaat etmeyen olgular olduğu görülmektedir (r=-0,247, p=0,018). Yine yapılan benzer bir çalışmada yaşın sonuç görme üzerinde anlamlı etkisi olmadığı bulunmuş (168). Yaşlı hastalarda daha ciddi klinik semptomların olduğu, bununla birlikte nihai EİDGK'leri önemli ölçüde farklı olmadığı tespit edilmiştir.

Gelişmekte olan ülkelerde, ekzojen endoftalminin başlıca sebebinin oküler travma olduğu görülmektedir (167). Buna karşılık, gelişmiş ülkelerde ekzojen endoftalminin esas olarak katarakt cerrahisi sonrası geliştiği görülmektedir (168). Ayrıca yaşlı olgularda YBMD'ye bağlı enjeksiyonların daha fazla yapılıyor olması, intravitreal enjeksiyona bağlı endoftalmi riskini arttırmakta bu durum endoftalmi sayılarının daha fazla olmasına yol açıyor olabilir.

Süreç içerisindeki görme logMAR'ları arasında ilişki tespit edilmiştir; başlangıç ile 1. hafta arasında, başlangıç ile 2. hafta arasında, başlangıç ile 4. hafta arasında, 1. hafta ile 2. hafta arasında gibi sürekli görme seviyeleri birbiri ile ilişkili olarak seyretmiştir. Bu durum tedavinin işe yaradığını gösteren indirekt bir bulgu olarak düşünülebilir. Başlangıç görme seviyesi ne kadar iyi ise sonuç görme seviyeleri daha iyi olmuştur.

Bu çalışmada sistemik tedavi verilmeyen 11 olgu yer almıştır, 61 olguya oral tedavi verilmiş, 21 olguya intravenöz tedavi verilmiştir. Tedavi modalitelerine göre olguların görmelerinde ve gidişatlarında farklılık tespit edilmemiştir. Sistemik tedavinin prognoz üzerine etkisi olmadığını birçok yayın gösterdiği için sistemik antibiyotik tedavisi artık önerilmemektedir (18).

Başlangıç görmeleri değerlendirildiğinde; sadece sistemik tedavi verilenlerin görmeleri ile intravitreal tedavi verilenler ve sistemik + intravitreal tedavi verilenler arasında anlamlı farklılık tespit edilmiştir (p<0,001). Başlangıçta sadece sistemik tedavi verilen olguların hiçbirinin vital fonksiyonlara kavuşamadığı, sadece intravitreal enjeksiyon ile tedavi edilen olguların %72,7'sinin normal fonksiyonlarına kavuştuğu görülmüştür. Sistemik tedavi + intravitreal enjeksiyon uygulanan olguların %56,9'unun normal fonksiyonlarını sürdürdüğü görülmüştür (p<0,001). Geriye bakarak değerlendirildiğinde sadece sistemik tedavi verilen gözlerin görme beklentisi olmayan çoğunluğu ışık persepsiyonu negatif olgular olduğu görülmektedir. Sistemik tedavi ile intravitreal tedavi uygulanan olguların sadece intravitreal tedavi yapılanlara göre kliniğinin daha kötü olduğu, tedavi yanıtının zor olacağı düşünülen olgular olduğu görülmektedir. Kliniği hafif olan çok erken başvuru yapan olgularda sadece intravitreal tedavi ile yanıt alındığı öngörülebilir.

Sonuçlarımız intravitreal tedavinin endoftalminin prognozunda önemli yeri olduğunu desteklemektedir. Burada intravitreal tedavi ile beraber

sistemik tedavi alan olguların sonuç görmesinin daha düşük olmasının, bu olgularda mevcut olan kötü prognostik faktörlere bağlı olduğunu söyleyebiliriz.

Çalışmamızda endoftalmi tedavisinde vitrektominin önemini destekler sonuçlar alınmıştır. Literatürdeki pek çok çalışmada vitrektominin endoftalmide ilk basamak tedavisi olarak etkili olabildiği gösterilmiştir. İlk 24 saat içinde yapılan erken vitrektominin daha iyi bir görsel sonuç elde edilmesinde yardımcı olduğu bildirilmektedir (169-172). Yine birincil olarak vitrektomi yapılan olgularda daha fazla görsel iyileşme elde edilmiştir (16,169,173). Buna rağmen, Avrupa Vitreo-Retinal Derneği Endoftalmi Çalışması, başvurudan sonraki 1 hafta içinde başlanan intravitreal antibiyotikler ile intravitreal antibiyotik + vitrektomi kombinasyonu karşılaştırıldığında, tek başına intravitreal antibiyotiklerle elde edilen sonuçların kombinasyona yakın olduğu verisi dikkate değerdir (174).

Cerrahi müdahale genellikle özellikle virülan organizmalarla enfekte olmuş, görme keskinliği 20/400 veya altında olan veya ciddi vitreus tutulumu olan hastalar için önerilmektedir (175). Antibiyotik enjeksiyonu ile erken vitrektomi endoftalmili gözleri kurtarabilir ve görmeyi geri kazandırabilir (82). Bu çalışmada cerrahi müdahale yapılan olgular incelendiğinde, olgularımızdan 58'ine sadece PPV yapıldığı 14'üne kombine fakoemülsifikayon ve PPV yapıldığı görülmektedir (%74,2). Çalışmanın ilerleyen dönemlerinde olgularımızdan 21'ine evisserasyon yapılması gerekmiştir. Zhao ve arkadaşlarının çalışmasında belirtilen PPV oranı çalışmamızla benzerlik göstermektedir (166). Belirtilen çalışmaya nazaran evisserasyon oranımızın yüksek olduğu, sadece medikal ve/ veya intravitreal tedavi grupları ile tedavi edilen olgu sayımızın nispeten düşük olduğu görülmektedir. Bu farklılıklar çalışma grubundaki bireylerin niteliği ile ilişkili olabilir.

Çalışmamızda POE insidansı %21,6 ile en sık görülen endoftalmi gruplarından birisi olmuştur. İlk ameliyattan endoftalmi başlangıcına kadar geçen süre, POE'nin önlenmesi ve teşhisinde önemli bir rol oynamaktadır. POE için başvuru sürecinin %90 oranında bir hafta içinde olduğu görülmektedir. Bu sonuç, katarakt ameliyatından sonraki üç gün ile bir hafta arasındaki zaman aralığının akut POE başlangıcı için yüksek riskli bir dönem olduğunu, cerrahların POE oluşumuna karşı tetikte olması ve hastaların yakından takip edilmesi gerektiği sonucuna yönlendirmektedir. Çoğu POE olgusu bir hafta içinde başvurmasına rağmen cerrahi sonrası uzun dönemde de POE gelişebileceği unutulmamalıdır. Bu sebeple cerrahlar yanlış teşhisten kaçınmak için akut POE'nin gecikmeli başlama olasılığını akılda tutmalıdır. Ayrıca profilaksi için özellikle antisepsi kurallarına uyulması ve katarakt cerrahisini takiben intrakamaral sefuroksimin mutlaka kullanılmasına riayet edilmesi gereklidir. Literatürde

intrakamaral sefuroksimin katarakt cerrahisine bağlı POE oranlarında dört kat ile dokuz kat arasında bir azalma yarattığı bildirilmektedir (46,176-178).

Kliniğimizde endoftalminin önde gelen nedenlerinden biri intravitreal enjeksiyonlar olmuştur. Enjeksiyona bağlı endoftalmi insidansı, literatürde %0,01 ile %0,08 arasında yer aldığı belirtilmektedir (179-181). Kliniğimizde intravitreal enjeksiyonlar yarı steril bir odada gerçekleştirilmektedir. Enjeksiyonlar esnasında personel cerrahi maske ve başlık kullanmakta, enjeksiyon steril eldiven giyen ve göz spekulumu kullanan bir hekim tarafından gerçekleştirilmektedir. Enjeksiyonlar esnasında antisepsi olarak povidon-iyot (%5) kullanılmış ve topikal antibiyotikler kullanılmıştır. Avery ve ark.'nın çalışmasına binaen, oral kontaminantlar içeren aerosolize damlacıkların hastadan yayılmasını azaltmak amacıyla hastalar tedavi odasına girerken cerrahi maske takmalıdır (182). Çalışmamızda intravitreal enjeksiyon sonrası endoftalmi grubundaki olguların görsel sonuçlarının olumlu olduğu görülmektedir. Anti-VEGF ajanları ile tedavi edilen hastalar genellikle aylar veya yıllar boyunca bir dizi enjeksiyon almaktadır. Bu nedenle, tedavi süresince tedavi edilen göz başına kümülatif endoftalmi riskinin akılda tutulması önemlidir. Kümülatif riskin 2 yıllık bir tedavi süresinde %1'i aşabildiği yönünde yayınlar mevcuttur (179-181).

Travmatik endoftalmi, intraoküler enfeksiyonun farklı bir alt kümesidir. Vitreoretinal cerrahi ve antibiyotik tedavisindeki son gelişmelere rağmen, travmatik endoftalmiler genellikle kötü görsel sonuçlarla ilişkilidir (183). Travmatik endoftalminin ilk teşhisi zor olabilir zira yaralı gözlerdeki enflamasyon ve ağrı, enfeksiyon bulgularını gizleyebilmektedir. Tanı ve tedavideki gecikme çoğu hastada kötü görsel sonuca yol açmaktadır. Literatürde, 24 saat içinde İOYC'nin çıkarılmasının enfeksiyöz endoftalmi gelişme riskini önemli ölçüde azalttığı bildirilmektedir (20,184). Essex ve arkadaşları yakın zamanda primer onarımdaki gecikmenin, yırtılmış lens kapsülünün ve kirli yara mevcudiyetinin travma sonrası endoftalmi gelişiminde yüksek riskle ilişkili faktörler olduğunu ortaya koymuştur (185).

Çalışmamızda travma sonrası endoftalmi gelişen olguların %42,3'ünde travma sırasında toprakla temas öyküsü olduğu görülmüştür (n=11). Travmatik olguların %26,9'unda ise İOYC olduğu tespit edilmiştir (n=7). Merkezimizin sanayi bölgesinde yer alan en büyük 3. basamak sağlık kuruluşu olması sebebiyle travma konusunda yoğunluk yaşadığı görülmektedir. Buna rağmen travma sonrası endoftalmi sayımız nispeten düşük sayılabilir. Travmatik endoftalmi gelişen vakalarımızın çoğunda toprak ile temas ve İOYC öyküsü olması önem arz etmektedir. Travmalı olgularda endoftalmi riskini azaltan faktörlerden biri de olgunun ilk 24 saat içinde primer onarımının yapılmasıdır. Çalışmamızda bize başvuran tüm olgular en kısa zamanda cerrahiye alınmıştır sadece bir olgunun onarımı kendisinin başvuruda gecikmesi nedeniyle 24 saati geçtikten sonra

yapılabilmiştir. Bu tezde travma sonrası endoftalmi gelişen olguların kültür pozitiflik oranı %30, evisserasyon yapılan olgu oranı %11 (n=3), fitizis bulbi oranı %31 (n=8), fonksiyonel görme kazanan olgu oranı %58 şeklinde bulunmuştur.

Travmatik endoftalmi ile komplike olan İOYC'li hastaların çoğunda görsel sonuçlar kötüdür. İOYC ile gelişen travmatik endoftalmide görsel prognozu; organizmaların virülansı, başlangıçtaki oküler travmanın şiddeti, vitrektomi zamanlaması ve antibiyotik tedavisinin yeterli olup olmaması ile belirlenir (186). Bu çalışmada, 6 hastada İOYC'nin başarılı bir şekilde çıkarılmasıyla pars plana vitrektomi yapılmıştır. Yakın zamanda yapılan bir çalışma da cerrahi tekniklerdeki ilerlemelerin görsel sonuçlarda önemli bir iyileşme ile ilişkili olduğunu göstermektedir (187). Vitrektominin ek avantajı, operasyon sırasında enfeksiyöz organizmaları, enflamatuar debrisleri ve hücreleri barındıran İOYC'yi çıkarma kabiliyetidir (188-191). İlerleyen dönemde bu 7 olgunun sadece birine evisserasyon yapılması gerekmiştir. Diğer PPV yapılan 6 olgudan kültür sonuçları pozitif çıkan 3 olgu ilerleyen dönemde fitizis bulbi ile sonuçlanmıştır. Kültür negatif olan 3 olgu ise 6.ayda görme keskinliği ortalama logMAR 0,76 olarak hesaplanmıştır. Travma sonrası endoftalmi gelişen olgular incelendiğinde geç cerrahi yapılan ve İOYC bulunan vakaların prognozunun çok daha kötü olduğu tespit edilmiştir.

Endojen endoftalmi tanısı, hastalığa aşina bir göz hekimi tarafından yapılan ayrıntılı oftalmik muayene gerektirir ve doğru tanı için genellikle tekrarlanan muayeneler gereklidir (192). Bu hastaların oküler bulguları üveit ile karışabilmektedir ve yanlış tedavi verilebilmektedir. Literatürde daha önce yayınlanan çalışmalarda Candida endoftalmisi için %50'ye yaklaşan yanlış ilk tanı oranları bildirilmiştir (73,193). Jackson'ın derlemesinde endojen bakteriyel endoftalmi için ilk yanlış tanı oranının %16 ile %63 arasında değiştiği bulunmuştur (194). Bizim çalışmamıza göre de biyomikroskobik muayene bulgularının üveit ile karışabilecek şekilde, sakin bir tablonun hâkim olduğu söylenebilir. Endojen endoftalmi insidansı tüm çalışma grubu içindeki oranı %10,2 olarak bulunmuştur. Bu olguların daha önce farklı tanı almaları ile ilgili veriye sahip değiliz. Fakat endojen endoftalmi insidansının literatür ile benzer olduğu söylenebilir.

Bizim çalışmamızda endoftalmi tanısını mikrobiyolojik tetkiklerle desteklemek için kültür alınarak laboratuvara numune ulaşma oranı %82,4'tür. Laboratuvara ulaşan numunelerin %74,7'sinde numune intravitreal enjeksiyon öncesi vitreden alınarak gönderilmiştir. Toplam 97 olgunun 89'undan örnek alınarak laboratuvara yönlendirilmiştir ve 34'ünde mikrobiyolojik etken tespit edilmiştir, kültür pozitiflik oranı %38,2 olarak hesaplanmıştır. Bu oranın literatür ile uyumlu olduğu görülmüştür.(167,168,195).

Ekzojen endoftalmi tanısı ile takip edilen olguların 31'inde kültür pozitifliği tespit edilmiştir. Etken mikroorganizmalara bakıldığında %54,8 oranında literatür ile uyumlu olarak en fazla Staphylococcus epidermidis tespit edilmiştir. Enfeksiyon kaynağının floradan kaynaklandığı düşünülmektedir (166,196).

Endoftalmi sırasında enflamasyonun şiddeti etken mikroorganizmaya bağlıdır; S. epidermidis gibi nispeten virülan olmayan organizmalar hafif enflamasyona neden olurken, S. pneumoniae gibi virülan toksin üreten patojenler şiddetli ve inatçı enflamasyona neden olur (197). Yayınlanan bir makalede kültürle kanıtlanmış vakaların %54'ünü ve IVE sonrası kültürle kanıtlanmış vakaların %89'unu KNS'ler oluşturmuştur. Bu durum, S. epidermidis'i de içeren KNS'lerin endoftalmide en sık kültüre edilen mikroorganizmalar olduğunu doğrulamaktadır (198,199). Özellikle IVE sonrası endoftalmideki olumlu görsel sonuç, muhtemelen düşük virülanslı bakteri suşları ve nispeten daha kısa başvuru aralığından kaynaklandığını düşündürmektedir. Ayrıca endoftalmi vakalarında izole edilen en yaygın organizmaların kapakların ve konjonktivanın normal florasının bir parçası olması, bu farklı popülasyonlarda endoftalmi oranlarında görülen farklılıkların olası bir kaynağı olarak popülasyonlar arasında oküler mikrobiyomun virülansındaki farklılıklara işaret edebilir.

Çalışmamızda, kültür pozitif olguların 3 aylık takipte kültür negatif olgulardan daha kötü görsel sonuçlara sahip olduğu ve bu farkın 6 ve 12. ayda devam ettiği görülmüştür. Literatüre göre, kültür pozitif endoftalminin genellikle daha kötü görsel sonuçlara yol açtığı bildirilmektedir. Bizim çalışmamız da literatürü destekler niteliktedir. Yayınlanan bir çalışmada, kültür pozitif vakaların kültür negatif vakalara kıyasla yüksek bir oranının 20/400 veya daha kötü görme keskinliği ile sonuçlandığı bulunmuştur (%35'e karşı %18) (142). Başka bir çalışmada, kültürü pozitif gözlerin %30'unun logMAR 0,50 (~20/60) veya daha iyi nihai görme keskinliğine ulaştığı, kültürü negatif gözlerin ise %58'inin bu orana ulaştığı bildirilmiştir (200). Kültür pozitif olgularda daha yüksek patojen yükü, kültürde üreme olasılığını ve daha kötü sonuçları artırabilir. Ayrıca, endoftalmi klinik bir tanı olduğundan, şiddetli steril göz içi enflamasyonu 'kültür negatif' endoftalmi olarak teşhis edilebilir. Tüm genom dizilemesinin kullanıldığı bir çalışmada, kültür negatif vakalarda tespit edilebilir bakteri DNA'sı bulunmadığı ve muhtemelen enflamatuar yanıtlar olduğu için kültür pozitif vakalara göre daha iyi görsel sonuçlara sahip oldukları savunulmuştur (201).

Yapılan çalışmalar neticesinde endoftalmi tedavisinde temel olarak intravitreal antibiyotik kullanımının gerekliliği ortaya çıkmıştır (202). İntravitreal antibiyotik enjeksiyonunu ilk olarak geliştiren otörler Sallman (203) ve Leopold'tur (204). İntravitreal antibiyotik uygulaması vitrektomi yapılmadan veya vitrektomi ile birlikte yapılabilir (204). Stern ve arkadaşları

(107) kültür negatif olgularda tek doz intravitreal antibiyotik enjeksiyonunun yeterli olduğunu ancak, kültür pozitif olgularda intravitreal antibiyotik enjeksiyonunun tekrarı ve/veya vitrektomi gibi daha agresif tedavi yöntemleriyle desteklenmesi gerektiğini bildirmiştir.

Kan-retina bariyeri nedeniyle, geleneksel antibiyotiklerin sistemik olarak uygulanması ile göz içinde yeterli konsantrasyonlara ulaşılamamaktadır. Yapılan bir çalışmaya göre, intraoküler penetrasyonu yüksek olan dördüncü nesil florokinolon moksifloksasinin, 400 mg'lık iki tablet halinde oral olarak uygulandığında travmatik endoftalmide sık görülen organizmaların %90'ının üremesini engellemek için gereken minimum inhibitör konsantrasyonun üzerinde aköz ve vitreus konsantrasyonlarına ulaşmaktadır (205). Yine de yüksek riskli ortamda endoftalmi ile ilişkili kötü görsel sonuç nedeniyle, intravitreal antibiyotiklerin derhal uygulanmasına önemle dikkat edilmelidir (206). Prospektif, randomize bir çalışma da profilaktik intravitreal antibiyotik enjeksiyonunun (kombine vankomisin ve seftazidim) travma sonrası endoftalmi riskini azalttığını göstermiştir (%18,42'ye karşı %6,25) (207). Olgudaki endoftalmi 48 saat içinde gerilemiyorsa tekrar enjeksiyon yapılmalıdır (208). Bu çalışmada literatürde önerilen intravitreal tedavi olan vankomisin ve seftazidim kombinasyonu uygulanmıştır. Sistemik tedavi verilmesi planlanan olgulara da büyük oranda dördüncü nesil florokinolon moksifloksasin tercih edilmiştir.

Fungal endoftalmiler için sistemik ajanlarla tedavi, makülayı tehdit eden lezyonu bulunmayan koryoretinit vakalarında genellikle yeterli olmaktadır. Makülayı tehdit eden koryoretinit ve endoftalmi vakalarında sistemik tedaviye ek olarak intravitreal antifungal enjeksiyonları (amfoterisin 10 µg/0,1 ml veya vorikonazol 100 g/0,1 ml) yapılmalıdır. Önemli vitriti olan endoftalmi vakalarına genellikle vitrektomi gerekir (3,209,210). Çalışmamızda endojen mantar endoftalmisi düşünülen hastalara direk intravitreal amfoterisin-B uygulanmıştır.

Yapılan istatistiksel analizde sistemik hastalık varlığının veya tipinin endoftalmi parametreleri, prognoz ve görsel sonuçla ilişkisi bulunmamıştır ($p>0,05$). Lokal risk faktörlerinin endoftalmi parametreleri, prognoz ve görsel sonuçla ilişkisi bulunmamıştır. Literatürü incelediğimiz zaman preoperatif risk faktörleri olduğunu ve bunun prognozu etkilediği şeklinde yayınlanmış veriler mevcuttur (211). Sistemik ek hastalığı olan olguların görsel sonuçları üzerine veri tespit edilememiştir. Bu konuda ek çalışmalara ihtiyaç vardır. Literatürü incelediğimiz zaman sadece endojen ya da sadece postoperatif endoftalmi açısından ayrı ayrı sistemik hastalığın risk faktörü olduğu belirtilmektedir. Bizim çalışmamızda sistemik hastalıkların prognoza etkisiz olması anamnez eksikliğine bağlı olabilir. Ya da bütün endoftalmi grupları beraber değerlendirildiği için sonuç görme üzerine anlamlı fark çıkmamış olabilir. Lokal risk faktörleri ile prognoz arasında anlamlı ilişki çıkmamasının

postoperatif endoftalmi vakalarının büyük çoğunluğunun dış merkezde cerrahi yapılan olgular olması kaynaklı olabileceği düşünülebilir.

Çalışmamızın kuvvetli yönleri arasında tek merkezdeki uzun süreli deneyimi içermesi, çeşitli etiyolojiye bağlı endoftalmi olgularının beraber değerlendirilmesi ve progresyonu ile ilişkilendirilmiş olması yer almaktadır. Potansiyel kısıtlamaları arasında ise çalışmanın retrospektif olması, çok merkezli olmaması ve nonrandomize yapısı sayılabilir.

Çalışmamızdaki sonuçlar başlangıç görmesi kötü olan olguların prognozlarının daha kötü seyredeceğini ve GİB değerinin yüksek olmasının sonuç görmeyi kötü etkileyeceğini göstermektedir. Sonuçlarımız ayrıca kültür pozitifliğinin kötü prognoza işaret ettiğini göstermektedir ve öncelikli tedavi yaklaşımı olarak intravitreal antibiyotik kombinasyonlarının kullanılmasının önemini vurgulamaktadır.

Sonuç olarak endoftalmi birçok etiyolojiye bağlı meydana gelebilmektedir. Göz içi enjeksiyonlar, postop vakalar ve travma olguları ilerleyen dönemlerde gündemdeki yerini koruyacak gibi gözükmektedir. Endoftalminin sistemik duruma bağlı da gelişebileceği unutulmamalı, endojen ve ekzojen endoftalmi ayrımı özenle yapılmalıdır. Endojen endoftalminin ön segment bulguları daha silik olabilirken, ekzojen endoftalmide görülebilen gürültülü arka segment bulguları tanı koymada ve erken tedavide yol gösterici niteliktedir. Yine travma sonrası endoftalmi gelişen olguların bulguları net olarak değerlendirilmeyebilir, özellikle ön segment yapıları iyi seçilemeyecek durumda olan olgularda prognozun kötü seyredebileceği unutulmamalıdır.

Özetle endoftalmi oftalmoloji pratiğindeki güncelliğini ve potansiyel tehlikesini korumaktadır. Erken başvuru, doğru teşhis, etyolojiye yönelik uygun tedavi ve düzenli takip hasta yönetimi için önem arz etmektedir. Bu bilinçle detaylı anamnez alınması, kapsamlı muayene yapılması ve hedefe yönelik görüntüleme yöntemlerinden faydalanılması gerekmektedir. Endoftalmi etyolojisine yönelik önlem alınması ihmal edilmemelidir. Özellikle girişimlere yönelik profilaksinin önemi yadsınmamalıdır.

Göz sağlığını etkileyen bu önemli konuda daha prospektif, randomize, çok merkezli ve uzun takipli çalışmalara ihtiyaç olduğu aşikardır.

TABLOLAR VE ŞEKİLLER

Tablo 1: Endoftalmi sınıflaması

Tablo 2. Göz içi ameliyatlarında endoftalmi sıklığı

Tablo 3: EVS'e göre vitreus kondansasyonu evrelemesi

Şekil-1: Olguların logMAR cinsinden ortalama görme keskinliklerinin zamanla oluşan değişimi

Şekil -2: Olguların başvuru sürelerine göre sınıflandırılması

Şekil -3: Olguların etyolojilerine göre sınıflandırılması ve ekzojen etkenlerin sunumu

Şekil -4: Endojen olguların etyolojilerine göre sınıflandırılması

Şekil -5: İntravitreal enjeksiyona bağlı endoftalmilerde etiyolojiye göre sınıflaması

Şekil -6: İntravitreal enjeksiyon yapılma sebeplerine göre gruplandırılması

Şekil -7: Olguların biyomikroskobik muayene bulguları

Şekil -8: Olgulara yapılan enj sayıları

Şekil -9: Başvuru ile cerrahi arasında geçen sürenin gösterilmesi

KISALTMALAR

POE: Post-operatif Endoftalmi

EİDGK: En iyi düzeltilmiş görme keskinliği

İOYC: İntraorbital Yabancı Cisim

KNS: Koagülaz Negatif Stafilokok

GİB: Göz İçi Basıncı

GİL: Göz İçi Lens

PPV: Pars Plana Vitrektomi

VEGF: Vasculer Endothelial Growth Factor

TASS: Toksik Anterior Segment Sendromu

EVS: Endophthalmitis Vitrectomy Study

ESCRS: Avrupa Katarakt ve Refraktif Cerrahi Derneği

PG: Prostoglandin

DM: Diabetes mellitus

PCR: Polimeraz Zincir Reaksiyonu / moleküler teşhis

DMÖ: Diabetik makula ödemi

YBMD: Yaşa bağlı makula dejenerasyonu

RVO: Retinal ven oklüzyonu

ETDRS: Early Treatment of Diabetic Retinopathy Study

logMAR: Logarithm of Minimum Angle of Resolution

BT: Bilgisayarlı Tomografi

CEVE: Early Vitrectomy For Endophthalmitis

KAYNAKLAR

1. Gunalda J, Williams D, Koyfman A, Long B. High risk and low prevalence diseases: Endophthalmitis, The American Journal of Emergency Medicine. Volume 71, 2023, Pages 144-149.

2. Johnson MW, Doft BH, Kelsey SF, et al. The endophthalmitis vitrectomy study: relationship between clinical presentation and microbiologic spectrum. Ophthalmology. 1997;104(2):261–272.

3. Durand ML. Bacterial and Fungal Endophthalmitis. Clin Microbiol Rev. 2017 Jul;30(3):597-613. doi: 10.1128/CMR.00113-16.

4. Schwartz SG, Flynn HW Jr, Das T, Mieler WF. Ocular Infection: Endophthalmitis. Dev Ophthalmol. 2016;55:176-88. doi: 10.1159/000431195. Epub 2015 Oct 26.

5. Tranos P, Dervenis N, Vakalis AN, Asteriadis S, Stavrakas P, Konstas AG. Current Perspectives of Prophylaxis and Management of Acute Infective Endophthalmitis. Adv Ther. 2016 May;33(5):727-46.

6. Zapp D, Loos D, Feucht N, Khoramnia R, Tandogan T, Reznicek L, Mayer C. Microbial keratitis-induced endophthalmitis: incidence, symptoms, therapy, visual prognosis and outcomes. BMC Ophthalmol. 2018 May 3;18(1):112.

7.Chee SP, Jap A. Endogenous endophthalmitis. Curr Opin Ophthalmol. 2001;12:464–470.

8. Shrader SK, Band JD, Lauter CB, Murphy P. The clinical spectrum of endophthalmitis: incidence, predisposing factors, and features influencing outcome. J Infect Dis. 1990;162:115–120.

9. Krause L, Bechrakis NE, Heimann H, et al. Incidence and outcome of endophthalmitis over a 13-year period. Can J Ophthalmol. 2009;44:88–94.

10. Sheu SJ. Endophthalmitis. Korean J Ophthalmol. 2017 Aug;31(4):283-289.

11. Tanrıverdi C, Ekşioğlu Ü, Burcu A, Acar MA, Örnek F. Ankara Eğt. Arş. Hast. Derg. 2018; 52/1: 43-48.

12. Durand ML. Endophthalmitis. Clin Microbiol Infect. 2013 Mar;19(3):227-34. doi: 10.1111/1469-0691.12118.

13. Jeffrey L Marx. Endophthalmitis. in:Textbook of Ophthalmology Myron Yanoff. Jay S Ouker, 1998; 10: 21.

14. Cho H, Shin YU, Siegel NH, Yu HG, Sobrin L, Patel A, Durand ML, Miller JW, Husain D. 2016. Endogenous endophthalmitis in the American and Korean population: an 8-year retrospective study. Ocul Immunol Inflamm. 26:1–8.

15. Simakurthy S, Tripathy K. Endophthalmitis. 2023 Jun 26. In: StatPearls [Internet]. Treasure Island (FL): StatPearls Publishing; 2023 Jan–.

16. Pershing S, Lum F, Hsu S, Kelly S, Chiang MF, Rich WL, Parke DW. Endophthalmitis after Cataract Surgery in the United States: A Report from the Intelligent Research in Sight Registry, 2013-2017. Ophthalmology. 2020 Feb;127(2):151-158.

17. Xu K, Chin EK, Bennett SR, Williams DF, Ryan EH, Dev S, Mittra RA, Quiram PA, Davies JB, Parke DW, Johnson JB, Cantrill HL, Almeida DRP. Endophthalmitis after Intravitreal Injection of Vascular Endothelial Growth Factor Inhibitors: Management and Visual Outcomes. Ophthalmology. 2018 Aug;125(8):1279-1286.

18. Endophthalmitis Study Group, European Society of Cataract and Refractive Surgeons. Profilaxis of postoperative endophthalmitis following cataract surgery: results of the ESCRS multicenter study and identification of risk factors. Cataract and Refract Surg. 2007;33:978-88.

19. Jeng BH, Kaiser PK, Lowder CY. Retinal vasculitis and posterior pole "hypopyons" as early signs of acute bacterial endophthalmitis. Am J Ophthalmol. 2001;131:800-2.

20. Thompson JT, Parver LM, Enger CL, Mieler WF, Liggett PE. Infectious endophthalmitis after penetrating injuries with retained intraocular foreign bodies. National Eye Trauma System. Ophthalmology. 1993 Oct;100(10):1468-74.

21.Thompson WS, Rubsamen PE, Flynn HW, Schiffman J, Cousins SW. Endophthalmitis after penetrating trauma. Risk factors and visual acuity outcomes. Ophthalmology. 1995 Nov;102(11):1696-701.

22. Jabbarvand M, Hashemian H, Khodaparast M, Jouhari M, Tabatabaei A, Rezaei S. Endophthalmitis Occurring after Cataract Surgery: Outcomes of More Than 480 000 Cataract Surgeries, Epidemiologic Features, and Risk Factors. Ophthalmology. 2016 Feb;123(2):295-301.

23.Yao K, Zhu Y, Zhu Z, Wu J, Liu Y, Lu Y, Hao Y, Bao Y, Ye J, Huang Y, Li Z, Shentu X, Yu Y. The incidence of postoperative endophthalmitis after cataract surgery in China: a multicenter investigation of 2006-2011. Br J Ophthalmol. 2013 Oct;97(10):1312-7.

24. Mithal K, Mathai A, Pathengay A, Jalali S, Relhan N, Motukupally SR, Sharma S, Das T. Endophthalmitis following intravitreal anti-VEGF injections in ambulatory surgical centre facility: incidence, management and outcome. Br J Ophthalmol. 2013 Dec;97(12):1609-12.

25. Falavarjani KG, Modarres M, Hashemi M, Parvaresh MM, Naseripour M, Zare-Moghaddam A, Nekoozadeh S. Incidence of acute endophthalmitis after intravitreal bevacizumab injection in a single clinical center. Retina. 2013 May;33(5):971-4.

26. Aaberg TM, Flynn HW, Schiffman J, Newton J. Nosocomial acute-onset postoperative endophthalmitis survey. A 10-year review of incidence and outcomes. Ophthalmology. 1998 Jun;105(6):1004-10.

27. Wolner B, Liebmann JM, Sassani JW, Ritch R, Speaker M, Marmor M. Late bleb-related endophthalmitis after trabeculectomy with adjunctive 5-fluorouracil. Ophthalmology. 1991 Jul;98(7):1053-60.

28. Gentile RC, Shukla S, Shah M, Ritterband DC, Engelbert M, Davis A, Hu DN. Microbiological spectrum and antibiotic sensitivity in endophthalmitis: a 25-year review. Ophthalmology. 2014 Aug;121(8):1634-42.

29. Jonas JB, Knorr HL, Budde WM. Prognostic factors in ocular injuries caused by intraocular or retrobulbar foreign bodies. Ophthalmology. 2000 May;107(5):823-8

30. Peyman G, Lee, P, Seal, DV. Endophthalmitis, diagnosis and management. Taylor & Francis, London. 2004;1:270. 16.Kanski JJ. Acute Bacterial Endophthalmitis 2007.

31. Verma L, Chakravarti A. Prevention and management of postoperative endophthalmitis: A case-based approach. Indian J Ophthalmol. 2017 Dec;65(12):1396-1402.

32. Maalouf F, Abdulaal M, Hamam RN. Chronic postoperative endophthalmitis: a review of clinical characteristics, microbiology, treatment strategies, and outcomes. Int J Inflam. 2012;2012:313248.

33. Wong JS, Chan TK, Lee HM, Chee SP. Endogenous bacterial endophthalmitis: an east Asian experience and a reappraisal of a severe ocular affliction. Ophthalmology. 2000 Aug;107(8):1483-91.

34. Group EVS. Results of the endophthalmitis vitrectomy study: a randomized trial of immediate vitrectomy and of intravenous antibiotics for the treatment of postoperative bacterial endophthalmitis. Arch Ophthalmology. 1995;114:1479-96.

35. Sunaric-Megavand G, Pournaras CJ. Current approach to postoperative endophthalmitis. Br J Ophthalmol. 1997;81:1006-15.

36. Scott IU, Flynn HW, Dev S, Shaikh S, Mittra RA, Arevalo JF, Kychenthal A, Acar N. Endophthalmitis after 25-gauge and 20-gauge pars plana vitrectomy: incidence and outcomes. Retina. 2008 Jan;28(1):138-42.

37. Deborah Pavan L. Endophthalmitis Manual of Ocular Diagnosis and Therapy. 1994;1:150-86.

38. Miller JJ, Scott IU, Flynn HW, Smiddy WE, Murray TG, Berrocal A, Miller D. Endophthalmitis caused by Bacillus species. Am J Ophthalmol. 2008 May;145(5):883-8.

39. Montan PG, Wejde G, Koranyl G, Rylander M. Prophylactic intracameral cefuroxime: efficacy in preventing endophthalmitis after cataract surgery. J Cataract Refract Surg 2002; 28:977–981

40. Deramo VA, Ting TD. Treatment of Propionibacterium acnes endophthalmitis. Curr Opin Ophthalmol. 2001 Jun;12(3):225-9.

41. Carlson AN, Koch DD. Endophthalmitis following Nd:YAG laser posterior capsulotomy. Ophthalmol Surg. 1988;19:168-70.

42. Samson CM, Foster CS. Chronic postoperative endophthalmitis. Int Ophthalmol Clin. 2000 Winter;40(1):57-67.

43. Venkatesh P, Temkar S, Tripathy K, Chawla R. Intralesional antibiotic injection using 41G needle for the management of subretinal abscess in endogenous endophthalmitis. Int J Retina Vitreous. 2016;2:17.

44. Sridhar J, Flynn HW, Kuriyan AE, Miller D, Albini T. Endogenous fungal endophthalmitis: risk factors, clinical features, and treatment outcomes in mold and yeast infections. J Ophthalmic Inflamm Infect. 2013 Sep 20;3(1):60.

45. Taban M, Behrens A, Newcomb RL, Nobe MY, Saedi G, Sweet PM, McDonnell PJ. Acute endophthalmitis following cataract surgery: a systematic review of the literature. Arch Ophthalmol. 2005 May;123(5):613-20.

46. Barry P, Seal DV, Gettinby G, Lees F, Peterson M, Revie CW; ESCRS Endophthalmitis Study Group. ESCRS study of prophylaxis of postoperative endophthalmitis after cataract surgery: Preliminary report of principal results from a European multicenter study. J Cataract Refract Surg. 2006 Mar;32(3):407-10.

47. Cooper BA, Holekamp NM, Bohigian G, Thompson PA. Case-control study of endophthalmitis after cataract surgery comparing scleral tunnel and clear corneal wounds. Am J Ophthalmol. 2003 Aug;136(2):300-5.

48. Benz MS, Scott IU, Flynn HW Jr, Unonius N, Miller D. Endophthalmitis isolates and antibiotic sensitivities: a 6-year review of culture-proven cases. Am J Ophthalmol. 2004 Jan;137(1):38-42.

49. Nagaki Y, Hayasaka S, Kadoi C, Matsumoto M, Yanagisawa S, Watanabe K, Watanabe K, Hayasaka Y, Ikeda N, Sato S, Kataoka Y, Togashi M, Abe T. Bacterial endophthalmitis after small-incision cataract surgery. effect of incision placement and intraocular lens type. J Cataract Refract Surg. 2003 Jan;29(1):20-6.

50. Lundström M, Wejde G, Stenevi U, Thorburn W, Montan P. Endophthalmitis after cataract surgery: a nationwide prospective study evaluating incidence in relation to incision type and location. Ophthalmology. 2007 May;114(5):866-70.

51. Gupta A, Gupta V, Dogra MR, Pandav SS, Ray P, Chakraborty A. Spectrum and clinical profile of post cataract surgery endophthalmitis in north India. Indian J Ophthalmol. 2003 Jun;51(2):139-45.

52. Cutler Peck CM, Brubaker J, Clouser S, Danford C, Edelhauser HE, Mamalis N. Toxic anterior segment syndrome: common causes. J Cataract Refract Surg. 2010 Jul;36(7):1073-80.

53. Kutty PK, Forster TS, Wood-Koob C, Thayer N, Nelson RB, Berke SJ, Pontacolone L, Beardsley TL, Edelhauser HF, Arduino MJ, Mamalis N, Srinivasan A. Multistate outbreak of toxic anterior segment syndrome, 2005. J Cataract Refract Surg. 2008 Apr;34(4):585-90.

54. Barza M, Pavan PR, Doft BH, Wisniewski SR, Wilson LA, Han DP, Kelsey SF. Evaluation of microbiological diagnostic techniques in postoperative endophthalmitis in the Endophthalmitis Vitrectomy Study. Arch Ophthalmol. 1997 Sep;115(9):1142-50.

55. Schlech BA, Blondeau J. Future of ophthalmic anti-infective therapy and the role of moxifloxacin ophthalmic solution 0.5% (VIGAMOX). Surv Ophthalmol. 2005 Nov;50 Suppl 1:S64-7.

56. Vaziri K, Schwartz S, Kishor K, Flynn Jr. H. Endophthalmitis: state of the art. Clin Ophthalmol. 2015;9:95-108.

57.Shirodkar AR, Pathengay A, Flynn HW Jr., et al. Delayed- versus acute-onset endophthalmitis after cataract surgery. Am J Ophthalmol. 2012;153(3):391.e2–398.e2.

58.Packer M, Chang DF, Dewey SH, et al. Prevention, diagnosis, and management of acute postoperative bacterial endophthalmitis. J Cataract Refract Surg. 2011;37(9):1699–1714.

59. Aldave AJ, Stein JD, Deramo VA, Shah GK, Fischer DH, Maguire JI. Treatment strategies for postoperative Propionibacterium acnes endophthalmitis. *Ophthalmology.* 1999;106(12):2395–2401.

60. Inoue M, Kobayakawa S, Sotozono C, Komori H, Tanaka K, Suda Y, Matsushima H, Kinoshita S, Senoo T, Tochikubo T, Kadonosono K. Evaluation of the incidence of endophthalmitis after intravitreal injection of anti-vascular endothelial growth factor. Ophthalmologica. 2011;226(3):145-50.

61. Lyall DA, Tey A, Foot B, Roxburgh ST, Virdi M, Robertson C, MacEwen CJ. Post-intravitreal anti-VEGF endophthalmitis in the United Kingdom: incidence, features, risk factors, and outcomes. Eye (Lond). 2012 Dec;26(12):1517-26.

62. Bhatt SS, Stepien KE, Joshi K. Prophylactic antibiotic use after intravitreal injection: effect on endophthalmitis rate. Retina. 2011 Nov;31(10):2032-6.

63. Shah CP, Garg SJ, Vander JF, Brown GC, Kaiser RS, Haller JA; Post-Injection Endophthalmitis (PIE) Study Team. Outcomes and risk factors associated with endophthalmitis after intravitreal injection of anti-vascular endothelial growth factor agents. Ophthalmology. 2011 Oct;118(10):2028-34.

64. Hoevenaars NE, Gans D, Missotten T, van Rooij J, Lesaffre E, van Meurs JC. Suspected bacterial endophthalmitis following intravitreal anti-VEGF injection: case series and literature review. Ophthalmologica. 2012;228(3):143-7.

65. Greenfield DS, Suñer IJ, Miller MP, Kangas TA, Palmberg PF, Flynn HW Jr. Endophthalmitis after filtering surgery with mitomycin. Arch Ophthalmol. 1996 Aug;114(8):943-9.

66. Higginbotham EJ, Stevens RK, Musch DC, Karp KO, Lichter PR, Bergstrom TJ, Skuta GL. Bleb-related endophthalmitis after trabeculectomy with mitomycin C. Ophthalmology. 1996 Apr;103(4):650-6.

67. Debry PW, Perkins TW, Heatley G, Kaufman P, Brumback LC. Incidence of late-onset bleb-related complications following trabeculectomy with mitomycin. Arch Ophthalmol. 2002 Mar;120(3):297-300.

68. Waheed S, Ritterband DC, Greenfield DS, Liebmann JM, Seedor JA, Ritch R. New patterns of infecting organisms in late bleb-related endophthalmitis: a ten year review. Eye (Lond). 1998;12 (Pt 6):910-5.

69. Kattan HM, Flynn HW Jr., Pflugfelder SC, Robertson C, Forster RK. Nosocomial endophthalmitis survey. Current incidence of infection after intraocular surgery. Ophthalmology. 1991 Feb;98(2):227-38.

70. Andreoli CM, Andreoli MT, Kloek CE, Ahuero AE, Vavvas D, Durand ML. Low rate of endophthalmitis in a large series of open globe injuries. Am J Ophthalmol. 2009 Apr;147(4):601-608.e2. doi: 10.1016/j.ajo.2008.10.023. Epub 2009 Feb 1.

71. Abu el-Asrar AM, al-Amro SA, al-Mosallam AA, al-Obeidan S. Post-traumatic endophthalmitis: causative organisms and visual outcome. Eur J Ophthalmol. 1999 Jan-Mar;9(1):21-31.

72. Alfaro DV, Roth DB, Laughlin RM, Goyal M, Liggett PE. Paediatric post-traumatic endophthalmitis. Br J Ophthalmol. 1995 Oct;79(10):888-91.

73. Okada AA, Johnson RP, Liles WC, D'Amico DJ, Baker AS. Endogenous bacterial endophthalmitis. Report of a ten-year retrospective study. Ophthalmology. 1994 May;101(5):832-8.

74. Garland WJ, Dennis DT. Plastid and cytosolic phosphofructokinase from the developing endosperm of Ricinus communis. I. Separation, purification, and initial characterization of the isozymes. Arch Biochem Biophys. 1980 Oct 1;204(1):302-9.

75. Montan PG, Wejde G, Setterquist H, et al. Prophylactic intracameral cefuroxime; evaluation of safety and kinetics in cataract surgery. J Cataract Refract Surg 2002; 28:982–987

76. Garat M, Moser CL, Martín-Baranera M, Alonso-Tarrés C, Alvarez-Rubio L. Prophylactic intracameral cefazolin after cataract surgery: endophthalmitis risk reduction and safety results in a 6-year study. J Cataract Refract Surg. 2009 Apr;35(4):637-42.

77. Ta CN, Chang RT, Singh K, Egbert PR, Shriver EM, Blumenkranz MS, Miño de Kaspar H. Antibiotic resistance patterns of ocular bacterial flora: a prospective study of patients undergoing anterior segment surgery. Ophthalmology. 2003 Oct;110(10):1946-51.

78. Keating GM. Levofloxacin 0.5% ophthalmic solution: a review of its use in the treatment of external ocular infections and in intraocular surgery. Drugs. 2009 Jun 18;69(9):1267-86.

79. Ng EW, Baker AS, D"Amico DJ. Postoperative endophthalmitis: risk factors and prophylaxis. Int Ophthalmol Clin 1996;36:109-30.

80. Ciulla TA, Starr MB, Masket S. Bacterial endophthalmitis prophylaxis for cataract surgery: an evidence-based update. Ophthalmology. 2002 Jan;109(1):13-24.

81. Haripriya A, Chang DF, Namburar S, Smita A, Ravindran RD. Efficacy of Intracameral Moxifloxacin Endophthalmitis Prophylaxis at Aravind Eye Hospital. Ophthalmology. 2016 Feb;123(2):302-308.

82. Haripriya A, Chang DF, Ravindran RD. Endophthalmitis reduction with intracameral moxifloxacin in eyes with and without surgical complications: Results from 2 million consecutive cataract surgeries. J Cataract Refract Surg. 2019 Sep;45(9):1226-1233.

83. Kim EA, Law SK, Coleman AL, Nouri-Mahdavi K, Giaconi JA, Yu F, Lee JW, Caprioli J. Long-Term Bleb-Related Infections After Trabeculectomy: Incidence, Risk Factors, and Influence of Bleb Revision. Am J Ophthalmol. 2015 Jun;159(6):1082-91.

84. Anijeet DR, Palimar P, Peckar CO. Intracameral vancomycin following cataract surgery: An eleven-year study. Clin Ophthalmol. 2010 Apr 26;4:321-6.

85. Gimbel H, Sun R, DeBroff BM. Prophylactic intracameral antibiotics during cataract surgery: the incidence of endophthalmitis and corneal endothelial cell loss. Eur J Implant Ref Surg. 1994;6:280–285

86. Yiu, Glenn MD, PhD; Young, Lucy MD, PhD; Gilmore, Michael PhD; Chodosh, James MD, MPH. Prophylaxis Against Postoperative Endophthalmitis in Cataract Surgery. International Ophthalmology Clinics 51(4):p 67-83, Fall 2011.

87. Witkin AJ, Shah AR, Engstrom RE, et al. Postoperative Hemorrhagic Occlusive Retinal Vasculitis: Expanding the Clinical Spectrum and Possible Association with Vancomycin. Ophthalmology. 2015 Jul;122(7):1438-51.

88. Souli M, Kopsinis G, Kavouklis E, et al. Vancomycin levels in human aqueous humour after intravenous and subconjunctival administration. Int J Antimicrob Agents. 2001;18:239–243

89. Clements DB, Tailor V. A study of aqueous and serum levels of ceftazidime following subconjunctival administration. Br J Ophthalmol. 1987;71:433–435

90. Barza M, Doft B, Lynch E. Ocular penetration of ceftriaxone, ceftazidime, and vancomycin after subconjunctival injection in humans. Arch Ophthalmol. 1993;111:492–494

91. Kamalarajah S, Ling R, Silvestri G, et al. Presumed infectious endophthalmitis following cataract surgery in the UK: a case-control study of risk factors. Eye (Lond). 2007;21:580–586

92. Ng JQ, Morlet N, Bulsara MK, et al. Reducing the risk for endophthalmitis after cataract surgery: population-based nested case-control study: endophthalmitis population study of Western Australia sixth report. J Cataract Refract Surg. 2007;33:269–280

93. Colleaux KM, Hamilton WK. Effect of prophylactic antibiotics and incision type on the incidence of endophthalmitis after cataract surgery. Can J Ophthalmol. 2000;35:373–378

94. Espiritu CRG, Caparas VL, Bolinao JG. Safety of prophylactic intracameral moxifloxacin 0.5% ophthalmic solution in cataract surgery patients. J Cataract Refract Surg 2007; 33: 63–68.

95. Arbisser LB. Safety of intracameral moxifloxacin for prophylaxis of endophthalmitis after cataract surgery. J Cataract Refract Surg 2008; 34:1114–1120.

96. Stroman DW, Dajcs JJ, Cupp GA, Schlech BA. In vitro and in vivo potency of moxifloxacin and moxifloxacin ophthalmic solution 0.5%, a new topical fluoroquinolone. Surv Ophthalmol. 2005 Nov;50 Suppl 1:S16-31.

97. Kowalski RP, Dhaliwal DK, Karenchak LM, Romanowski EG, Mah FS, Ritterband DC, Gordon YJ. Gatifloxacin and moxifloxacin: an in vitro susceptibility comparison to levofloxacin, ciprofloxacin, and ofloxacin using bacterial keratitis isolates. Am J Ophthalmol. 2003 Sep;136(3):500-5.

98. Brynskov T, Kemp H, Sørensen TL. No cases of endophthalmitis after 20,293 intravitreal injections in an operating room setting. Retina. 2014 May;34(5):951-7.

99. Garg SJ, Dollin M, Hsu J, Storey P, Vander JF. Effect of a Strict 'No-Talking' Policy During Intravitreal Injection on Post-Injection Endophthalmitis. Ophthalmic Surg Lasers Imaging Retina. 2015 Nov-Dec;46(10):1028-34.

100. Çakar P, Özdemir Ö. Katarakt cerrahisi sonrası gelişen endoftalmiler. T K Oftalmoloji 1997; 6:210-217.

101. Meisler DM, Mandelbaum S: Propionibacterium-associated endophthalmitis after extracapsular cataract extraction: Review of reported cases. Ophthalmology 1989; 96:54-61.

102. Joondeph BC, Flynn HW Jr, Miller D, Joondeph HC: A new culture method for infectious endophthalmitis. Arch Ophthalmol 1989; 107: 1334-1337.

103. Forster RK: Etiology and diagnosis of bacterial postoperative endophthalmitis. Ophthalmology 1978; 85: 320-326.

104. Donahue SP, Kowalski RP, Jewart BH, Friberg TR: Vitreous cultures in suspected endophthalmitis. Biopsy or virectomy? Ophthalmology 1993; 100: 452-455.

105. Egger SF, Huber-Spitzy V, Skorpik C, Weghaupt H et al. Different techniques of extracapsular cataract extraction: bacterial contamination during surgery. Graefe's Arch Clin Exp Ophthalmol 1994; 232:308-311.

106. Jager RD, Tımothy N, Coney J, Keenan HA, Ariegg P, Aiello LP. Endophthalmitis as a complication of intra-vitreal injection: a systemic review. Presented at ARVO, Ft lauderdale. 2004, abs, 2001.

107. Stern GA, Engel HM, Driebe WT. The treatment of postoperative endophthalmitis: Results of differing approaches to treatment. Ophthalmology 1989; 96: 62-67.

108. D'Amico DJ, Noorily SW. Postoperative endophthalmitis. In: Albert DM, Jacobiec FA,editors. Principles and Practice of Ophthalmology. Philadelphia: WB Saunders Co, 1994: 1159-1169.

109. Floyd RP. The intracapsular cataract extraction. In: Albert DM, Jacobiec FA, editors. Principles and Practice of Ophthalmology. Philadelphia: WB Saunders Co, 1994; 613-621.

110. Donahue SP, Kowalsky RP, Jeward BH, Friberg TR. Vitreus cultures in suspected endophthalmitis. Biopsi or vitrectomy. Ophthalmology 1993;100:452-25.

111. Parke WB II, Brinton GS, Ed. Tabbara KF, Jyndiuk RA. Endophthalmitis.in: Infections of the eye. Little Brown and Co Boston chap. 1986;35:563-85.

112. Therese KL, Anand AR, Madhavan HN. Polymerase chain reaction in the diagnosis of bacterial endophthalmitis. Br J Ophthalmol 1998; 82: 1078- 1082.

113. Cornut PL, Boisset S, Romanet JP, et al. Principles and applications of molecular biology techniques for the microbiological diagnosis of acute post-operative endophthalmitis. Surv Ophthalmol. 2014 May-Jun;59(3):286-303.

114. Ferrer C, Colomm F, Ferases S, Mulet E, Abad JL, Alio JL. Detection and identification of fungal pathogens by PCR and by ITS2 and 5.8S ribosomal DNA typing in ocular infections. J Clin Microbiol. 2001; 39: 2873-2879.

115. Ferrer C, Munoz G, Alio JL, Abad JL, Colomm F. Polymerase chain reaction in the diagnosis in fungal keratitis caused by Alternaria alternata. Am J Ophthalmol 2002;133: 398-399.

116. Harry W, Flynn Jr., Batra NR, Schwartz SG, Grzybowski A. Endophthalmitis in Clinical Practice pp 19–40, Differential Diagnosis of Endophthalmitis, Springer International Publishing AG 2018.

117. Sevimli N, Karadag R, Cakici O, Bayramlar H, Okumus S, Sari U. Toxic anterior segment syndrome following deep anterior lamellar keratoplasty. Arq Bras Oftalmol. 2016;79(5):330–332.

118. Moisseiev E, Barak A. Toxic anterior segment syndrome outbreak after vitrectomy and silicone oil injection. Eur J Ophthalmol. 2012;22(5):803–807.

119. Maier P, Birnbaum F, Bohringer D, Reinhard T. Toxic anterior segment syndrome following penetrating keratoplasty. Arch Ophthalmol. 2008;126(12):1677–1681.

120. Mamalis N, Edelhauser HF, Dawson DG, Chew J, LeBoyer RM, Werner L. Toxic anterior segment syndrome. J Cataract Refract Surg. 2006;32(2):324–333.

121. Sengupta S, Chang DF, Gandhi R, Kenia H, Venkatesh R. Incidence and long-term outcomes of toxic anterior segment syndrome at Aravind eye hospital. J Cataract Refract Surg. 2011;37(9):1673–1678.

122. Oshika T, Eguchi S, Goto H, Ohashi Y. Outbreak of subacute-onset toxic anterior segment syndrome associated with single-piece acrylic intraocular lenses. Ophthalmology. 2017;124:519–523.

123. Bodnar Z, Clouser S, Mamalis N. Toxic anterior segment syndrome: update on the most common causes. J Cataract Refract Surg. 2012;38(11):1902–1910.

124. Moyle W, Yee RD, Burns JK, Biggins T. Two consecutive clusters of toxic anterior segment syndrome. Optom Vis Sci. 2013;90(1):e11–e23.

125. Berrocal A, Davis J. Uveitis following intraocular surgery. Ophthalmol Clin N Am. 2002;15(3):357–64.

126. Estafanous MFG, Lowder CY, Meisler DM, Chauhan R. Phacoemulsification cataract extraction and posterior chamber lens implantation in patients with uveitis. Am J Ophthalmol. 2001;131(5):620–5

127. Lott MN, Fuller JJ, Hancock HA, Singh J, Singh H, McGwin G, Marcus DM. Vitreal penetration of oral moxifloxacin in humans. Retina. 2008 Mar;28(3):473-6.

128. Nguyen JK, Fung AE, Flynn HW, Jr., Scott IU. Hypopyon and pseudoendophthalmitis associated with chronic vitreous hemorrhage. Ophthalmic Surg Lasers Imaging. 2006;37(4):317–9.

129. Tewari A, Garcia-Valenzuela E, Eliott D. Vitreous hemorrhage as the initial presentation of postoperative endophthalmitis. Internet Advance publication at ajo.com. April 8, 2002. Am J Ophthalmol. 2002;134(2):274–5.

130. Shields CL, Schoenberg E, Kocher K, Shukla SY, Kaliki S, Shields JA. Lesions simulating retinoblastoma (pseudoretinoblastoma) in 604 cases: results based on age at presentation. Ophthalmology. 2013;120(2):311–6.

131. Shields CN, Shields CL, Lin CJ, Menacker SJ, Shields JA. Calcified scleral choristoma in organoid nevus syndrome simulating retinoblastoma. J Pediatr Ophthalmol Strabismus. 2014;51 Online:e1–3.

132. Shields JA, Shields CL, Eagle RC, Jr., Barrett J, De Potter P. Endogenous endophthalmitis simulating retinoblastoma. The 1993 David and Mary Seslen Endowment Lecture. Retina. 1995;15(3):213–9.

133. Shields CL, Shields JA, Shah P. Retinoblastoma in older children. Ophthalmology. 1991;98(3):395–9.

134. Magalhaes E, Nehemy P, Santos DV, Fujji G, Nehemy MB. Clinical characteristics and incidence of infectious and non-infectious endophthalmitis after intravitreous injection of triamcinolone acetonide. Arq Bras Oftalmol. 2006;69(6):791–4.

135. Nelson ML, Tennant MT, Sivalingam A, Regillo CD, Belmont JB, Martidis A. Infectious and presumed noninfectious endophthalmitis after intravitreal triamcinolone acetonide injection. Retina. 2003;23(5):686–91.

136. Roth DB, Flynn HW, Jr. Distinguishing between infectious and noninfectious endophthalmitis after intravitreal triamcinolone injection. Am J Ophthalmol. 2008;146(3):346–7.

137. Sakamoto T, Enaida H, Kubota T, Nakahara M, Yamakiri K, Yamashita T, et al. Incidence of acute endophthalmitis after triamcinolone-assisted pars plana vitrectomy. Am J Ophthalmol. 2004;138(1):137–8.

138. Yuen HK, Chan CK, Lam D. Acute endophthalmitis following intravitreal triamcinolone acetonide injection. Am J Ophthalmol. 2004;137(6):1166; author reply

139. Kaynak S, Oner FH, Koçak N, Cingil G. Surgical management of postoperative endophthalmitis: comparison of 2 techniques. J Cataract Refract Surg. 2003 May;29(5):966-9.

140. Brockhaus L, Goldblum D, Eggenschwiler L, Zimmerli S, Marzolini C. Revisiting systemic treatment of bacterial endophthalmitis: a review of intravitreal penetration of systemic antibiotics. Clin Microbiol Infect. 2019 Nov;25(11):1364-1369.

141 Fliney GD, Pecen PE, Cathcart JN, Palestine AG. Trends in treatment strategies for suspected bacterial endophthalmitis. Graefes Arch Clin Exp Ophthalmol. 2018 Apr;256(4):833-838.

142. Kamalarajah S, Silvestri G, Sharma N, Khan A, Foot B, Ling R, ... & Best R. (2004). Surveillance of endophthalmitis following cataract surgery in the UK. Eye, *18*(6), 580-587.

143.Shirodkar AR, Pathengay A, Flynn HW. Intravitreal gentamicin-induced macular infarction: SD-OCT features. Ophthalmic Surg Lasers Imaging. 2011 Aug 04;42 Online:e67-70.

144. Kwok AK, Hui M , Pang CP, et al. An in vitro study of ceftazidıme and vancomycın concentratıons ın varıous fluıd medıa: implıcations for use ın treatıng endophthalmıtis. Invest Ophthalmol Vıs Scı. 2002;43:1182-8.

145. Lifshitz T, Lapid-Gortzak R, Finkelman Y, Klemperer I. Vancomycin and ceftazidime incompatibility upon intravitreal injection. Br J Ophthalmol. 2000 Jan;84(1):117-8.

146. Witkin AJ, Chang DF, Jumper JM, Charles S, Eliott D, Hoffman RS, Mamalis N, Miller KM, Wykoff CC. Vancomycin-Associated Hemorrhagic Occlusive Retinal Vasculitis: Clinical Characteristics of 36 Eyes. Ophthalmology. 2017 May;124(5):583-595.

147. Das T, Jalali S, Gothwal VK, Sharma S, Naduvilath TJ. Intravitreal dexamethasone in exogenous bacterial endophthalmitis: results of a prospective randomised study. Br J Ophthalmol. 1999 Sep;83(9):1050-5.

148. Gan IM, Ugahary LC, van Dissel JT, Feron E, Peperkamp E, Veckeneer M, Mulder PG, Platenkamp GJ, van Meurs JC. Intravitreal dexamethasone as adjuvant in the treatment of postoperative endophthalmitis: a prospective randomized trial. Graefes Arch Clin Exp Ophthalmol. 2005 Dec;243(12):1200-5.

149. Jett BD, Jensen HG, Atkuri RV, Gilmore MS. Evaluation of therapeutic measures for treating endophthalmitis caused by isogenic toxin-producing and toxin-nonproducing Enterococcus faecalis strains. Invest Ophthalmol Vis Sci. 1995 Jan;36(1):9-15.

150. Ching Wen Ho D, Agarwal A, Lee CS, Chhablani J, Gupta V, Khatri M, Nirmal J, Pavesio C, Agrawal R. A Review of the Role of Intravitreal Corticosteroids as an Adjuvant to Antibiotics in Infectious Endophthalmitis. Ocul Immunol Inflamm. 2018;26(3):461-468.

151. Luaces-Rodríguez A, González-Barcia M, Blanco-Teijeiro MJ, et al. Review of Intraocular Pharmacokinetics of Anti-Infectives Commonly Used in the Treatment of Infectious Endophthalmitis. Pharmaceutics. 2018 May 29;10(2)

152. Pathengay A, Mathai A, Shah GY, Ambatipudi S. Intravitreal piperacillin/tazobactam in the management of multidrug-resistant Pseudomonas aeruginosa endophthalmitis. J Cataract Refract Surg. 2010 Dec;36(12):2210-1.

153.Radhika M, Mithal K, Bawdekar A, et al. Pharmacokinetics of intravitreal antibiotics in endophthalmitis. J Ophthalmic Inflamm Infect. 2014;4:22.

154. Jacobs DJ, Grube TJ, Flynn HW, Greven CM, Pathengay A, Miller D, Sanke RF, Thorman J. Intravitreal moxifloxacin in the management of Ochrobactrum intermedium endophthalmitis due to metallic intraocular foreign body. Clin Ophthalmol. 2013;7:1727-30.

155. Samant P, Ramugade S. Successful use of intravitreal and systemic colistin in treating multidrug resistant Pseudomonas aeruginosa post-operative endophthalmitis. Indian J Ophthalmol. 2014 Dec;62(12):1167-70.

156. Kuhn F, Gini G. Ten years after... are findings of the Endophthalmitis Vitrectomy Study still relevant today? Graefes Arch Clin Exp Ophthalmol. 2005 Dec;243(12):1197-9.

157. Doft BH: The Endophthalmitis Vitrectomy Study. Editorials. Arch Ophthalmol 109:487-488,1991.

158. Ozdamar A, Aras C, Ozturk R, Akin E, Karacorlu M, Ercikan C. In vitro antimicrobial activity of silicone oil against endophthalmitis-causing agents. Retina. 1999;19(2):122-6.

159. Issa R, Xia T, Zarbin MA, Bhagat N. Silicone oil removal: post-operative complications. Eye (Lond). 2020 Mar;34(3):537-543.

160. Miller JB, Papakostas TD, Vavvas DG. Complications of emulsified silicone oil after retinal detachment repair. Semin Ophthalmol. 2014 Sep-Nov;29(5-6):312-8.

161. Urban RC Jr, Cotlier E. Corticosteroid-induced cataracts. Surv Ophthalmol. 1986 Sep-Oct;31(2):102-10.

162. Schwartz SG, Flynn HW, Davis JL. (2016). Exogenous Endophthalmitis. In: Zierhut M, Pavesio C, Ohno S, Orefice F, Rao N. (eds) Intraocular Inflammation. Springer, Berlin, Heidelberg.

163. Kaynak S. Endoftalmiye Genel Bakış. In: Kaynak S, Koçak N, Karahan E. Gelişim, Tanı, Tedavi ve Hukuki Yönleriyle Endoftalmi. VSY Biotechnology Yayınları. 2021 sy 1-12.

164. McLaughlin MD, Hwang JC. Trends in Vitreoretinal Procedures for Medicare Beneficiaries, 2000 to 2014. Ophthalmology. 2017 May;124(5):667-673.

165. Grzybowski A, Told R, Sacu S, et al. Euretina Board. 2018 Update on Intravitreal Injections: Euretina Expert Consensus Recommendations. Ophthalmologica. 2018;239(4):181-193.

166. Gao Z, Zhang Y, Gao X, Zhang X, Ma T, Li G, Wang J, Yan H. Clinical analysis and predictive factors associated with improved visual acuity of infectious endophthalmitis. BMC Ophthalmol. 2020 Jun 29;20(1):256.

167. Yang XB, Liu YY, Huang ZX, Mao Y, Zhao L, Xu ZP. Clinical analysis of 1593 patients with infectious endophthalmitis: A 12-year study at a tertiary referral center in western China. Chin. Med. J. 2018;131:1658–1665.

168. Ishikawa H, Uchida K, Takesue Y, et al. Clinical Characteristics and Outcomes in 314 Japanese Patients with Bacterial Endophthalmitis: A Multicenter Cohort Study from J-CREST. Pathogens. 2021 Mar 24;10(4):390.

169. Pietras-Baczewska A, Jasińska E, et al. Urgent Vitrectomy with Vancomycin Infusion, Silicone Oil Endotamponade, and General Antibiotic Treatment in Multiple Cases of Endophthalmitis from a Single Day of Intravitreal Injections—Case Series. J. Clin Med. 2021;10:1059.

170. Kitsche M, Herber R, Pillunat LE, Terai N. Clinical and visual outcome of endophthalmitis patients: A single-center experience. Graef. Arch. Clin. Exp. 2020;258:183–189.

171. Choi EY, Han JY, Lee H, Lee SC, Koh HJ, Kim SS, Kim M. Impact of antibiotic resistance of pathogens and early vitrectomy on the prognosis of infectious endophthalmitis: A 10-year retrospective study. Graef. Arch. Clin. Exp. 2019;257:805–813.

172. Mochizuki Y, Ishikawa H, Sato A, Yamada K, Takesue Y, Gomi F. Pasteurella multocida-induced endophthalmitis after a cat scratch. Am. J. Ophthalmol. Case Rep. 2020;18:100711.

173. Crosby NJ, Westcott M, Michael E, et al. Comparative outcomes of primary vitrectomy versus tap and inject for endophthalmitis following phacoemulsification cataract surgery. Ocul. Immunol. Inflamm. 2020;15:1–7.

174. Soliman MK, Gini G, Kuhn F, Parolini B, Ozdek S, Adelman RA, Sallam AB, European Vitreo-Retinal Society (EVRS) Endophthalmitis Study Group Visual outcome of early vitrectomy and intravitreal antibiotics in acute postsurgical and postintravitreal injection endophthalmitis: European Vitreo-Retinal Society Endophthalmitis Study Report Two. Retina. 2021;41:423–430.

175. Blom K, Jørstad ØK, Bragadóttir R. Endophthalmitis in Oslo, Norway. Acta Ophthalmol. 2019 Nov;97(7):695-699.

176. Barreau G, Mounier M, Marin B, Adenis JP, Robert PY. (2012). Intracameral cefuroxime injection at the end of cataract surgery to reduce the incidence of

endophthalmitis: French study. Journal of Cataract & Refractive Surgery, 38(8), 1370-1375.

177. Myneni J, Desai SP, Jayamanne DG. Reduction in postoperative endophthalmitis with intracameral cefuroxime. J Hosp Infect. 2013 Aug;84(4):326-8.

178. Rodríguez-Caravaca G, García-Sáenz MC, Villar-Del-Campo MC, Andrés-Alba Y, Arias-Puente A. Incidence of endophthalmitis and impact of prophylaxis with cefuroxime on cataract surgery. J Cataract Refract Surg. 2013 Sep;39(9):1399-403.

179. McCannel CA. Meta-analysis of endophthalmitis after intravitreal injection of anti-vascular endothelial growth factor agents: causative organisms and possible prevention strategies. Retina. 2011 Apr;31(4):654-61.

180. Westborg I, Albrecht S, Bjärnhall G, Granstam E, Johansson I, & Karlsson N. (2014). The Swedish Macula Register-results, adverse events and safety in intravitreal injections. Investigative Ophthalmology & Visual Science, 55(13), 643-643.

181. Rayess N, Rahimy E, Shah CP, Wolfe JD, Chen E, DeCroos FC, Storey P, Garg SJ, Hsu J. Incidence and clinical features of post-injection endophthalmitis according to diagnosis. Br J Ophthalmol. 2016 Aug;100(8):1058-61.

182. Avery RL, Bakri SJ, Blumenkranz MS, et al. Intravitreal injection technique and monitoring: updated guidelines of an expert panel. Retina. 2014 Dec;34 Suppl 12:S1-S18.

183. Williams DF, Mieler WF, Abrams GW, Lewis H. Results and prognostic factors in penetrating ocular injuries with retained intraocular foreign bodies. Ophthalmology 1988;95:911–916.

184. Chaudhry IA, Shamsi FA, Al-Harthi E, Al-Theeb A, Elzaridi E, Riley FC. Incidence and visual outcome of endophthalmitis associated with intraocular foreign bodies. Graefe's Arch Clin Exp Ophthalmol 2008;246:181–186.

185. Essex RW, Yi Q, Charles PG, Allen PJ. Post-traumatic endophthalmitis. Ophthalmology 2004;111:2015–2022.

186. Szijártó Z, Gaál V, Kovács B, Kuhn F: Prognosis of penetrating eye injuries with posterior segment intraocular foreign body. Graefes Arch Clin Exp Ophthalmol 2008;246:161–165.

187. Wickham L, Xing W, Bunce C, Sullivan P: Outcomes of surgery for posterior segment intraocular foreign bodies – a retrospective review of 17 years of clinical experience. Graefes Arch Clin Exp Ophthalmol 2006;244:1620–1626.

188.Chaudhry IA, Shamsi FA, Al-Harthi E, Al-Theeb A, Elzaridi E, Riley FC: Incidence and visual outcome of endophthalmitis associated with intraocular foreign bodies. Graefe's Arch Clin Exp Ophthalmol 2008;246:181–186.

189.Soheilian M, Feghi M, Yazdani S, et al. Surgical management of nonmetallic and nonmagnetic metallic intraocular foreign bodies. Ophthalmic Surg Lasers Imaging 2005;36:189–196.

190.Wani VB, Al-Ajmi M, Thalib L, Azad RV, Abul M, Al-Ghanim M, Sabti K: Vitrectomy for posterior segment intraocular foreign bodies: visual results and prognostic factors. Retina 2003;23:654–660.

191. Imrie FR, Cox A, Foot B, Macewen CJ: Surveillance of intraocular foreign bodies in the UK. Eye 2008;22:141–147.

192. Krishna R, Amuh D, Lowder CY, et al. Should all patients with candidemia have an ophthalmic examination to rule out ocular candidiasis? Eye. 2000;14:30–34.

193. Binder MI, Chua J, Kaiser PK, et al. Endogenous endophthalmitis: an 18-year review of culture-positive cases at a tertiary care center. 2003;82:97–105.

194.Jackson TL, Eykyn SJ, Graham EM, et al. Endogenous bacterial endophthalmitis: A 17-y prospective series and review of 267 reported cases. Surv Ophthalmol. 2003;48:403–423.

195. Selva Pandiyan A., Siva Ganesa Karthikeyan R., Rameshkumar G., Sen S., Lalitha P. Identification of bacterial and fungal pathogens by rDNA gene barcoding in vitreous fluids of endophthalmitis patients. Semin. Ophthalmol. 2021;3:1–7.

196. Bhoomibunchoo C, Ratanapakorn T, Sinawat S, Sanguansak T, Moontawee K, Yospaiboon Y. Infectious endophthalmitis: review of 420 cases. Clin Ophthalmol. 2013;7:247–252.

197. Callegan MC, Engelbert M, Parke DW 2nd, Jett BD, Gilmore MS. Bacterial endophthalmitis: epidemiology, therapeutics, and bacterium-host interactions. Clin Microbiol Rev. 2002 Jan;15(1):111-24.

198. Melo GB, Bispo PJ, Yu MC, Pignatari AC, Höfling-Lima AL. Microbial profile and antibiotic susceptibility of culture-positive bacterial endophthalmitis. Eye (Lond). 2011 Mar;25(3):382-7; quiz 388.

199. Kodati S, Eller AW, Kowalski RP. The Susceptibility of Bacterial Endophthalmitis Isolates to Vancomycin, Ceftazidime, and Amikacin: a 23 Year-Review. Ophthalmol Retina. 2017 May-Jun;1(3):206-209.

200. Pijl BJ, Theelen T, Tilanus MA, Rentenaar R, Crama N. Acute endophthalmitis after cataract surgery: 250 consecutive cases treated at a tertiary referral center in the Netherlands. Am J Ophthalmol. 2010 Mar;149(3):482-7.e1-2.

201. Lee CS, Hong B, Kasi SK, et al. Endophthalmitis Study Group. Prognostic Utility of Whole-Genome Sequencing and Polymerase Chain Reaction Tests of Ocular Fluids in Postprocedural Endophthalmitis. Am J Ophthalmol. 2020 Sep;217:325-334.

202. Topbaş S. Göz içi enfeksiyonları ve tedavide vitrektominin yeri. Oftalmoloji 1993; 4: 362-370.

203. Von Sallman L, Meyer K, Di Grandi J. Experimental study on penisilin treatment of ectoenous infection of vitreous Arch Ophthalmol 1944; 32: 179- 189.

204. Leopold IH. Management of intra-ocular infection, trans Ophthalmol Soc UK 1971; 91: 575-601.

205. Hariprasad SM, Shah GK, Mieler WF, et al: Vitreous and aqueous penetration of orally administered moxifloxacin in humans. Arch Ophthalmol 2006;124:178–182.

206. Knox FA, Best RM, Kinsella F, Mirza K, Sharkey JA, Mulholland D, Altaie R: Management of endophthalmitis with retained intraocular foreign body. Eye 2004;18:179–182.

207.Narang S, Gupta V, Gupta A, et al: Role of prophylactic intravitreal antibiotics in open globe injuries. Indian J Ophthalmol 2003;51:39–44.

208. Kaynak S. Endoftalminin Tıbbi Tedavisi. In: Kaynak S, Koçak N, Karahan E. Gelişim, Tanı, Tedavi ve Hukuki Yönleriyle Endoftalmi. VSY Biotechnology Yayınları. 2021 sy 167-194.

209.Chang YF, Yang CS, Lee FL, Lee SM. Voriconazole for Candida endophthalmitis. Ophthalmology. 2012;119:2414–5.

210. Bae JH, Lee SC. Intravitreal liposomal amphotericin B for treatment of endogenous candida endophthalmitis. Jpn J Ophthalmol. 2015 Sep;59(5):346-52.

211. Levison AL, Mendes TS, Bhisitkul R. Postprocedural endophthalmitis: a review. Pages 45-62; Published online: 09 Jan 2014

TEŞEKKÜR

Tezimin oluşumu ve yönlendirilmesinde emeğini esirgemeyen, tezimin her aşamasında yanımda olan sayın Prof. Dr. Özgür Yalçınbayır'a teşekkürü borç bilirim.

Bursa Uludağ Üniversitesi Tıp Fakültesi Göz Hastalıkları Anabilim Dalı'nda eğitim gördüğüm süre boyunca beni öğrenmeye teşvik edip yönlendiren, çalışmalarıma her zaman destek veren, göz hastalıkları uzmanı olmamda büyük emeği olan, bilgi, fikir ve tecrübeleriyle bana ışık tutan başta anabilim dalı başkanımız Sayın Prof. Dr. Mehmet Baykara'ya, Prof. Dr. Ahmet Tuncer Özmen'e, Prof. Dr. Selim Doğanay'a, Prof. Dr. Özgür Yalçınbayır'a, Prof. Dr. Berna Akova'ya, Prof. Dr. Sertaç Argun Kıvanç'a, Prof. Dr. Esin Söğütlü Sarı'ya, Doç. Dr. Meral Yıldız'a, Doç.Dr. Gamze Uçan Gündüz'e teşekkür ve saygılarımı sunarım.

Polikliniklerde ve klinik süreçlerimizde her daim yardımcı olan hemşire, tekniker, sekreter ve temizlik personelleri dahil olmak üzere beraber çalıştığım bütün çalışan arkadaşlara teşekkürü borç bilirim.

Uzmanlık eğitimim dahil hayatımın her alanında yanımda olan anneme, varlığı ve yaptıkları ile hayatıma anlam kazandıran eşim ve bir yıldır hayatıma tarifsiz mutluluklar katan kızıma sonsuz teşekkür ederim.

Dr. Selim Kocapınar

ÖZGEÇMİŞ

Muğla'nın Dalaman ilçesinde 02.07.1993 tarihinde doğdum. İlköğretim hayatımda 5 yılda üç farklı okulda bitirmek zorunda kaldım. Köyde ikamet ettiğimiz için taşımacılık sistemi ile okula ulaşım sağlanıyordu. Birinci sınıfa Kapukargın İlköğretim Okulunda başlayıp, 2 ve 3. Sınıfı Karadere İlköğretim Okulunda, 4. Sınıfı Karaçalı İlköğretim Okulunda, beşinci sınıfı ilk başladığım okulda eğitim görerek bitirdim. 2004-2007 yılları arasında orta öğretimimi Kapukargın İlköğretim Okulunda devam ederek tamamladım. Liseyi Aydın Ortaklar Anadolu Öğretmen Lisesi'nde okuduktan sonra İzmir Dokuz Eylül Üniversitesi Tıp Fakültesi'ni 2018 yılında bitirdim. 10 ay Van Erçiş İlçe Sağlık Müdürlüğü'nde pratisyen hekim olarak çalıştım. Şubat 2019 Tıpta Uzmanlık Sınavı ile Bursa Uludağ Üniversitesi Tıp Fakültesi Göz Hastalıkları Anabilim Dalı'nda Ağustos 2019 yılında asistanlığa başladım. Halen Bursa Uludağ Üniversitesi Tıp Fakültesi Göz Hastalıkları Anabilim Dalında çalışmaktayım.