ELİF ÜNLÜ

CERRAHİ ANABİLİM DALI DOKTORA TEZİ

2025

T.C.
BURSA ULUDAĞ ÜNİVERSİTESİ
SAĞLIK BİLİMLERİ ENSTİTÜSÜ
VETERİNER FAKÜLTESİ
CERRAHİ ANABİLİM DALI

RATLARDA DENEYSEL OLUŞTURULAN OSTEOARTRİTİS MODELİNDE OZON, HİYALURONİK ASİT VE OZON- HİYALURONİK ASİT KOMBİNASYONUNUN ETKİNLİĞİNİN KLİNİK, BİLGİSAYARLI TOMOGRAFİK, HİSTOPATOLOJİK, İMMUNOHİSTOKİMYASAL VE SEROLOJİK YÖNLERDEN ARAŞTIRILMASI

ELİF ÜNLÜ

(DOKTORA TEZİ)

BURSA-2025

T.C.
BURSA ULUDAĞ ÜNİVERSİTESİ
SAĞLIK BİLİMLERİ ENSTİTÜSÜ
VETERİNER FAKÜLTESİ
CERRAHİ ANABİLİM DALI

RATLARDA DENEYSEL OLUŞTURULAN OSTEOARTRİTİS MODELİNDE OZON, HİYALURONİK ASİT VE OZON-HİYALURONİK ASİT KOMBİNASYONUNUN ETKİNLİĞİNİN KLİNİK, BİLGİSAYARLI TOMOGRAFİK, HİSTOPATOLOJİK, İMMUNOHİSTOKİMYASAL VE SEROLOJİK YÖNLERDEN ARAŞTIRILMASI

Elif ÜNLÜ

(DOKTORA TEZİ)

DANIŞMAN:
Prof. Dr. Nihal Y. GÜL SATAR

Proje No- TDK-2022-897

BURSA-2025

T.C.
BURSA ULUDAĞ ÜNİVERSİTESİ
SAĞLIK BİLİMLERİ ENSTİTÜSÜ

ETİK BEYANI

Doktora tezi olarak sunduğum "**Ratlarda Deneysel Oluşturulan Osteoartritis Modelinde Ozon, Hiyaluronik Asit ve Ozon-Hiyaluronik Asit Kombinasyonunun Etkinliğinin Klinik, Bilgisayarlı Tomografik, Histopatolojik, İmmunohistokimyasal ve Serolojik Yönlerden Araştırılması**" adlı çalışmanın, proje safhasından sonuçlanmasına kadar geçen bütün süreçlerde bilimsel etik kurallarına uygun bir şekilde hazırlandığını ve yararlandığım eserlerin kaynaklar bölümünde gösterilenlerden oluştuğunu belirtir ve beyan ederim.

25.04.2025
Elif ÜNLÜ

TEZ KONTROL ve BEYAN FORMU

25/04/2025

Adı Soyadı: Elif ÜNLÜ
Anabilim Dalı: Veteriner Cerrahi
Tez Konusu: Ratlarda deneysel oluşturulan osteoartritis modelinde ozon, hiyaluronik asit ve ozon-hiyaluronik asit kombinasyonunun etkinliğinin klinik, bilgisayarlı tomografik, histopatolojik, immunohistokimyasal ve serolojik yönlerden araştırılması.

ÖZELLİKLER	UYGUNDUR	UYGUN DEĞİLDİR	AÇIKLAMA
Tezin Boyutları	■	❑	
Dış Kapak Sayfası	■	❑	
İç Kapak Sayfası	■	❑	
Kabul Onay Sayfası	■	❑	
Sayfa Düzeni	■	❑	
İçindekiler Sayfası	■	❑	
Yazı Karakteri	■	❑	
Satır Aralıkları	■	❑	
Başlıklar	■	❑	
Sayfa Numaraları	■	❑	
Eklerin Yerleştirilmesi	■	❑	
Tabloların Yerleştirilmesi	■	❑	
Kaynaklar	■	❑	

DANIŞMAN ONAYI

Unvanı Adı Soyadı:

Prof. Dr. Nihal Y. GÜL SATAR

İmza:

İÇİNDEKİLER

ETİK BEYAN……II
KABUL ONAY SAYFASI……...……III
TEZ KONTROL ve BEYAN FORMU……..……...……IV
İÇİNDEKİLER……..V
TÜRKÇE ÖZET……....VIII
İNGİLİZCE ÖZET…….IX
TEZ KONUSUNUN KÜRESEL SÜRDÜRÜLEBİLİR KALKINMA HEDEFLERİ İLE İLİŞKİSİ…….……X
1.GİRİŞ…….…….. 1
2. GENEL BİLGİLER…….……... 3
2.1. Diz Eklemi Hastalıkları Tarihçesi.....3
2.2. Diz Ekleminin Anatomisi.....3
2.2.1. Ratların diz eklemlerinin anatomik ve morfolojik özellikleri…….……5
2.3. Kıkırdak Tipleri.....7
2.3.1. Eklem kıkırdağı 7
2.3.1.1. Eklem kıkırdağının tabakaları.....8
2.3.1.2. Kondrositler.....10
2.3.1.3. Ekstrasellüler matriks…….....10
2.3.1.4. Kollajen.....10
2.3.1.5. Proteoglikanlar ve glikozamioglikanlar..... 11
2.3.2. Kıkırdak dokunun biyomekaniği.....11
2.4. Sinovyal membran ve sinovya.....12
2.5. Diz Ekleminin Dış ve İç Bağları…….……..12
2.5.1. Çapraz bağların genel özellikleri…...…….……...13
2.5.2. Çapraz bağlar'ın innervasyonu…….……14
2.5.3. Çapraz bağlar'ın vaskülarizasyonu…….……...15
2.5.4. Çapraz bağların fonksiyonel biyomekaniği…….……..16
2.6. Cruciate Ligament (Çapraz Bağ) Rupturu…….....17
2.6.1. Cruciate ligament rupturu'nda etiyoloji…….……18
2.6.1.1. Hazırlayıcı faktörler …….……..18
2.6.1.2. Yapıcı faktörler ……..18
2.6.2. Cruciate ligament rupturu'nun patogenezi…….……18
2.6.3. Cruciate ligament rupturu'nda tanı…….……...21
2.6.3.1. Klinik muayene bulguları……...21
2.6.3.2. Radyolojik muayene bulguları……..……..22
2.6.4. Cruciate ligament rupturu'nun tedavisi…….……23
2.7. Osteoartritis…….……24
2.7.1. Osteoartritis etiyolojisi…….……24
2.7.2. Osteoartritis prevelansı…….……26
2.7.3. Osteoartritis patofizyolojisi…….…….. 26
2.7.4. Osteoartritis'te yangı mediatörleri ve proteolitik enzimler ..……... 27
2.7.4.1. İnterlöykin-1…….……..28
2.7.4.2. İnterlöykin-6…….……..28
2.7.4.3. Tümör nekrozis faktör- α……..…….. 28
2.7.5. Diz ekleminde osteoartritis tanısı…….…… 29

2.7.5.1. Klinik muayene……..29
2.7.5.2. Radyografik muayene……29
2.7.5.3. Kellgren-Lawrence sınıflandırması…..……..... 31
2.7.6. Diz eklemi osteoartritis'inin tedavisi…… 32
2.7.6.1. Kortikosteroidler……..…… 33
2.7.6.2. Trombosit açısından zengin plazma……34
2.7.6.3. Mezenkimal kök hücreler ……...34
2.7.6.4. Hiyaluronik asit …….....35
2.7.6.4.1. Hiyaluronik asit'in biyosentezi…….....36
2.7.6.4.2. Hiyaluronik asit'in eklemlerdeki fonksiyonu……..36
2.7.6.4.3. Hiyaluronik asit ile osteoartritis tedavisi…….....37
2.7.6.5. Ozon……...……...37
2.7.6.5.1. Ozon tedavisinin tarihçesi……...…….38
2.7.6.5.2. Ozon üretimi……...……39
2.7.6.5.3. Ozon konsantrasyonunun ölçülmesi……...…....39
2.7.6.5.4. Tıbbi ozon uygulama güvenliği…….. 40
2.7.6.5.5. Ozon uygulamasının endikasyonları…...……40
2.7.6.5.6. Ozon tedavisi'nin kontrendikasyonları…….. 41
2.7.6.5.7. Doz-etki ilişkisi…. ……..42
2.7.6.5.8. Ozon'un etki mekanizması……...…….. 43
2.7.6.5.8.1. Organik ortamlarda ozon kimyası'nın etki mekanizması……..... 43
2.7.6.5.8.2. Klinik uygulamalarda ozon'un etki mekanizması……..... 44
2.7.6.5.9. Ozon'un uygulama yöntemleri……..…...….. 45
2.7.6.5.9.1. Majör otohemoterapi……..…….. 46
2.7.6.5.9.2. Minör otohemoterapi……..…… 46
2.7.6.5.9.3. Peroksidik yağlar…….…….……47
2.7.6.5.9.4. Rektal ozon……..…… 47
2.7.6.5.9.5. Transkutanöz ozon……..…….… 47
2.7.6.5.9.6. Düşük basınçlı ozon……..……..…. 47
2.7.6.5.9.7. İntraperitoneal ozon……..……... 48
2.7.6.5.9.8. İntradiskal ozon ……..……... 48
2.7.6.5.9.9. Paravertebral ozon ……..…… 49
2.7.6.5.9.10. Vezikoüretral insufflasyon……..…….. 49
2.7.6.5.9.11. Ozonizasyon uygulamaları……..……...49
2.7.6.5.9.12. İntraartiküler uygulama……49
2.8. Osteoartritis Modellerinin Oluşturulması……..……..... 50
2.8.1. Cerrahi osteoartritis modelleri……..……..…….. 51
2.8.2. Kimyasal osteoartritis modelleri…….. 52
3. GEREÇ VE YÖNTEM 54
3.1. Gereç ….....54
3.1.1. Hayvan materyali 54
3.1.2. Materyal seçimi 54
3.2. Yöntem 57
3.2.1. Preoperatif hazırlık 57
3.2.2. Anestezi 57
3.2.3. Deneysel osteoartritis modelinin oluşturulması 58
3.2.4. Çalışma grupları ve işlemler 61
3.2.5. Klinik muayene 65

3.2.6. Bilgisayarlı tomografi muayenesi.....65
3.2.7. Histopatolojik değerlendirme…….. 67
3.2.7.1. Makroskobik muayene ……..... 67
3.2.7.2. Mikroskobik muayene ……...67
3.2.7.2.1. Safranin-O/ Fast Green ile boyama……..……67
3.2.7.2.2. Mikroskobik bulguların değerlendirilmesi……..…… 68
3.2.7.2.2.1. Modifiye Mankin skorlaması……..……. 68
3.2.7.2.2.2. Kıkırdak matriks kaybı genişliği ……..…….. 69
3.2.7.2.2.3. Kıkırdak dejenerasyon skoru…….……..……..……..… 70
3.2.8. İmmunohistokimyasal inceleme……..……..…71
3.2.9. Serolojik değerlendirme…….…..……..… 72
3.2.10. İstatistiksel yöntem ……..... 76
4. BULGULAR 77
4.1. Mortalite 77
4.2. Morbidite 77
4.2.1. Kesi yeri enfeksiyonu 77
4.2.2. Dikiş hattında iyileşmede gecikme 77
4.2.3. Ekstremitede şişkinlik.....77
4.3. Ortopedik Muayene Bulguları.....77
4.4. Bilgisayarlı Tomografi Muayene Bulguları.....83
4.5. Histopatolojik Muayene Bulguları……88
4.5.1. Makroskobik bulgular …….. 88
4.5.2. Mikroskobik bulgular……90
4.5.2.1. Modifiye Mankin skorlaması……..... 90
4.5.2.2. Kıkırdak matriks kaybı genişliği……... 97
4.5.2.3. Kıkırdak dejenerasyon skoru……....103
4.5.3. İmmunohistokimyasal bulgular ……..……..…109
4.5.3.1. Kollajen tip 2 için immunohistokimyasal inceleme……..…...……109
4.5.3.2. Matriks metalloproteinaz-13 için immunohistokimyasal inceleme….....114
4.5.4. Serolojik bulgular…….……...117
5. TARTIŞMA VE SONUÇ…….……...118
6. KAYNAKLAR…….……135
7. SİMGELER VE KISALTMALAR…….……...164
8. EKLER…….……167
9. TEŞEKKÜR…….……169
10. ÖZGEÇMİŞ…….……..170

TÜRKÇE ÖZET

Bu çalışmada, cranial cruciate ligament transeksiyonu ile oluşturulan diz osteoartritis modelinde, tıbbi ozon, hiyaluronik asit ve ozon-hiyaluronik asit kombinasyonunun intraartiküler uygulamaları ile sistemik ozon tedavisinin karşılaştırmalı etkileri araştırıldı. Çalışmada, 60 dişi Sprague Dawley ırkı ratın sağ dizine cranial cruciate ligament transeksiyonu uygulandı. Altı gruba ayrılan deneklere cerrahi işlem sonrası 2. haftadan başlayarak haftada bir kez, toplam beş hafta süren tedavi protokolü uygulandı. Radyolojik değerlendirme amacıyla 2. ve 8. haftalarda bilgisayarlı tomografi görüntüleri alındı. Histopatolojik olarak Modifiye Mankin skoru, kıkırdak matriks kaybı ve kıkırdak dejenerasyon skoru, ayrıca immünohistokimyasal olarak kollajen tip II ve matriks metalloproteinaz-13 ekspresyonu incelendi. Serolojik değerlendirmede TNF-α düzeyleri ELISA ile ölçüldü.

Sekizinci haftada, intraartiküler ozon ve ozon-hiyaluronik asit kombinasyonu gruplarında Mankin skorlarının anlamlı şekilde düşük olduğu belirlendi ($p < 0,05$). Kıkırdak matriks kaybı ve kıkırdak dejenerasyon skorları da ozon uygulanan gruplarda daha düşük bulundu. İntraartiküler ozon uygulamasının, sistemik uygulamaya kıyasla daha etkili sonuçlar verdiği belirlendi. Kollajen tip II düzeyleri de intraperitoneal kontrol grubuna kıyasla intraartiküler ozon ve ozon- hiyaluronik asit kombinasyonu gruplarında anlamlı şekilde arttı ($p = 0,010$).

Elde edilen bulgular, özellikle hiyaluronik asit ile kombine edilen ozon tedavisinin osteoartritis'te belirgin iyileştirici etkiler sağladığını göstermektedir. Bu kombine tedavi şekli, CrCL transeksiyonu ile indüklenen OA modelinde kapsamlı olarak değerlendirilen ilk çalışmalardan biri olup, ozon temelli yaklaşımların terapötik potansiyelini ortaya koymaktadır.

Anahtar Kelimeler: Hiyaluronik asit, osteoartritis, ozon, kıkırdak, rat

İNGİLİZCE ÖZET

CLINICAL, COMPUTED TOMOGRAPHIC, HISTOPATHOLOGICAL, IMMUNOHISTOCHEMICAL, AND SEROLOGICAL INVESTIGATION OF THE EFFICACY OF OZONE, HYALURONIC ACID, AND OZONE-HYALURONIC ACID COMBINATION IN AN EXPERIMENTALLY INDUCED OSTEOARTHRITIS MODEL IN RATS

In this study, the comparative effects of intra-articular administration of medical ozone, hyaluronic acid, and ozon-hyaluronic acid combination, as well as systemic ozone treatment, were investigated in a rat model of knee osteoarthritis induced by cranial cruciate ligament transection. Cranial cruciate ligament transection was performed on the right knee of 60 female Sprague Dawley rats. The animals were divided into six groups and received weekly treatments for five weeks, starting from the second week after surgery. Computed tomography images were obtained at Weeks 2 and 8 for radiological evaluation. Histopathological analyses included Modified Mankin scoring, cartilage matrix loss, and cartilage degeneration scoring. Immunohistochemical assessments were conducted for type II collagen and matrix metalloproteinase-13 expression. Serum TNF-α levels were measured by ELISA for serological evaluation.

At week 8, significantly lower Mankin scores were observed in the intra-articular ozone and ozone-hyaluronic acid combination groups ($p < 0.05$). Cartilage matrix loss and zonal degeneration scores were found to be lower in the ozone-treated groups. Intra-articular ozone therapy yielded more effective outcomes compared to systemic administration. Type II collagen expression was also significantly increased in the intra-articular ozone and ozone-HA combination groups compared to the intraperitoneal control group ($p = 0.010$).

The findings indicate that ozone therapy, particularly when combined with hyaluronic acid, provides significant therapeutic benefits in osteoarthritis. This combined treatment approach represents one of the first comprehensive evaluations in a CrCL transection-induced OA model, highlighting the therapeutic potential of ozone-based strategies.

Keywords: Cartilage, hyaluronic acid, osteoarthritis, ozone, rat

BUÜ SAĞLIK BİLİMLERİ ENSTİTÜSÜ
TEZ KONUSUNUN KÜRESEL SÜRDÜRÜLEBİLİR KALKINMA HEDEFLERİ İLE İLİŞKİSİ



Doktora/ Yüksek Lisans tezi olarak sunduğum "Ratlarda Deneysel Oluşturulan Osteoartritis Modelinde Ozon, Hiyaluronik Asit ve Ozon-Hiyaluronik Asit Kombinasyonunun Etkinliğinin Klinik, Bilgisayarlı Tomografik, Histopatolojik, İmmunohistokimyasal ve Serolojik Yönlerden Araştırılması" başlıklı tez **3., 4.** Küresel Sürdürülebilir Kalkınma Hedefleri ile ilişkilidir.

Anahtar kelimeler aşağıdaki bağlantı üzerinden https://incites.help.clarivate.com/Content/Resources/Docs/SDG2023.xlsx seçilmelidir

1. GİRİŞ

Osteoartritis (OA); eklem kıkırdağının dejenerasyonu, subkondral kemik sklerozu ve osteofit oluşumu ile karakterize, kronik, ilerleyici ve geri dönüşümsüz bir eklem hastalığıdır (Davatchi, Abdollahi, Mohyeddin, Shahram, & Nikbin, 2011). Hem insanlarda hem de hayvanlarda sık görülen bu dejeneratif hastalık, kronik ağrıya neden olarak yaşam kalitesini düşürmekte ve önemli ölçüde sağlık harcamasına yol açmaktadır (Knazovicky ve ark., 2016).

Diz eklemi, hem insanlarda hem de hayvanlarda vücut yükünü taşıyan bir yapı olması nedeniyle OA'dan en sık etkilenen eklemlerden biridir (Pereira ve ark., 2011). Klinik ve deneysel araştırmalarda OA'nın patofizyolojisinin daha iyi anlaşılması amacıyla çeşitli hayvan modelleri geliştirilmiştir. Bu modeller arasında, ratlarda ön çapraz bağ transeksiyonu (CrCLT) yöntemi, eklemde kalıcı instabilite oluşturarak OA'yı simüle eden en yaygın cerrahi model olarak kabul edilmektedir (Lampropoulou-Adamidou ve ark., 2014; Marijnissen, Van Roermund, TeKoppele, Bijlsma, & Lafeber, 2002).

Osteoartritis tedavisinde en yaygın başvurulan farmakolojik yaklaşımlar arasında non-steroidal antiinflamatuvar ilaçlar (NSAID'ler) yer almaktadır. Ancak bu ajanlar, özellikle eşlik eden sistemik hastalıkları bulunan bireylerde gastrointestinal, kardiyovasküler ve renal yan etkiler nedeniyle uzun süreli kullanım için uygun değildir (Cooper ve ark., 2019). Günümüzde osteoartritis tedavisinde kullanılan konvansiyonel yöntemlerin (analjezikler vb.) hastalığın progresyonunu durdurmada yetersiz kalması, alternatif biyolojik tedavi arayışlarını gündeme getirmiştir (Hellio Le Graverand-Gastineau, 2010). Bu nedenle, doğrudan hedef dokulara etki eden ve sistemik toksisiteyi azaltan eklem içi enjeksiyonlara olan ilgi giderek artmaktadır (Nelson, Allen, Golightly, Goode, & Jordan, 2014).

İntraartiküler uygulamalarda en sık tercih edilen ajanlar arasında hiyaluronik asit (HA) ve kortikosteroidler yer almaktadır. Bununla birlikte, daha yeni keşfedilmeleri nedeniyle trombosit açısından zengin plazma (TZP), mezenkimal kök hücreler (MKH), polinükleotidler gibi biyolojik ajanlar ve ozon tedavisine yönelik araştırmalar

da devam etmektedir (Lim, Park, Kim, Kang, Lee, & Moon, 2018). Bu kapsamda, intraartiküler olarak uygulanan HA, sinoviyal sıvının viskoelastik özelliklerini iyileştirerek ağrıyı azaltmakta ve eklem hareket açıklığını artırmaktadır (Jevsevar, 2013). Son zamanlarda, kıkırdak dokusundaki dejeneratif süreci yavaşlatmayı, hatta mümkünse tersine çevirmeyi ve ağrıyı azaltmayı hedefleyen yeni biyolojik tedavi stratejilerinin geliştirilmesine yönelik çalışmaların sayısında belirgin bir artış gözlenmektedir (Lee ve ark., 2013).

Son yıllarda alternatif tedavi ajanlarından biri olarak tıbbi ozon (O_3) dikkat çekmektedir. Ozon'un düşük dozlarda kontrollü olarak uygulanması sonucu oluşan geçici oksidatif stresin, antioksidan savunma sistemlerini uyararak inflamasyonu azalttığı, fibroblast ve kondrosit proliferasyonunu artırarak kıkırdak rejenerasyonunu desteklediği gösterilmiştir (Bocci, Zanardi, & Travagli, 2011; Borrelli, Alexandre, Iliakis, Alexandre, & Bocci, 2015). Bununla birlikte, ozon tedavisinde doz, konsantrasyon ve uygulama süresi açısından standart bir protokolün bulunmaması, klinik uygulamaları sınırlayan başlıca etkenlerden biridir (Borrelli ve ark., 2015). Tıbbi ozon'un HA ile kombine kullanımı, hem viskoelastik hem de biyomodülatör etkilerin sinerjik şekilde hedeflenmesine olanak tanımaktadır. Bununla birlikte, intraperitoneal olarak uygulanan ozon ve ozon-HA kombinasyonunun osteoartritis üzerindeki etkilerine dair literatürde sınırlı sayıda deneysel çalışma bulunmaktadır (Yılmaz, Bilge, Erken, & Kuru, 2021). Ayrıca, ozon'un lokal ve sistemik etkinliğinin karşılaştırılması hususu da literatürde henüz yeterince açıklığa kavuşmamıştır.

Bu tez çalışmasının amacı; ratlarda cranial cruciate ligament transeksiyonu ile oluşturulan deneysel osteoartritis modelinde, ozon, hiyaluronik asit ve ozon-hiyaluronik asit kombinasyonunun intraartiküler ve intraperitoneal yollarla uygulanarak, tedavi etkinliklerinin klinik, bilgisayarlı tomografik, histopatolojik, immünohistokimyasal ve serolojik yönlerden karşılaştırmalı olarak değerlendirilmesidir. Bu çalışmadan elde edilecek bulguların, hem veteriner hem de beşeri tıpta OA tedavisinde yeni ve etkili protokollerin geliştirilmesine bilimsel katkı sağlaması hedeflenmektedir.

2. GENEL BİLGİLER

2.1. Diz Eklemi Hastalıkları Tarihçesi

Diz ekleminde bulunan çapraz bağların anatomisi ilk kez Eski Mısır'da Smith Papirüs'ünde (M.Ö. 3000) tanımlanmıştır. Hipokrat (M.Ö. 460-370), diz ekleminde karşılaşılan ligament hastalıkları ile birlikte subluksasyon'dan bahsetmiştir. Roma İmparatorluğu döneminde çapraz bağların (cranial ve caudal cruciate ligament) sinir sisteminin bir parçası olduğuna inanılırken, ön çapraz bağ'ın eklemi destekleyen ve anormal diz hareketini önleyen bir yapı olduğunu ilk tanımlayan kişi Galen (M.S. 129-216) olmuştur (Davarinos, O'Neill, & Curtin, 2014; Tellioğlu, Şener, & Ündey, 2022).

Weber & Weber, 1836 senesinde Almanya Goettingen'de yaptığı çalışmada, ön çapraz bağ'ın yapısını ve kesilmesinden sonra tibia'nın anterio-posterior yöndeki hareketini tanımlayarak, bu bağın diz eklemi stabilitesindeki önemini ortaya koymuştur (aktaran Tandoğan, 2002). Erken dönem tıp literatüründe çapraz bağlar, çapraz dizilişlerinden dolayı bu şekilde adlandırılmıştır (Palmer, 1938).

2.2. Diz Ekleminin Anatomisi

Vücudun en büyük eklemi olan diz eklemi (Articulatio genu), menisküsler ve çapraz bağlar gibi dize özgü birçok önemli yapıyı içermektedir. Diz eklemi temel olarak femur- tibia arasında bulunan femorotibial eklem, femur- patella arasında bulunan patellofemoral eklem ve tibia- fibula arasındaki tibiofibular eklemden oluşan kompleks bir yapıdır (Standring, 2016). Önceden modifiye menteşe eklem olarak bilinmesine karşın, diz eklemi hareketleri açısından ginglymus grubuna benzer. Ginglymus grubu eklemler sadece transversal eksende fleksiyon- ekstensiyon hareketi yapabilirken, diz eklemi 30° fleksiyon sonrası bir miktar rotasyon yapabilmesi ile onlardan ayrılır. Bunun yanı sıra eklem yüzünde iki adet kondilus (condylus medialis ve condylus lateralis) bulunmasından dolayı, şekil bakımından Articulatio bicondylaris grubuna da dahil edilmektedir (Arıncı, & Elhan, 2014).

Dizin eklem yüzeyleri femur'un distal kısmı, tibia'nın proksimal kısmı ve patella'nın arka yüzü tarafından oluşturulur. Distalden bakılacak olursa fossa

intercondylaris ile ikiye ayrılmış olan condylus medialis ve condylus lateralis ön tarafta birleşip, patella ile eklem yapacak olan facies patellaris'i oluşturur (Oliveira, & Reis, 2017) (Şekil 1).

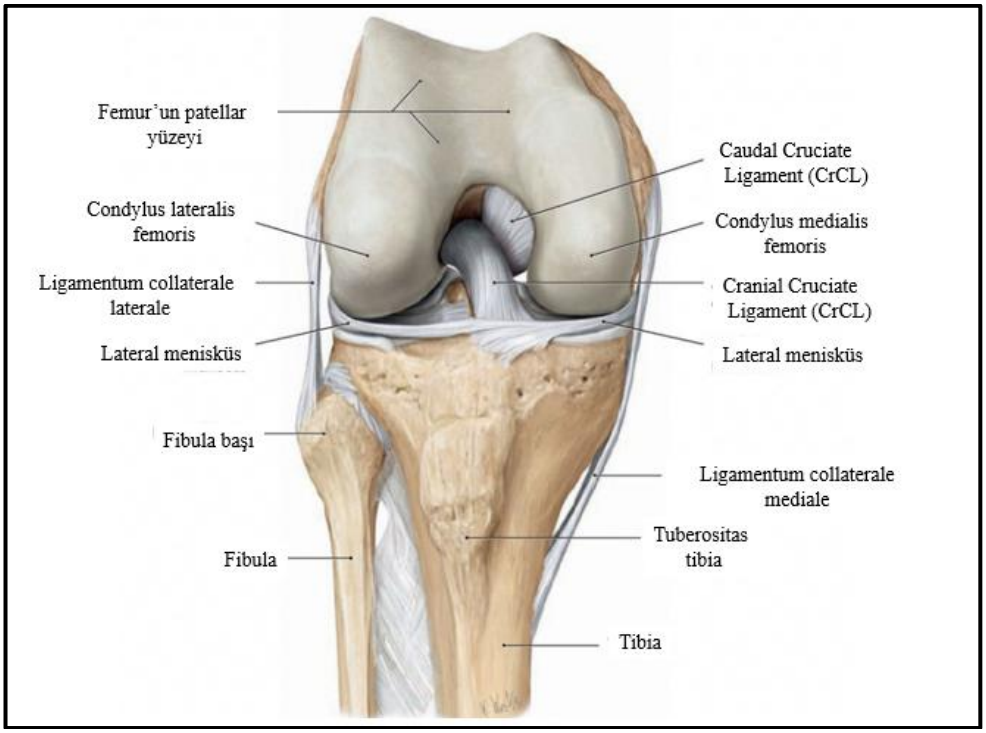

Şekil 1. Diz eklemi anatomisi (https://jpabs.org/misc/knee-pain-on-lateral-side.html).

Tibial platonun iç tarafı, dışa göre daha konkav, uzun ve dardır. Femur'a ait kondilus yüzeylerinin konveks ve tibial kondilus'ların konkav yapıları uyumsuz olup, her iki kemiğin eklem yüzleri birbirine tam olarak temas etmez (Arıncı, & Elhan, 2001; Rouviere, & Delmas, 2002). Hafif çukur olan her iki eklem yüzü birbirine komşu olan alanlarda biraz yükselerek, tuberculum intercondylare mediale ve laterale'yi oluşturur (Arıncı, & Elhan, 2001). Kıkırdak ile kaplanmanın en kalın olduğu yer olan tibial platodaki eklem yüzeyi, tibia'nın üzerinde tuberculum intercondylare'nin tepesine kadar uzanmaktadır. Kalınlık merkezde 3-4 mm olup, perifere doğru azalmaktadır (Arıncı, & Elhan, 2001; Rouviere, & Delmas, 2002) (Şekil 2).

Femoral kondilus'lar ile tibial plato arasında bulunan ve fibro-kartilajinöz bir doku olan menisküs, diz ekleminin hayati bir bileşenidir. Her dizde lateral ve medial olmak üzere iki adet menisküs bulunur. Medialde bulunan menisküs daha çok hilal şeklindeyken, lateral menisküs "C" şeklindedir (Sanchez-Adams, & Athanasiou, 2009; Verdonk ve ark., 2005). Kesitsel olarak menisküs'lerin periferi daha kalındır.

Menisküs'ün iç kısmı avasküler olup difüzyon ile beslenir. Menisküs'lerin sınırlı sayıdaki mekanoreseptörleri, propriyosepsiyon açısından önemlidir (Chen, Fu, Wu, & Pei, 2017). Menisküs, dizin normal şekilde çalışabilmesi için diz biyomekaniğinde belirli amaçlara hizmet eder (Brindle, Nyland, & Johnson, 2001; Greis, Bardana, Holmstrom, & Burks, 2002). Menisküs'ün ana görevi femur ile tibia arasındaki uyumu sağlamak ve kompressif güçleri iletmektir. Şok emici olarak da görev yapan menisküs'lerin görevlerinin arasında eklem stabilizasyonu ve rotasyonu da yer almaktadır. Menisküs'lerin diz eklemine binen yükün %50-70'ini ilettiği bilinmektedir (Chen ve ark., 2017) (Şekil 2).

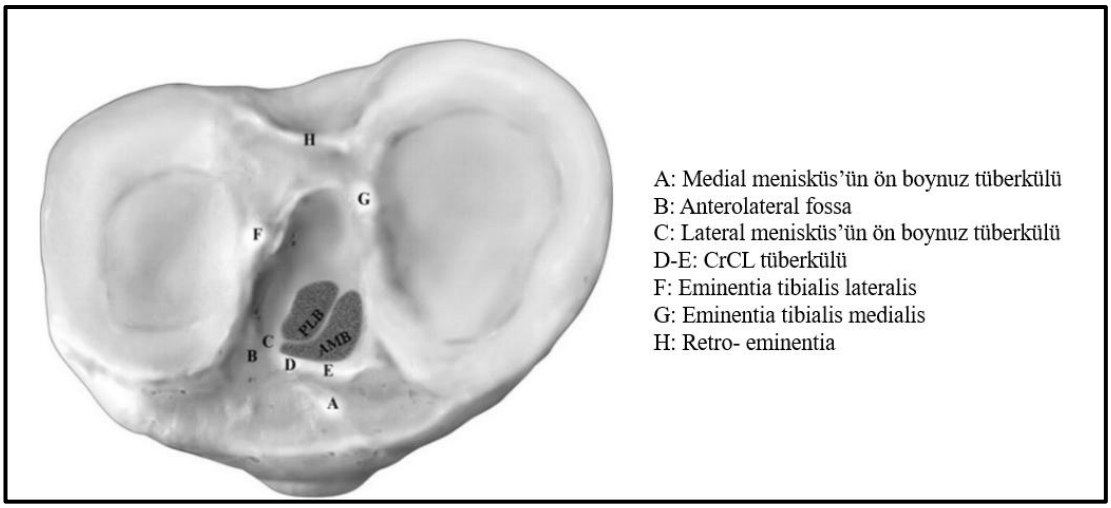

Şekil 2. Diz ekleminin üstten görünümünde interkondiler alanda bulunan yapıların bağlantı noktaları (https://www.orthobullets.com/knee-and-sports/3001/ligaments-of-knee).

2.2.1. Ratların diz eklemlerinin anatomik ve morfolojik özellikleri

Total yaşam süreleri 2-3 yıl olan ratlar, 3-10 aylıkken iskelet olgunluğuna ulaştıklarında ortalama ağırlığı 200-400 gram arasındadır (Poole ve ark., 2010). Ratlarda yürüyüş ve hareket özellikleri, insandan önemli ölçüde farklıdır ve bu durum kıkırdak yüklenme modellerinde farklılıklara yol açar (Cook ve ark., 2014; McCoy, 2015). Ratlarda diz ekleminin maksimal pasif fleksiyonu 19-54° civarında iken, yürüme sırasındaki normal fleksiyonu 140° ve ekstensiyonu ise 80°'dir (Oláh, Michaelis, Cai, Cucchiarini, & Madry, 2021).

Diz ekleminin yapısı ratlarda ve insanlarda benzerdir, ancak bazı farklılıklar vardır. İnsan dizinden farklı olarak, lateral condylus femoralis ve condylus tibialis,

medial olanlardan daha büyüktür. Tibia ve fibula kısmen kaynaşmıştır. Condylus femoralis'lerin eğriliği belirgin olarak posterior yöne doğru artar ve belirgin bir interkondiler fossa mevcuttur. Ratlarda lateral menisküs medialde bulunandan daha büyüktür (Şekil 3).

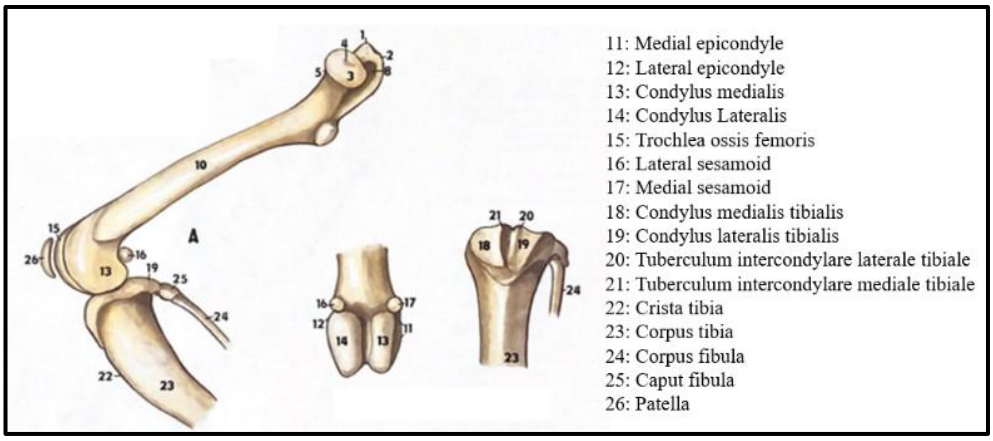

Şekil 3. Bir ratın sağ arka ekstremitesine ait kemik yapısının anatomisi (Popesko ve ark., 1992, s. 301).

Fare ve diğer kemirgenlere benzer şekilde, rat menisküs'leri de kemikleşmiştir ve boynuz kısımlarında piramit şeklinde kemikçikler içerir (Hildebrand, Oqvist, Brax, & Tuisku, 1991) (Şekil 4).

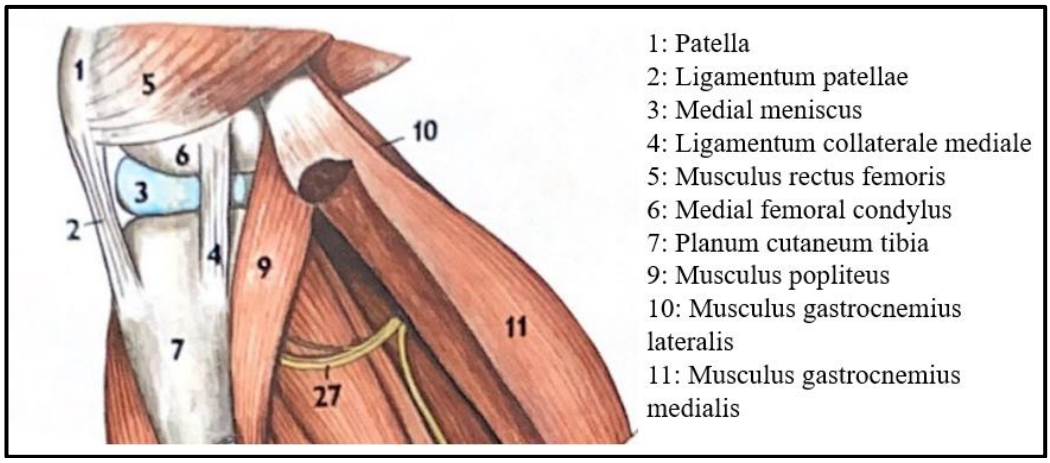

Şekil 4. Bir ratın sağ diz ekleminin medial yönden görünümü (Popesko, 1992, s. 307)

Ratların kıkırdak kalınlığı 140-1.100 µm arasında değişmekte olup, kalsifiye kıkırdak kalınlığı 50-70 µm'dir. Diğer küçük kemirgenlere benzer şekilde, rat kıkırdağı daha yüksek hücresel yoğunluğa ve yüksek DNA içeriğine sahiptir, bu da daha iyi rejeneratif kapasite ile sonuçlanır (Oláh ve ark., 2021). Farelere benzer

şekilde, ratlar da yaşlılıkta büyüme plağının açıklığını korurlar (Roach, Mehta, Oreffo, Clarke, & Cooper, 2003).

2.3. Kıkırdak Tipleri

Memelilerde bulunan kıkırdak doku histolojik olarak; ekstrasellüler matriks'in (ESM) içerdiği kollajen tipine ve dağılımına göre üç alt gruba ayrılır (Ross, & Pawlina, 2010).

a- Hiyalin kıkırdak: Vücutta en sık bulunan kıkırdak tipidir. Bu tip kıkırdağın doku matriksinde, yoğun olarak glikozaminoglikan (GAG) ve kollajen tip II lifleri bulunmaktadır. Eklem yüzeylerinde bulunan hiyalin kıkırdak, endokondral kemiklerin embriyonik dönemindeki kıkırdak dokusunu oluşturur.

b- Elastik kıkırdak: Dış kulak, östaki borusu ve epiglottis'te bulunan bu kıkırdak tipi, ekstrasellüler matriks'te kollajen tip II'ye ek olarak elastik lifler içermektedir.

c- Fibröz kıkırdak: İntervertebral disk, menisküs ve temporomandibular eklemlerde bulunan bu tip kıkırdaklar ise, ekstrasellüler matriks'te kollajen tip I birikimi ile birlikte organize olmuş fibröz doku içerir (Ross, & Pawlina, 2010).

2.3.1. Eklem kıkırdağı

Eklem kıkırdağı, ekstrasellüler matriks (ESM) içerisindeki kondrositlerden oluşur (Sharma, & Berenbaum, 2007). Eklem kıkırdağının tüm hacminin %2'sini oluşturan kondrositler, ıslak ağırlığının ise sadece %5'ini kapsamaktadır (Buckwalter, & Mankin, 1997). Hiyalin kıkırdak yapısında olan eklem kıkırdağı diartrodiyal yapıdaki eklemlerde bulunan ve subkondral kemiği kaplayan bir bağ dokusudur (Poole ve ark., 2001; Sophia Fox, Bedi, & Rodeo, 2009). Sinovyal sıvı ile birlikte diartrodiyal eklemlerde sürtünmeyi azaltarak düz, kaygan ve neredeyse sürtünmesiz bir eklem yüzeyi sağlayan kıkırdak yapı, ekleme binen ağırlığı absorbe eden ve eklemi mekanik

stresten koruyan oldukça dayanıklı bir dokudur (Korkusuz, 2013; Sharma, & Berenbaum, 2007). Eklem kıkırdağının kalınlığı, hücre yoğunluğu, ağ yapısı ve mekanik özellikleri türler arasında, aynı türün farklı eklemlerinde ve aynı eklemin değişik bölgeleri arasında bile farklılık gösterir. En kalın olduğu insan diz ekleminde bile kalınlığı 1 cm'nin altında olup, ince yapısına rağmen kompresyona dirençlidir (Korkusuz, 2013). Yüklenme anında eklemde oluşan basınca karşı direnç gösteren kıkırdak yapı, üzerine binen yükleri eklem yüzeyine eşit olarak dağıtır ve subkondral kemiğe aktarılan yükü önemli ölçüde azaltır. Böylece eklem yüzeyindeki stresi azaltarak, eklem hareketlerini stabilize eder (Buckwalter, Mankin, & Grodzinsky, 2005; Korkusuz, 2013; Sophia Fox ve ark., 2009). Vasküler ağa sahip olmayan eklem kıkırdağı kan damarları, lenfatikler ve sinirlerden yoksundur. İyileşme ve onarım için sınırlı bir kapasiteye sahiptir (Buckwalter ve ark., 2005; Poole ve ark., 2001). Eklem kıkırdağının avasküler olmasından dolayı kondrositler, oksijen ve besin ihtiyacını sinovyal sıvıdan basit difüzyon aracılığıyla sağlar (Tatari, 2007; Tyyni, & Karlsson, 2000).

2.3.1.1. Eklem kıkırdağının tabakaları

Eklem yüzeyinden subkondral kemiğe kadar devam eden eklem kıkırdağı yüzeysel, orta (geçiş-transisyonel), derin ve kalsifiye tabaka olmak üzere dört farklı tabakaya ayrılır (Buckwalter, & Mankin, 1997; Sharma, & Berenbaum, 2007; Tyyni, & Karlsson, 2000) (Şekil 5).

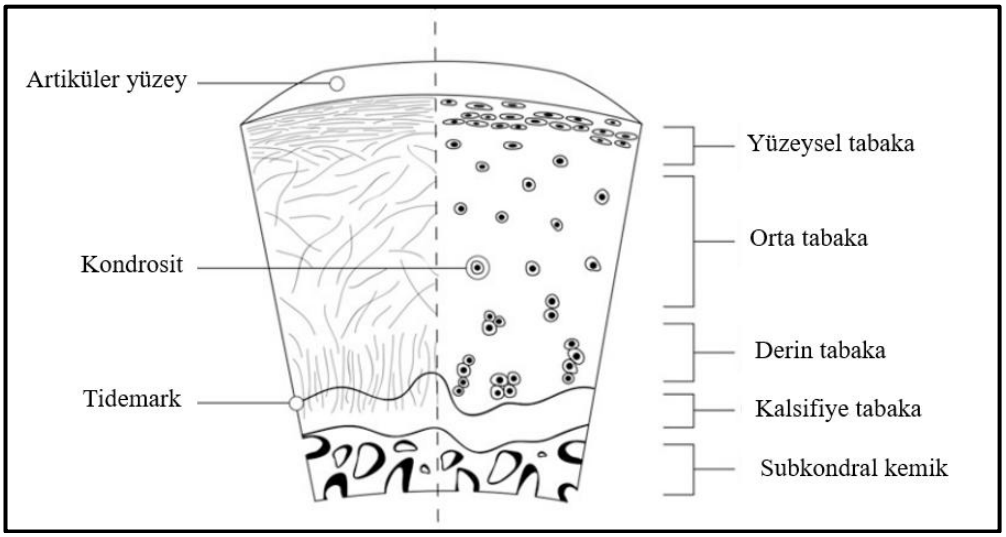

Şekil 5. Eklem kıkırdağı yapısına ait şematik gösterim (Oliveira ve ark., 2017, s. 22).

- Yüzeysel tabaka: Sıkıca paketlenmiş kollajen liflerinden ve düzleşmiş elipsoid şeklindeki kondrositlerden oluşur. En ince tabakadır ve eklem yüzeyine paraleldir. Eklem kıkırdağının yaklaşık %10-20'lik bölümünü oluşturur (Bhosale, & Richardson, 2008; Sharma, & Berenbaum, 2007; Sophia Fox ve ark., 2009). Derin bölgelerin korunması için önem arz eden bir tabakadır (Sharma, & Berenbaum, 2007). Eklem yüzeyinde bulunan özelleşmiş kondrositler, lubrisin olarak bilinen bir molekülü sentezler (Warman, 2000). Lubrisin, eklem yüzeyini sararak, eklemin kayganlığının sağlanmasında önemli rol oynar (Bhosale, & Richardson, 2008; Warman, 2000). Bu yüzeysel tabakadaki kondrositler diğerlerine oranla daha fazla kollajen (özellikle tip II ve tip IX) ve daha az proteoglikan içermesi nedeniyle, eklemin en yüksek su oranına sahip tabakasıdır (Alford, & Cole, 2005; Sharma, & Berenbaum, 2007).

- Orta (Geçiş-Transisyonel) tabaka: Bu tabaka, eklem kıkırdağının toplam hacminin yaklaşık %40-60'ını oluşturur. Yüzeysel tabakaya göre daha düşük hücre yoğunluğuna sahiptir. Orta tabakadaki hücreler kompresyon kuvvetlerine karşı koyar. Aynı zamanda yüzeydeki makaslama kuvvetleri ile daha derin katmanlardaki basınç kuvvetleri arasında bir geçiş görevi görür, bu sayede kıkırdak dokunun dayanıklılığını artırır (Dar, & Aspden, 2003; Sharma, & Berenbaum, 2007).

- Derin tabaka: Orta ile kalsifiye tabakalar arasında yer alan ve kompresif kuvvetlere karşı en yüksek direnci oluşturan tabakadır. Eklem kıkırdağının yaklaşık olarak %30-40'ını oluşturur (Alford, & Cole, 2005; Sophia Fox ve ark., 2009).

- Kalsifiye tabaka: Bu tabaka, derin tabakadan tidemark olarak adlandırılan ince bir kalsifiye kıkırdak bölgesi ile ayrılır (Bhosale, & Richardson, 2008; Poole ve ark., 2001; Tyyni, & Karlsson, 2000). Tidemark denilen yapı, kıkırdak ve subkondral kemik arasında ara mekanik özelliklere sahip olup, tampon görevi görür (Poole ve ark., 2001). Kalsifiye tabaka, kıkırdağın kemiğe sabitlenmesinde önemli bir rol oynar (Sophia Fox ve ark., 2009).

2.3.1.2. Kondrositler

Kondrositler, mezenkimal kök hücrelerden köken alır. Kıkırdak dokuda lakun adı verilen alanlara yerleşen, son derece özelleşmiş metabolik olarak aktif hücrelerdir. Yüzeysel bölgedeki kondrositler daha yassı ve daha küçük olup, genellikle matriksin daha derinlerindeki hücrelerden daha fazla yoğunluğa sahiptir (Alford, & Cole, 2005; Bhosale, & Richardson, 2008). Kondrositler; tüm matriks bileşenlerinin sentezinden, matriks metobolizmasının düzenlenmesinden ve remodelingden sorumludur (Bhosale, & Richardson, 2008; Tyyni, & Karlsson, 2000). Kondrositler, bir taraftan matriks sentezleyip, diğer taraftan matriksi yıkan enzimleri salgılayarak kıkırdak dokunun dengesini sağlar (Tyyni, & Karlsson, 2000).

2.3.1.3. Ekstrasellüler matriks

Eklem kıkırdağı, tüm yaşam boyunca muazzam miktarda yüke dayanacak şekilde tasarlanmış karmaşık ve son derece organize bir yapıya sahiptir. Su, kıkırdağın en bol bulunan bileşenidir ve ıslak ağırlığın yaklaşık %65-80'ini oluşturarak dokuda hareketli bir interstisyel sıvı fazı yaratır. Dokuya esneklik, dayanıklılık ve tersine çevrilebilir deformasyon kabiliyeti sağlar. Su, ayrıca kıkırdağın uygun şekilde beslenmesini sağlar ve kayganlaştırma sistemine yardımcı olur. Toplam su hacminin yalnızca küçük bir kısmı kıkırdakta hücre içi olarak bulunur, geri kalanı makromoleküler ağ ile ilişkilidir. Bu nedenle, doku mekanik yüke maruz kaldığında, su hareket etmekte serbesttir. Patoloji sırasında, örneğin osteoartritis durumunda, doku bütünlüğünü kaybettiğinde su seviyesi artabilir (Mow, Holmes, & Michael Lai, 1984). Kuru ağırlık ise kollajenler, proteoglikanlar, lipidler, fosfolipidler, kollajen olmayan proteinler ve glikoproteinler tarafından oluşturulur (Sophia Fox ve ark., 2009).

2.3.1.4. Kollajen

Kıkırdağın kuru ağırlığının yaklaşık %60'ını oluşturmaktadır. Eklem kıkırdağı özellikle kollajen tip II, VI, IX, X ve XI olmak üzere çok sayıda kollajen tipleri içermektedir (Buckwalter, & Mankin, 1997; Mow, Ratcliffe, & Poole, 1992). Kollajen

tip II, mevcut kollajen'in %90-95'ini oluşturur ve ESM'nin ana kollajenidir (Sophia Fox ve ark., 2009).

2.3.1.5. Proteoglikanlar ve glikozamioglikanlar

Proteoglikanlar ve glikozaminoglikanlar (GAG'lar) eklem kıkırdağı matriksinin ana bileşenleridir (Hardingham, & Fosang, 1992). Eklem kıkırdağında hiyaluronik asit (HA), keratin sülfat ve kondroitin sülfat olmak üzere üç tip glikozaminoglikan bulunmaktadır. Hiyalin kıkırdağın ıslak ağırlığının yaklaşık %10-20'si, kıkırdağa esneklik ve elastikiyet özelliği kazandıran proteoglikanlardan oluşur (Kempson, 1972). Proteoglikanlar kendi ağırlıklarının 50 katına kadar su bağlayabilirler. Eklem kıkırdağının büyük miktarda su tutma kabiliyeti çoğunlukla proteoglikan moleküllerinin, özellikle de agregan'ın hidrofilik özelliklerine atfedilir (Rizkalla, Reiner, Bogoch, & Poole, 1992).

2.3.2. Kıkırdak dokunun biyomekaniği

Kompresyona uğrayan kıkırdak doku, sadece yükün uygulandığı yönde komprese olmaz. Aynı zamanda "poisson ratio" etkisi olarak bilinen yatay yönde genişler ve ek olarak makaslama stresine de maruz kalır (Tatari, 2007; Tyyni, & Karlsson, 2000). Kıkırdağın biyomekanik özellikleri, yapısındaki suyun doku içinden kolayca akmasına izin vermeyen bir sünger gibi davranmasına bağlı olarak açıklanır. Herhangi bir basınç altında kıkırdağın sıvı içeriği azalarak, proteoglikan içeriği artar ve bu durum geçirgenliğinin de azalmasına yol açar. Bunun sonucunda ortaya çıkan hızlı ve aşırı sıvı kaybının önüne geçilerek, deformasyon önlenir (Mansour, 2004; Tatari, 2007).

Ozmotik basıncın artmasıyla beraber sıvının tekrar matriks içine alınması sayesinde kıkırdak üzerine binen yük hafifleyerek deformasyonun azaltılması sağlanır. Eğer kıkırdak sürekli olarak basınca maruz kalırsa, bu yükü karşılamak için kademeli olarak sıvı fazdan katı faza geçer ve bu üzerindeki yük kalkana kadar devam eder. Fakat kıkırdak henüz eski haline gelmeden ikinci bir yüklenme olursa, proteoglikan içeriği artar, osmotik basınç yükselir, artan sıvı basıncı ile kollajen liflerde stres oluşur ve kıkırdak hasarı meydana gelir (Mansour, 2004; Tatari, 2007).

2.4. Sinovyal Membran ve Sinovya

Diartrodiyal eklemi, bursa ve tendo boşluklarını kaplayan özelleşmiş bir mezenkimal doku olan sinovyal membran yani sinovyum iki farklı tabakadan oluşur: Subintima adı verilen dış tabaka ve intima adı verilen iç tabaka. Subintima daha kalın (5 mm'ye kadar), daha yoğun nitelikte olup, daha az hücre içerir. İntima katı ise, eklem boşluğunu kaplar ve bir ila dört hücre arasında kalınlığa sahip sinoviyositlerden oluşur (Mathiessen, & Conaghan, 2017). Normal sinovyum'un işlevi; eklem içi ortamda homeostazı korumak olup, bunu sinovyal yüzeyin bakımı ve eklem yüzeyinin kayganlaştırılması yoluyla gerçekleştirir. Eklem yüzeyinin kayganlaştırılması, sinovyal intima'ya yerleşmiş olan sinoviyositler tarafından hiyaluronat ve lubrisin gibi glikoproteinlerin sentezlenmesi yoluyla sağlanır. Hiyaluronat üretimi sinovyal sıvının viskozitesini artırarak, eklem yüzeyleri arasında ek destek sağlar (Smith, 2011). Normal koşullarda sinovyum, elektrolitler ve sitokinler gibi daha küçük moleküllerin sinovyal sıvı ile difüzyonuna seçici şekilde izin verirken, hiyaluronat gibi daha büyük glikoproteinlerin taşınmasını engeller (Scanzello, & Goldring, 2012; Smith, 2011).

Sinovyal sıvı kemiklerin uçlarını kayganlaştırarak hareket etmelerini sağlar ve eklem kıkırdağının beslenmesinde önemli bir role sahiptir (Bobick, & Balaban, 2008; Korochina, Polyakova, & Korochina, 2016). Sinovyal sıvı kalitesindeki azalma, insanlarda osteoartritis'in ilerlemesiyle ilişkilendirilmiştir. Osteoartritis ilerledikçe, hiyaluronik asit konsantrasyonu daha düşük moleküler ağırlıklı eşdeğerine doğru kayar ve sinovyal sıvı tarafından sağlanan mekanik korumayı azaltır (Temple-Wong ve ark., 2016).

2.5. Diz Ekleminin Dış ve İç Bağları

Güçlü, kalın fibröz bantlar şeklindeki diz eklemine ait bağlar kemiği kemiğe bağlayıp stabilite sağlayan, hareketi kontrol eden ve yaralanmayı önleyen halatlar gibidir. Dizde iki ana bağ çifti vardır, dizin ortasındaki cranial cruciate ligament (CrCL) ve caudal cruciate ligament (CaCL) ile dizin yanlarındaki kollateral bağlar [ligamentum (lig.) collaterale laterale ve lig. collaterale mediale] (Woo, Debski, Withrow, & Janaushek, 1999).

2.5.1. Çapraz bağların genel özellikleri

Morfolojik ve fonksiyonel olarak en karmaşık eklemlerden biri olan diz eklemi, femur'u tibia'ya güçlü bir şekilde bağlayan ve antero-posterior eklem stabilitesi için önem arz eden çapraz bağları yapısında barındırır. Çapraz bağlar, merkezi olarak interkondiler fossa içerisinde bulunur. Cranial cruciate ligament, condylus femoralis lateralis'in kaudomedialinden çıkar ve interkondiler çentik boyunca ilerleyerek tibia'nın kraniyal interkondiler bölgesine yerleşir. Bu ligament, antero-medial ve postero-lateral olmak üzere iki demetten oluşur (De Rooster, De Bruin, & Van Bree, 2006) (Şekil 6). Antero-medial demet fleksiyonda gerginken, postero-lateral demet ekstensiyonda sıkıdır (Feagin, & Curl, 1990; Fu ve ark., 1994; Slocum, & Slocum, 1993).

Şekil 6. Sağ diz ekleminde cranial cruciate ligament'in görünüşü. PL: Postero-lateral demeti, AM: Antero-medial demeti (Hassebrock, Gulbrandsen, Asprey, Makovicka, & Chhabra, 2020, s. 81).

Caudal cruciate ligament, CrCL'den biraz daha kalın ve uzundur (Evans, & de Lahunta, 2013). Bu ligament, condylus femoralis medialis'in lateralinden çıkar ve kaudo-distal olarak tibia'nın popliteal çentiğinin lateral kenarına kadar uzanır. Tibial bağlantı yeri, eklem yüzeyinin 1 cm distalinde tibial platolar arasındaki posterior interkondiler fossa'da yer alır. Cranial cruciate ligament gibi, CaCL'de antero-lateral ve postero-medial olmak üzere 2 demetten oluşur (Tajima ve ark., 2009). Kendi sinoviyal zarı olan CrCL, eklem içi olarak kabul edilmektedir (Arnoczky, 1983; Kraeutler, Wolsky, Vidal, & Bravman, 2017). Caudal cruciate ligament, CrCL gibi eklem içi ve ekstra sinoviyaldir, ancak CaCL'nin çok daha büyük bir kısmı ekstra

sinovyal olarak bulunur. (Fanelli, Beck, & Edson, 2010; Harner ve ark., 1995; LaPrade, Moulton, Nitri, Mueller, & Engebretsen, 2015).

Cranial cruciate ligament kraniyal çekmece hareketini kontrol ederken, CaCL kaudal çekmece hareketine karşı ana dengeleyici görevi görür ve translasyonu önler (Arnoczk, & Marshall 1981; LaPrade ve ark., 2015).

Anatomi, fizyoloji ve biyomekanik yönlerden cranial cruciate ligament için türler arasında farklılıklar vardır (Radford, Amis, & Stead, 1996). Köpeklerde CrCL'nin en dar kısmı, orta bölgesidir. Proksimalden distale doğru genişler (Heffron, & Campbell, 1978) (Şekil 7). Şekli, diz ekleminin normal hareket aralığı boyunca değişir (Arnoczky, & Marshall 1977; Heffron, & Campbell, 1978). Köpek CaCL'si, CrCL'den biraz daha uzun ve geniştir (Evans, & Christensen, 1979; Harari, 1993). Caudal cruciate ligament'in köpek diz eklemi stabilitesindeki önemi, CrCL'den daha az olup spesifik mekanik etkisinin tam olarak tanımlanması halen devam eden bir araştırma konusudur (Brown, Bertocci, & Marcellin-Little, 2017).

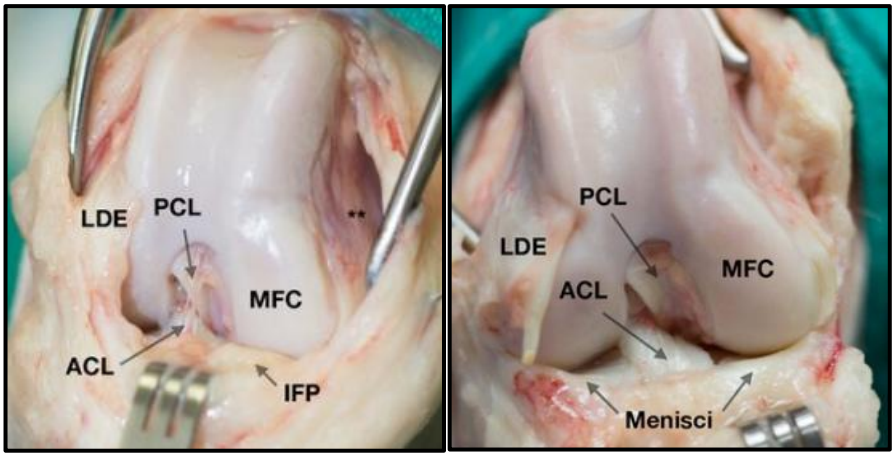

Şekil 7. Köpekte diz ekleminin önden görünümü. **ACL**; cranial cruciate ligament, **PCL**; caudal cruciate ligament, **IFP**; infrapatellar yağ, **MFC**; condylus femoralis medialis (Binversie ve ark., 2022, s. 4).

2.5.2. Çapraz bağlar'ın innervasyonu

Diz ekleminde periartiküler dokuların inervasyonundan Nervus (N.) saphenous, N. tibialis ve N. peronealis sorumludur (O'Connor, & Woodbury, 1982). Çapraz bağ içindeki mekanoreseptörler, bağı yırtılmaya karşı korumak ve olası eklem hasarına karşı uyarmak için lokal refleks modellerini etkinleştirir (Biedert, Stauffer, & Friederich, 1992). Çapraz bağların kendilerinin ağrıya nispeten duyarsız olduğu kabul

edilir, ancak bir miktar ağrı hissi iletilebilir (Schutte, Dabezies, Zimny, & Happel, 1987). Caudal cruciate ligament'in sinir işlevi öncelikle propriyoseptiftir, hem N. tibialis, hem de N. obturatorius tarafından innerve edilir (Kennedy, Alexander, & Hayes, 1982) (Şekil 8A ve 8B).

2.5.3. Çapraz bağların vaskülarizasyonu

Diz eklemi ve çapraz bağların vaskülarizasyonundan popliteal arter'den çıkan, fossa intercondylaris'e kraniodistal olarak geçen orta geniküler arterin dalları sorumludur (De Vos, & Simoens, 1992). Cranial cruciate ligament'in proksimal kısmındaki vasküler yapılar, tibial taraftakilere kıyasla daha fazla sayıda olup, daha büyük bir çapa sahiptir. Cranial cruciate ligament'in orta kısmı, ligamentin geri kalanıyla karşılaştırıldığında daha az vaskülarizedir (Vasseur, Pool, Arnoczky, & Lau, 1985). Çapraz bağlar ayrıca sinovyal sıvıdan pasif difüzyon ile beslenir (Skyhar, Danzig, Hargens, & Akeson, 1985). Her iki çapraz bağa kan temini ağırlıklı olarak yumuşak doku kaynaklı olup, kemik yapıların katkısı önemsizdir (Kobayashi ve ark., 2006) (Şekil 8C).

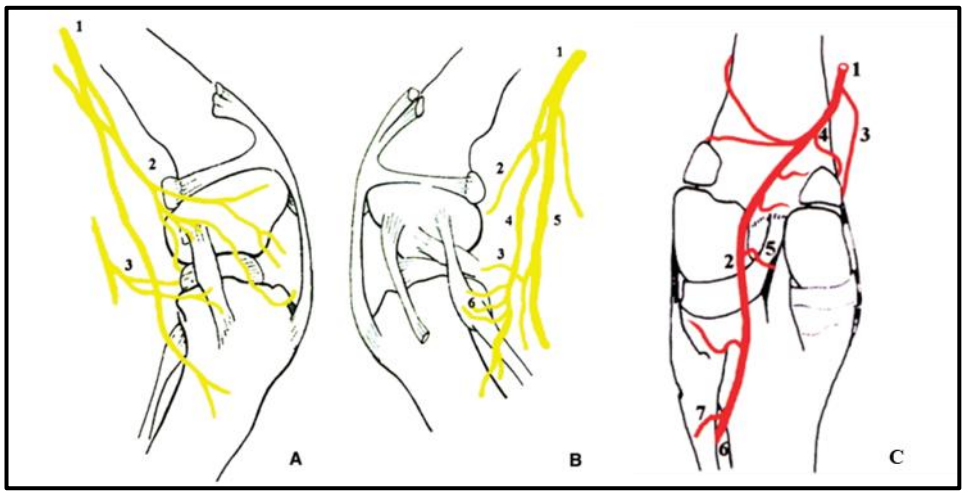

Şekil 8. Köpekte diz ekleminin innervasyonu. A. Medial görünüm, B. Lateral görünüm, (1) N. saphenous, (2) medial artiküler sinir, (3) posterior artiküler sinir (4) N. peronalis, (5) N. tibialis, (6) lateral artiküler sinir. C. Köpekte diz ekleminin vaskülarizasyonundan sorumlu damarların görünümü. (1) Femoral arter, (2) popliteal arter, (3) inen geniküler arter, (4) proksimal medial geniküler arter, (5) orta geniküler arter, (6) kraniyal tibial arter, (7) kaudal tibial arter (De Rooster, De Bruin, & Van Bree, 2006, s. 774, 776).

2.5.4. Çapraz bağların fonksiyonel biyomekaniği

Çapraz bağlar, diz ekleminin öne ve arkaya aşırı hareketini sınırlamaktan sorumludur. Çapraz bağlardan birinin yırtılması durumunda diz ekleminin biyomekaniği değişebilir. Diz esnedikçe çapraz bağlar sadece birbirlerine sarılmakla kalmaz, aynı zamanda kendi üzerlerine spirallenir. Asimetrik bağlanma yerleri nedeniyle CrCL ile CaCL'nin uzunluğu ve gerilimi, fleksiyon/ekstensiyon derecelerinin değişmesinden etkilenir. Bir kişi dizleri tam ekstensiyonda durduğunda, CaCL gevşekken CrCL gergindir ve eklem minimum kas desteği ile pasif olarak sabittir. Fleksiyon ile, CrCL'nin postero-lateral demeti gevşer ve CaCL'nin antero-medial demeti sıkılaşır (Hulse, & Shires, 1985).

Diz ekleminin 20-50° fleksiyonunda, her iki çapraz bağ da oldukça gevşek olduğundan diz ekleminde daha az stabilite vardır. Fleksiyon arttıkça, CrCL eklem hattına göre daha yatay hale gelirken, CaCL daha dikey hale gelir. Bu yönelimdeki değişiklik, sagital düzlemde diz dinamik stabilitesini sağlar. Artan fleksiyonla, CaCL giderek daha fazla devreye girer ve bu da tibia'nın eklemden posterior distraksiyonunu önler (Fu ve ark., 1994).

Çapraz bağlar, fleksiyon ve ekstensiyon sırasında diz çevresindeki kasların dinamik hareketlerini kısıtlar. Ekstensiyon sırasında, CrCL, tibia'nın femur'a göre anterior translasyonunu sınırlar. Bu, quadriceps kasının anterior tibia'daki insersiyon yerini çekmesi sonucu oluşur. Cranial cruciate ligament'te bir problem mevcutsa, sagital düzlemde hareket sırasında anterior translasyon meydana gelebilir. Bu gerçekleştiğinde, dönme merkezi değişir ve dizin diğer destekleyici yapıları boyunca artan strese yol açar. Ayrıca, bu durum diz ekstensor aparatının momentinde bir azalmaya yol açar ve bu da dengeyi korumak için kas kuvvetlerine olan ihtiyacın artmasına neden olur. Artan kas kuvvetleri, destekleyici yapılara uygulanan artan eklem reaktif kuvvetlerine ve strese daha fazla katkıda bulunur. Özellikle, menisküsler ve yumuşak doku kapsülü, anterior translasyonu kısıtlamak ve CrCL defekti olduğunda artan stresi karşılamak için ikincil destek sağlar. İkincil yapılara uygulanan ekstra stres, genellikle CrCL yırtılmasından sonra oluşan quadriceps atrofisi ile düzeltilir, çünkü kas kuvvetinin azalması tibia üzerindeki ekstensor çekişin azalmasına neden olur. Dinamik kasın diz hareketindeki önemi, vida yuvası mekanizmasıyla

gösterilir. Fleksiyon sırasında, lateral femoral kondilus arkaya doğru yuvarlandıkça, dizin ekstensor aparatının momenti artar. Artmış moment, eklemin aşırı hareketi sırasında diz için mekanik bir avantaj sağlar (Hassebrock ve ark., 2020).

Stabil bir diz ekleminde, kollateral bağlar, diz eklemi hareketi kısıtlandığında laterale doğru kısıtlama sağlayan birincil bağ yapıları olarak kabul edilir. Her iki çapraz bağ birlikte, varus ve valgus açılanmasına karşı önem taşıyan ikincil koruyuculardır. İnsanlarda ve köpeklerde, kollateral bağ desteğinin kaybı varsa, çapraz bağlar birincil kısıtlayıcı haline gelir (Vasseur, & Arnoczky, 1981).

2.6. Cruciate Ligament (Çapraz Bağ) Rupturu

Cranial cruciate ligament rupturu, beşeri ve veteriner hekimlikte en sık görülen ortopedik hastalıklardan biridir (Spinella, Arcamone, & Valentini, 2021). Yayınlanan raporlar, görünüşe göre diz ekleminin en savunmasız ve en önemli bağı olduğu için öncelikle CrCL'ye odaklanmıştır. Klinik düzeyde bulguya neden olmaması ve seyrek görülmesi nedeniyle, CaCL rupturu üzerinde CrCL rupturu kadar durulmamıştır (Fanelli ve ark., 2010). Cranial cruciate ligament rupturu'nun etiyopatogenezi tam olarak aydınlatılamamıştır. Geçmişte, CrCL rupturu'nun tamamen travmatik kaynaklı olduğu düşünülürken, yıllar geçtikçe bu hastalığın diz eklemindeki dejeneratif değişiklikler nedeniyle fizyolojik yüklenme sırasında kendiliğinden de ortaya çıkabileceği kanıtlanmıştır. Meydana gelen dejeneratif değişiklikler, bağın elastikiyeti ve mekanik direncini giderek azaltır. Bu durum çapraz bağı, minimum travmaya veya nihayetinde eklem üzerindeki fizyolojik günlük yükten kaynaklanan streslere karşı daha duyarlı hale getirir (DeCamp, Johnston, Déjardin, & Schaefer, 2016; Vasseur, 2003).

Cranial cruciate ligament rupturu, diz instabilitesine neden olur. Ayrıca, normal günlük aktiviteleri sınırlayabilen ciddi dejeneratif değişikliklerin başlamasına ve ilerlemesine neden olmaktadır. Bu durum, hastaların yaşam kalitesi üzerinde önemli derecede olumsuz sonuçlara yol açabilir (Spinella ve ark., 2021). Spor amaçlı yarışmalara katılan ve CrCL rupturu tedavisi için tibial plato yükseltme osteotomisi (TPLO) ameliyatı geçiren köpeklerden sadece %60'ının performans yarışmalarına geri dönebildiği belirlenmiştir (Heidorn, Canapp, Zink, Leasure, & Jean Carr, 2018).

Çapraz bağında hasar olan insanların %80'i spora geri dönebilse bile, bunlardan sadece yaklaşık %60'ı önceki performans seviyelerine ulaşabilmektedir (Ardern, Taylor, Feller, & Webster, 2014). Bu nedenle spor yapanlar için, bu yaralanma, kariyerlerinin ilerlemesi için engel teşkil edebilmektedir (Spinella ve ark., 2021).

2.6.1. Cruciate ligament rupturunda etiyoloji

2.6.1.1. Hazırlayıcı faktörler

Cranial cruciate ligament rupturu için temel predispoze nedenler; biyolojik ve biyomekanik faktörler olarak ikiye ayrılır. Biyolojik faktörler arasında ırk, cinsiyet, yaş, genetik, vücut ağırlığı yer alırken, biyomekanik faktörler olarak diz eklemi konformasyonu, kemik segmentlerinin hizalanması ve kas gücü söylenebilir (Comerford ve ark., 2005; Lotsikas ve ark., 2018). Tüm bu unsurlar eklemde ve çapraz bağda meydana gelen dejeneratif değişikliklerin hızlanmasına katkıda bulunur (Sanders ve ark., 2016).

Köpeklerde cranial cruciate ligament hasarı için en yüksek prevalansın 7-10 yaş arasında olduğu, dişi ve ağırlığı genellikle >22 kg olanlarda daha yaygın görüldüğü bildirilmiştir. Küçük ırk köpeklerde daha ileri yaşlarda CrCL yırtılma eğilimi dikkati çekerken, Labrador Retriever ve Rottweiler gibi bazı köpek ırkları CrCL yırtılmasına daha yatkın bulunmuştur (Whitehair, Vasseur, & Willits, 1993).

2.6.1.2. Yapıcı faktörler

Çapraz bağın travmatik nedenli rupturu, sportif köpeklerde çok yaygındır. Ani yön değişiklikleri yapılırken veya yüksekten düşme sırasında ruptur gelişebilir (Boden, Dean, Feagin, & Garrett, 2000). Genellikle dizin hiperekstensiyonu, aşırı intra/ ekstra tibial rotasyon veya aşırı kraniyal tibial itme gibi konformasyonel bozukluklar, çapraz bağın ilerleyici dejenerasyonuna neden olarak, ruptura yol açabilmektedir (Canapp, 2018; DeCamp ve ark., 2016).

2.6.2. Cruciate ligament rupturu'nun patogenezi

Diz ekleminin kritik bir dengeleyicisi olan CrCL'nin rupturu, köpeklerde diz

eklemi topallığının en yaygın nedenidir. Genellikle travmadan kaynaklanabilen CrCL rupturu, dik tibial plato açıları gibi konformasyonel bozukluk ya da önceden var olan progresif yorgunluk nedeniyle normal koşullar altında da meydana gelebilir (Wilke, Conzemiu, Besancon, Evans, & Ritter, 2002). Progresif mekanik aşırı yüklenme, bozulmamış CrCL'deki kollajen fibrillerin tipik kıvrımlı yapısını azaltır ve fasiküllerin bozulmasına neden olur. Artan kollajen remodeling, CrCL'yi progresif osteoartritis'e yol açan artan laksiteye yatkın hale getirir. Ayrıca vasküler mekanizmaların da patofizyolojide önemli olduğu öne sürülmüştür (Hayashi ve ark., 2003). Cruciate ligament hasarı, klinik muayene bulguları ve matriksin etkilenme derecesine göre üç ayrı derecede sınıflandırılır (Muir, 2018):

- I. derecede; ligamentte kopma yoktur, ancak klinik olarak eklemde laksite mevcuttur ve ligament hafif gerilmiştir.
- II. derecede, liflerin bazıları yırtılmıştır ve eklemde belirgin bir instabilite vardır.
- III. derecede ise; liflerde kopma ve belirgin eklem laksitesi mevcuttur (Muir, 2018).

Cranial cruciate ligament rupturu olan köpeklerin %40-80'inde aynı zamanda medial menisküs hasarı meydana geldiği belirtilmektedir (Bennett, & May, 1991; Vasseur, 2003). Bu menisküs, lateral olandan daha az hareketlidir. Normal köpek dizinde CrCL'nin yırtılmasıyla ortaya çıkan femorotibial instabilite artışı, normal aktivite sırasında condylus femoralis medialis ile tibial plato arasındaki medial menisküs'ün kaudal boynuzunun ezilmesiyle sonuçlanır (Vasseur, 2003). Menisküs'ün yer değiştirmiş kısmı, eklemin manipülasyonu sırasında sıklıkla condylus femoralis altında ileri geri hareket ederek bir klik sesine neden olur (Moses, 2002). Hasar gören CrCL'nin cerrahi tedavisini takip eden başlangıçtan itibaren 1 yıl içinde, köpeklerin %37'sinde diğer diz ekleminde yer alan CrCL'de ruptur meydana geldiği raporlanmıştır. Bu durum, patojenik süreçlerin her iki diz ekleminde de sıklıkla mevcut olduğunu göstermektedir (Doverspike, Vasseur, Harb, & Walls, 1993).

Cranial cruciate ligament hasarının tüm köpeklerde tek bir durum olmaktan ziyade aşağıda belirtildiği gibi dört farklı köpek grubunda meydana geldiği yaygın olarak

kabul edilmektedir:

- Küçük Minyatür ya da Toy poodle cinsi, orta yaşlı, aynı zamanda genu varum'a sahip köpekler: Bu köpeklerde hafif ya da orta şiddette egzersiz sonrasında medial patellar luksasyona bağlı olarak CrCL hasarı ortaya çıkabilir. Mediale patella luksasyonunda quadriseps kasları kasıldığında ve diz eklemi ekstensiyonu sırasında tibia'nın aşırı içe rotasyonu meydana gelir. Eklemin kraniyal stabilitesi azalarak, CrCL üzerindeki kuvvetlerin daha da artmasına neden olur (Moore, & Read, 1996).
- Yorucu egzersiz veya çalışma sırasında CrCL'de akut travmatik yaralanmaya maruz kalan, orta-büyük boy, aktif, atletik köpekler: Sağlıklı bir CrCL, köpeğin vücut ağırlığının yaklaşık dört katı kadar bir yükü kaldırabilir (Johnson, Hulse, Hogan, Nelson, & Boothe, 1990). Diz ekleminin hiperekstensiyonu, CrCL'yi interkondiler çentiğin kraniyal yönüne doğru zorlayarak, çapraz bağın ezilmesine ve deforme olmasına neden olur. Aşırı içe rotasyon da CrCL'ye aniden aşırı yüklenmeye neden olarak tam kopmaya yol açabilir (Slocum, & Slocum, 1993).
- Hafif veya orta dereceli aktivite sonrasında akut topallık gelişen konformasyonel anormalliklere sahip, genç büyük ırk köpekler: Bu köpeklerde, normal ayakta durma pozisyonunda diz ekleminde belirgin hiperekstensiyon mevcuttur. Bu durumun CrCL'nin interkondiler çentiğe sıkışmasına ve tibial plato'nun kaudodistal eğiminin işlevsel olarak artmasına neden olduğu teorisi ortaya atılmıştır (Moore, & Read, 1996). Bu hasar, CrCL'nin orta kısmındaki zayıf vaskülarite ve bağ üzerinde devam eden zorlanma nedeniyle yeterince iyileşemez. Bu durum köpeğin aktivitesini kısıtlama zorluğu ile birleştiğinde, CrCL'de hızla tam yırtılma meydana gelir. İnterkondiler çentiğin dar olmasının, CrCL hasarına katkıda bulunduğu kanıtlanmıştır (Aiken, Kass, & Toombs, 1995).
- Orta yaşlı, kronik arka ekstremite topallığı öyküsü olan, orta-büyük ırk köpekler: Bu grupta CrCL hasarının nedenine ilişkin önemli tartışmalar devam etmektedir. Birçok araştırmacı, bağışıklık sistemi aracılı dejenerasyon veya genetik faktörlerden kaynaklanan diz osteoartritis'nin CrCL'deki hasarın tetikleyici nedeni olduğuna inanmaktadır (Moore, & Read, 1996; Vasseur, 2003). Bu grupta yer alan köpekler, tipik olarak 25-30°'lik bir tibial plato eğimine sahiptir ve biraz aktif olmalarına rağmen aşırı kilolu olabilirler (Morris, & Lipowitz, 2001). Diz ekleminin

konformasyonel bozukluğu klinik olarak diz ekleminde efüzyon, dejeneratif eklem hastalığı ve topallık ile kendini gösterir, ancak belirgin bir instabilite görülmez. Pozitif bir kraniyal çekmece gözü hareketi, bazen ekstremite fleksiyonda iken belirlenebilir. Klinik seyrin bu aşamasında, sıklıkla kısmi CrCL rupturu tanısı konulabilir (Scavelli, Schrader, Matthiesen, & Skorup, 1990). Dejeneratif süreç devam ederek inflamatuvar sitokinlerin (İnterlöykin-1, İnterlöykin-6 ve Tümör Nekrozis Faktör) ve metalloproteinazların (Stromelysin) salınmasına neden olur. Bu da kıkırdak matriksinin ve zaten hasarlı olan CrCL'nin bozulmasını başlatır. Diz osteoartritis'i hızla gelişir ve sonunda CrCL'nin tamamen yırtılması meydana gelir (Hay, Chu, Budsberg, Clayton, & Johnson, 1997).

2.6.3. Cruciate ligament rupturunda tanı

2.6.3.1. Klinik muayene bulguları

Klasik olarak CrCL kısmi ve tam rupturunun tanısı, etkilenen ekstremitenin palpasyonuyla konulur. Ortopedik muayene genellikle kontralateral ekstremite ile karşılaştırmaya olanak sağlamak için hasta ayakta dururken başlar. Her iki arka ekstremitenin palpasyonu, özellikle kronik diz eklemi topallık vakalarında, etkilenen tarafın gluteal ve quadriseps kaslarındaki kas atrofisini ortaya çıkarabilir. Diz ekleminin palpasyonu, ligamentum rectopatellare'nin kaudalinde hemen tespit edilebilen eklem efüzyonunu ve eklem kapsülünün medial yönünde gelişen kalınlaşmayı gösterebilir. Daha sonra hasta lateral olarak yatırılır ve diz eklemi krepitasyon, meniskal "klik" bulgusu, tablonun kronik olmasına bağlı olarak azalmış veya artmış hareket açıklığı yönünden palpe edilir (Johnson, & Hulse, 2002; Vasseur, 2003).

Cranial cruciate ligament'in tamamen yırtılmasının hemen ardından, tipik olarak yük vermeme şeklinde bir topallık olarak ortaya çıkar. Akut bir yangı ve hemartroz meydana gelir. İki-üç hafta geçtikten sonra yangı azalsa da, eklem instabilitesi nedeniyle aralıklı olarak topallık görülebilir. Zamanla menisküs hasarı ve eklemde dejeneratif değişiklikler meydana geldikçe, topallığın şiddeti kademeli olarak artar (Johnson, & Hulse, 2002; Vasseur, 2003).

Diz ekleminde kraniokaudal instabilitenin palpasyonu CrCL rupturu için

patognomoniktir. Ancak kronik periartiküler fibrozis, kısmi CrCL rupturu ve kasların gerginliği dizdeki instabilite değerlendirilmesini zorlaştırabilir. Diz topallığından şüpheleniliyorsa, dizdeki instabiliteyi doğrulamak için derin sedasyon veya genel anestezi gerekebilir. Kraniyal çekmece gözü testi için üstteki elin parmakları lateral fabella, patella ve distal femur'u sıkıca kavrar, alt elin parmakları caput fibula ve crista tibia'yı tutmak için kullanılır. Üst el sabitken, eğer alt el tibia'yı kraniyale doğru itebiliyorsa, kraniyal çekmece gözü testi pozitif anlamına gelir. Kısmi CrCL rupturu olan köpeklerde, CrCL'nin yalnızca kraniyomedial bandının bozulması nedeniyle ekstremite fleksiyondayken kraniyal çekmece gözü testi pozitif olur (Scavelli ve ark., 1990). Normal immatür köpeklerde, eklemler daha gevşek yapıda olduğundan, sıklıkla az miktarda kraniyal çekmece gözü hareketi görülür; bunu CrCL rupturundan ayırt etmek gerekir. Aynı zamanda CrCL rupturunu teşhis etmek için ayak tabanından yukarı doğru itme ile uygulanan tibial kompresyon testi de tarif edilmiştir. Bu test, diz kaslarının hareketlerini taklit ederek kraniyal tibial itme kuvvetinin subjektif bir ölçümünü sağlar (Moore, & Read, 1996).

2.6.3.2. Radyolojik muayene bulguları

Diz eklemi radyografileri CrCL rupturu tanısı koymak için her zaman gerekli değildir, ancak özellikle dizdeki instabilitenin minimal olduğu vakalarda osteoartiritis varlığının değerlendirilmesinde yardımcı olabilir. Cranial cruciate ligament rupturu vakalarında belirgin olan radyografik değişiklikler; kas atrofisi, eklem efüzyonu, periartiküler şişkinlik, infrapatellar yağ dokunun gölge kaybı ve periartiküler osteofit oluşumunu içerebilir (Johnson, & Hulse, 2002; Vasseur, 2003). Osteofitler başlangıçta distal patella ve femoral trochlear sahada oluşur. Daha sonra fabella, interkondiler çentik, fibula başı, tibial ve femoral kondilus'lara yayılır. Diğer diz eklemine ait çift pozisyon çekilen radyografiler ile karşılaştırma yararlı olabilir (Hay ve ark., 1997). Diz eklemi yaklaşık 90° fleksiyona getirilir ve kaset üzerine yerleştirilir. Bu pozisyonda alınan grafide, tibia'nın normale göre daha önde, femur kondilus'larının ise tibia'nın proksimal yüzeyinin daha gerisinde yer aldığı gözlenir (Yanık, 2011).

Ultrasonografi yumuşak dokudaki patolojik değişiklikleri göstermek için kullanılabilir, ancak CrCL yırtığını doğrulamak için nispeten daha az faydalıdır

(Gnudi, & Bertoni, 2001). Bilgisayarlı tomografi (BT), diz ekleminin iç yapılarının süperpozisyona neden olmadan incelenmesinde, tam veya kısmi CrCL rupturunun tespit edilmesinde yardımcı olur (Gielen, & van Bree, 2018).

Artroskopi, eklem içi patolojiyi doğru bir şekilde tanımlamak için özel ekipman ve eğitim gerektirmektedir (Johnson, & Hulse, 2002). Minimal invaziv bir girişim olan artroskopi ile CrCL hasarı doğrulanabilir. Tam rupturun dışında, CrCL ve CaCL'nin belirli lif demetlerinde lif kopması, sinovitis, ilerleyen lif kopmasıyla ilişkili sinoviyal membran hipertrofisi, vaskülarizasyon ve inflamatuvar değişiklikleri, ayrıca kopmuş lif demetlerindeki iyileşme yanıtı artroskopik olarak belirlenebilir (Binversie ve ark., 2022).

2.6.4. Cruciate ligament rupturu'nun tedavisi

Cranial cruciate ligament rupturu'nun tedavi seçenekleri; konservatif ve cerrahi olarak iki kategoriye ayrılabilir. Cerrahi tedavi; instabiliteyi düzeltmede, eklem fonksiyonunu geri kazandırmada ve osteoartritis başlangıcını geciktirmede daha etkili olduğu için tedavide altın standardı temsil eder (Canapp, Leasure, Cox, Ibrahim, & Jean Carr, 2016). Ruptur bulunan bir vakada konservatif veya cerrahi tedavi seçimi hastanın aktivite seviyesi, yaşı, eşlik eden sistemik hastalıklar, ekonomik ve finansal nedenler, hastanın ağırlığı, eklemin stabilitesi ve klinik belirtilerin ciddiyetine bağlıdır (Canapp, 2018; Taylor, 2020).

Vasseur (2003) cranial cruciate ligament rupturu'nda aktivitenin kısıtlanması, kilo verilmesi ve analjezik ilaçlardan oluşan konservatif tedavinin 15 kg'a kadar olan köpeklerin yaklaşık %80'inde klinik belirtilerin giderilmesinde başarılı olduğunu bildirmiştir. Belirgin klinik iyileşmeye rağmen dejeneratif eklem hastalığının radyografik belirtileri, bu grup köpeklerde ilerlemektedir. Ruptur mevcut olan 15 kg üzeri köpeklerin, %20'sinden azı medikal tedaviye olumlu yanıt verdiğinden, daha çok cerrahi tedavi tavsiye edilir.

Cerrahi tedavi genel olarak üç gruba ayrılır: İntrakapsüler, ekstrakapsüler ve tibial osteotomi teknikleri. Kullanılan cerrahi teknik ne olursa olsun, köpeklerin yaklaşık %85'inin klinik iyileşme gösterdiği, ancak bunların çoğunda aralıklı diz ağrısı veya topallık görüldüğü bildirilmiştir (Johnson, & Hulse, 2002; Vasseur, 2003).

2.7. Osteoartritis

Osteoartritis (OA), eklem kıkırdağının bütünlüğünün bozulmasının yanı sıra, altta yatan subkondral kemikte skleroz, osteofit oluşumu ve sinovyal değişikliklerle birlikte seyreden, kronik, ilerleyici ve multifaktöriyel bir eklem hastalığıdır (Hunter, & Bierma-Zeinstra, 2019). Osteoartritis klinik olarak ağrı, eklem sertliği, hareket kısıtlılığı ve fonksiyon kaybı ile karakterize yaygın bir sağlık sorunudur. Hem insanlarda hem de hayvanlarda yaşam kalitesini ciddi şekilde etkilemektedir (Glyn-Jones ve ark., 2015). Genellikle yaşlanmaya bağlı "aşınma ve yıpranma" hastalığı olarak tanımlansa da, güncel yaklaşımlar hastalığın yalnızca mekanik bir bozukluk olmadığını, aynı zamanda biyokimyasal, hücresel, genetik ve immünolojik faktörlerin karmaşık etkileşimiyle ortaya çıktığını göstermektedir (Loeser, Goldring, Scanzello, & Goldring, 2012).

Amerika Birleşik Devletleri'nde OA, insanlarda en sık görülen dejeneratif eklem hastalığı olup, halk sağlığı üzerinde önemli bir ekonomik yük oluşturmaktadır. Yalnızca ABD'de 2007 yılı itibarıyla OA'nın toplam sağlık harcamalarına etkisinin yıllık 185,5 milyar dolara ulaştığı bildirilmiştir (Kotlarz, Gunnarsson, Fang, & Rizzo, Dec 2009; Pereira ve ark., 2011). Mevcut demografik eğilimler göz önüne alındığında, yaşlanan nüfus ve artan obezite oranları nedeniyle 2030 yılına kadar ABD'deki yetişkin nüfusun yaklaşık %25'inin OA'dan etkileneceği öngörülmektedir (Sharma, Kapoor, & Issa, 2006; Heidari, 2011).

2.7.1. Osteoartritis'in etiyolojisi

Osteoartritis; genellikle primer (idiyopatik) ve sekonder olarak alt kategorilere ayrılabilir (Menkes, 1991). Primer OA'nın etiyolojisinde tam olarak tanımlanmamış olmasına rağmen, genetik faktörler, yaşa bağlı fizyolojik değişiklikler, ırk ve biyomekaniksel faktörler önemli rol oynamaktadır (Johnson, & Hunter, 2014). Sekonder OA ise; travma, konjenital ve gelişimsel anomaliler (kalça displazisi), enfeksiyon, immun sistem hastalıkları, nöropati (diabetus mellitus) ve beslenme problemleri sonucu gelişir. Köpeklerde osteoartritis genellikle sekonder olarak gelişir. Çapraz bağ rupturu veya patellar luksasyon gibi birincil eklem probleminin daha sonra

osteoartritis gelişimini tetiklediği düşünülmektedir (Anderson ve ark., 2018).

Diz eklemi osteoartritis'i ayrıca cinsiyet, obezite, genu valgum ve genu varum gibi faktörlerden de etkilenmektedir (Meeson, Todhunter, Blunn, Nuki, & Pitsillides, 2019; Varady, & Grodzinsky, 2016). Obezite (vücut kitle indeksi) ile diz OA prevalansı ve insidensi arasında tutarlı bir ilişki olduğu, birçok çalışmada ortaya konulmuştur (Frye, Shmalberg, & Wakshlag, 2016; Kulkarni, Karssiens, Kumar, & Pandit, 2016). Alınan her kilo kişinin dizlerine 0,9-1,8 kg ekstra baskı ekler. Aşırı kilo eklem yükünü artırarak ağırlık taşıyan eklemler üzerinde zararlı etkilere neden olur ve inflamasyona katkıda bulunur (Wluka, Lombard, & Cicuttini, 2013).

Erkek köpeklerin dişilerden daha fazla osteoartritis'e yatkın olması, cinsiyet hormonu veya aktivite farklılıklarının yanı sıra, erkekler ve dişiler arasındaki vücut ağırlığındaki farklılıklardan da kaynaklanabilir (Hays ve ark., 2007). Kısırlaştırılmış köpeklerde eklem hastalıkları görülme olasılığının daha yüksek olduğu bildirilmiştir. Bu durumun, osteoartritis'e karşı koruyucu olarak hareket eden gonadal hormonlardaki azalmadan veya kısırlaştırmanın kilo alımı ile pozitif ilişkisinden kaynaklandığı, buna göre daha yüksek vücut ağırlığının osteoartritis gelişimine neden olduğu öne sürülmektedir (Hart, Hart, Tigpen, & Willits, 2014).

2.7.2. Osteoartritis prevelansı

Osteoartritis (OA), köpeklerde sık karşılaşılan dejeneratif eklem hastalıklarından biridir ve literatürde prevalansı %20 ile %40 arasında bildirilmektedir (Anderson ve ark., 2018). Özellikle büyük ve dev ırk köpeklerde görülme oranı daha yüksek olup, OA gelişimi açısından genetik yatkınlık önemli bir rol oynamaktadır. Mele (2007), büyük ırk köpeklerde OA prevalansını %45, küçük ırklarda ise %27 olarak bildirmiştir. Golden Retriever, Labrador Retriever, Rottweiler ve German Shepherd gibi ırkların OA'ya yatkın olduğu, ayrıca Rottweiler gibi bazı ırklarda semptomların daha erken yaşlarda ortaya çıkabileceği belirtilmektedir (Anderson ve ark., 2018; Mele, 2007).

Kedilerde osteoartritis prevalansının yaşla birlikte artış gösterdiği bildirilmekte olup, 12 yaş ve üzerindeki kedilerin %90'ından fazlasında dejeneratif eklem hastalığına dair radyografik bulgular gözlenmektedir (Epstein, 2019). Irksal

yatkınlığın da OA gelişiminde rol oynadığı; Scottish Fold, Maine Coon, Ragdoll, Persian, British Shorthair, Bengal, Abyssinian, American Curl ve Cornish Rex gibi bazı kedi ırklarının dejeneratif eklem hastalıklarına daha duyarlı olduğu ifade edilmiştir (Bonecka, Skibniewski, Zep, & Domino, 2023).

Osteoartritis'in tutulum bölgeleri türler arasında farklılık göstermektedir. Köpeklerde en sık dirsek, kalça ve diz eklemleri etkilenirken (Anderson, Zulch, O'Neill, Meeson, & Collins, 2020), kedilerde daha sık olarak omuz, dirsek, karpal ve kalça eklemlerinde OA şekillenmektedir (Gao, Lee, Malladi, Melendez, Lascelles, & Al-Murrani, 2013). Yarış amaçlı kullanılan atlarda karpal/tarsal, metakarpal/metatarsal ve metakarpofalangeal/metatarsofalangeal eklemler, yarış amacıyla kullanılmayan atlarda ise dirsek, kalça ve diz eklemleri daha yaygın olarak etkilenmektedir (Kidd, Fuller, & Barr, 2001; McIlwraith, 2010).

2.7.3. Osteoartritis'in patofizyolojisi

Osteoartritis'in patogenezinde rol oynayan temel faktör; kıkırdak yapımı ve yıkımı arasındaki dengenin bozulması sonucu kıkırdağın matriks yapısının zarar görmesidir. Kıkırdakta proteoglikan içeriği azalırken, su içeriği artar. Kıkırdaktaki ilk bozukluklar; proteoglikan kaybı, kıkırdağın yüzeye yakın bölgesinde ödem ve yumuşama şeklinde başlar. Bu olayları sinoviyal sıvıdaki hiyaluronik asit miktarındaki azalma takip eder (Rychel, 2010). Tablonun ilerlemesiyle birlikte, eklem içindeki ESM moleküllerinin hem yıkımında hem de sentezindeki artış sonucunda anabolizmadan katabolizmaya doğru bir kayma görülür. Kondrosit metabolizması, anabolik sinyalin aşağı regülasyonu ile birlikte inflamatuvar sitokinlerin ve matriks parçalayıcı enzimlerin aşırı üretimi nedeniyle dengesizleşir. Sonuçta ekstrasellüler matriksin yıkımlanmasına ve ardından kıkırdak degradasyonuna yol açar. Reaktif oksijen türleri (ROS) tarafından ortaya çıkarılan oksidatif stres, kıkırdak homeostazını daha da bozar (Bauer ve ark., 2006; Goldring, & Berenbaum, 2004; Lane ve ark., 2011) (Şekil 9).

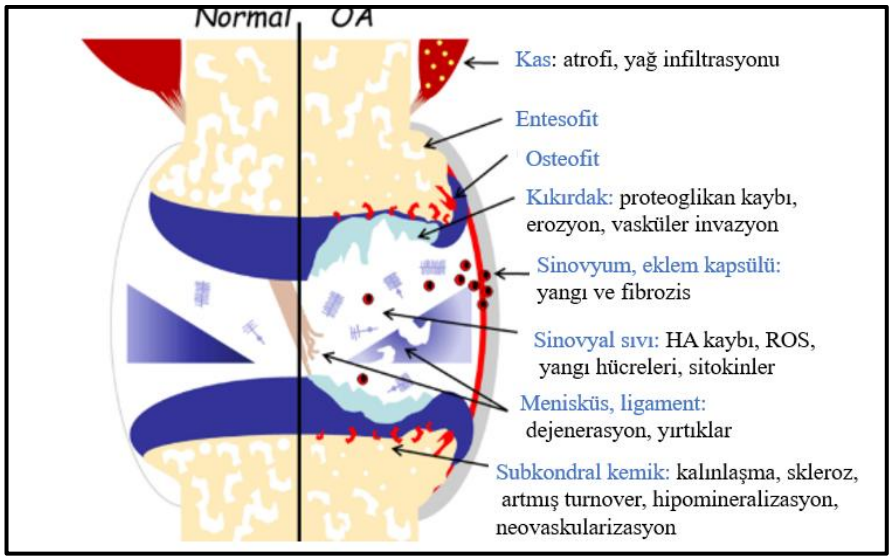

Şekil 9. Diz ekleminin kesit diyagramı. Normal bir eklem (sol taraf) ile osteoartritis bulunan eklemde (sağ taraf) karşılaşılan yapısal değişiklikler (HA: hiyaluronik asit; ROS: reaktif oksijen türleri) (Zaki, Blaker, & Little, 2022, s.358).

2.7.4. Osteoartritis'te yangı mediatörleri ve proteolitik enzimler

Osteoartritis'in patogenezinde, eklemdeki dejeneratif süreci başlatan ve sürdüren çeşitli inflamatuvar mediatörler ile proteolitik enzimler önemli rol oynamaktadır. Başlıca yangı mediatörleri arasında tümör nekrozis faktör-α (TNF-α), interlöykin-1β, (IL-1β), interlöykin-6 (IL-6), interlöykin-8 (IL-8), interlöykin-15 (IL-15), interlöykin-17 (IL-17), interlöykin-21 (IL-21), prostoglandin E_2 (PGE_2), substans P, sinir büyüme faktörü (NGF), epidermal büyüme faktörü (EGF), vasküler endoteliyal büyüme faktörü (VEGF) ve fibroblast büyüme faktörü-2 (FGF-2) yer almaktadır. Bu mediatörler, sinovyal hücreler ve kondrositlerden salınarak hem kıkırdak yıkımına neden olan proteazların üretimini artırmakta, hem de OA ile ilişkili ağrı yolaklarının aktivasyonuna katkıda bulunmaktadır. Bu aracılar, primer afferent sinir liflerinin mekanik uyaranlara karşı duyarlılığını artırarak hiperaljeziye neden olabilir. Osteoartritis ile ilişkili temel proteolitik enzimler arasında matriks metalloproteinaz-1 (MMP-1), matriks metalloproteinaz-3 (MMP-3), matriks metalloproteinaz-9 (MMP-9), matriks metalloproteinaz-13 (MMP-13), trombospondin motifli bir disintegrin ve metaloproteinaz olan ADAMTS-4 ve ADAMTS-5, TNF-α yer alır. Bu enzimler, başta kollajen tip II ve aggregan olmak üzere ekstrasellüler matriks bileşenlerini parçalayarak kıkırdak bütünlüğünün bozulmasına yol açar (Lee ve ark., 2013). Osteoartritis'e bağlı nosiseptif duyarlılığın periferik mekanizmaları tam olarak

aydınlatılamamış olsa da, mevcut literatürde bu faktörlerin inhibisyonu için kullanılabilecek yeni biyolojik tedavilerin araştırılması hedeflenmektedir (Dieppe, & Lohmander, 2005; Lee, Nassikas, & Clauw, 2011).

2.7.4.1. İnterlöykin-1

Osteoartritis ile ilgili en iyi çalışılmış sitokinlerden birisi olan IL-1'in hem kıkırdak yıkımında hem de nosiseptif yolakların uyarılmasında önemli bir rol oynadığı gösterilmiştir (Benito, Veale, FitzGerald, Van Den Berg, & Bresnihan, 2005). Ekstrasellüler matriks sentezini inhibe etmede ve kıkırdak yıkımını desteklemede güçlü biyoaktiviteler gösterir. Kondrositlerde temel ESM bileşenlerinin (örn., aggregan ve kollajen tip II) ekspresyonunu baskılar (Richardson, & Dodge, 2000). Ayrıca IL-1 hem kondrositlerde hem de sinovyal fibroblastlarda, kollajenazlar (MMP-1 ve MMP-13) ve ADAMTS-4 gibi proteolitik enzimleri indükler (Sommer, & Kress, 2004).

2.7.4.2. İnterlöykin-6

Kıkırdak yıkımında rol oynadığı bilinen bir diğer pro-inflamatuvar sitokin olan IL-6, eklem dokularında gelişen hiperaljezi ve aşırı duyarlılık ile ilişkilendirilmiştir (Brenn, Richter, & Schaible, 2007). İnterlöykin-6, romatoid artritis patogenezinde önemli bir rol oynamaktadır. Artritis bulunan hastaların serum ve sinovyal sıvısında konsantrasyonu yükselir (Arvidson ve ark., 1994; Silacci ve ark., 1998).

2.7.4.3. Tümör nekrozis faktör- α

Osteoartritis'in patofizyolojisinde güçlü katabolik etkileriyle bilinen TNF-α, aynı zamanda TNF-R1 ve TNF-R2 reseptörleri aracılığıyla duyusal nöronları doğrudan aktive ederek ağrı mekanizmalarına da katkıda bulunur. Tümör nekrozis faktör-α, IL-1, IL-6 ve IL-8 üretimini uyararak, bir dizi inflamatuvar yanıtı başlatır (Sommer, & Kress, 2004). Osteoartritis patogenezinde TNF-α, hem ağrı mekanizmalarının aktivasyonunda hem de kıkırdak yıkımının hızlandırılmasında önemli rol oynar. Bu

etkileri göz önünde bulundurularak, özellikle inflamatuvar komponentin belirgin olduğu OA formlarında, anti-TNF ajanların kullanımı araştırmalarda yer almaya başlamıştır (Kapoor, Martel-Pelletier, Lajeunesse, Pelletier, & Fahmi, 2011).

2.7.5. Diz ekleminde osteoartritis tanısı

2.7.5.1. Klinik muayene

Diz ekleminde OA tanısı, anamnez ile fiziksel muayene bulgularına dayanır ve genellikle radyografik görüntüleme ile desteklenir. Gerekli durumlarda laboratuvar testleri ile ayırıcı tanıya gidilir. Diz ekleminde sürekli, aralıklı, donuk ya da keskin karakterde ağrı, osteoartritis'in en yaygın klinik semptomudur. Ağrı başlangıçta aktiviteyle sınırlı olup zamanla istirahatte de ortaya çıkabilir ve hareket açıklığında azalmaya neden olabilir (Lespasio ve ark., 2017).

Fiziki muayenede; eklemde şişlik, asimetri, krepitasyon, osteofit oluşumu, kas atrofisi, sinovitis ve hareket kısıtlılığı gibi bulgular saptanabilir (Enomoto, de Castro, & Hash, 2024). Ayrıca, topallık osteoartritis'in önemli klinik belirtilerinden biridir. Özellikle köpeklerde, hastalığa genellikle geç dönemde tanı konulmakta ve vakaların %50'sinden fazlası 8-13 yaş aralığında teşhis edilmektedir (Mele, 2007).

2.7.5.2. Radyografik muayene

Diz ekleminin çekilen direkt radyografisi, teşhisi doğrulamada ve diğer patolojileri ekarte etmede önemli bir klinik tanı aracıdır (Goodman, 2005). Osteoartritis'in karakteristik direkt radyografik bulguları; sıklıkla eklem aralığında daralma, osteofit oluşumu, subkondral skleroz ve kistler şeklindedir. Eklem aralığı daralması veya osteofit oluşumunun değerlendirilmesinde kullanılan birden fazla derecelendirme sistemi vardır. Bunların içerisinde en yaygın kullanılanı Kellgren-Lawrence derecelendirme sistemidir. (Kellgren, & Lawrence, 1957). Eklem kıkırdağının dejenerasyonu OA'nın ilerlemesinin bir işaretidir. Ancak radyografiler erken kondral hasarı tespit edemez (Oo, Linklater, & Hunter, 2017).

Bilgisayarlı tomografi (BT); subkondral osteoskleroz, kist, osteofit oluşumu ve kortikal kemiğin kalitesi gibi kriterlerin değerlendirilmesinde önem arz eden bir tanı

yöntemidir. Periartiküler kalsifikasyonlar açısından da Manyetik rezonans görüntüleme'ye (MRG) göre daha hassas sonuçlar verir. Başlıca dezavantajı ise; yumuşak doku için elde edilen düşük kontrasttır. Bundan dolayı periartiküler bağlarda, insersiyonlarda, eklem kapsülünde ve menisküslerde meydana gelen değişiklikleri görüntülemede tomografi yetersiz kalır. Bir diğer dezavantajı ise; hastanın aldığı nispeten yüksek radyasyon dozudur. Kontrastlı bilgisayarlı tomografi (BT artrografi), kontrast madde kullanarak kıkırdak ve diğer eklem yapılarının detaylı olarak görüntülenmesi için kullanılan bir yöntemdir. En yaygın kullanılan BT artrografi tekniği, iodine içeren kontrast maddenin serum fizyolojik ya da lokal anestezikle seyreltilerek eklem içine enjekte edilmesi ve ardından helikal bir tarayıcı ile görüntüleme yapılmasını kapsamaktadır. Kontrast madde kıkırdak yüzeyinin daha derin katmanlarına nüfuz ederek eklem yüzeyinde bulunan kusurları daha iyi gösterir. Tomografi kullanarak 1 mm'den daha düşük yoğunluklu kesitler elde edilebilir ve tüm dizin taranması çok kısa sürede (<30 saniye) gerçekleştirilir. Yöntem, ekipmana erişim olmadığında veya MRG kontraendike olduğunda güvenilir bir alternatiftir (Vande Berg ve ark., 2002). Sınırlamalar arasında, kıkırdak yüzeyine bağlı olmayan alt katmanlarda bulunan lezyonlara karşı daha düşük duyarlılığı, invaziv olması ve yüksek radyasyon dozu yer alır (Guermazi, Hayashi, Eckstein, Hunter, Duryea, Roemer, 2013).

Manyetik rezonans görüntüleme; direkt radyografilerde görülmeyen sinovyal hipertrofi, efüzyon, menisküs yırtığı ve kondral kayıp gibi diğer yumuşak doku ilişkili bulguların yanı sıra interkondiler çentik gibi erişilmesi zor bölgelerdeki osteofit oluşumunu da tanımlayabilir (Oo ve ark., 2017). Kıkırdağın boyutu ve yapısal bütünlüğü hakkında bilgi sağlaması neticesinde, OA'da eklem kıkırdağının tam veya kısmi kalınlıktaki değişikliklerini belirlemede son derece yararlı olabilir (Potter, Linklater, & Allen, 1998). Menisküs ve ön çapraz bağ yaralanmaları gibi OA için predispozan faktörleri belirlemek için de kullanılabilir (Lohmander, Englund, & Dahl, 2007; Song, Greve, Carter, & Giori, 2008).

Ultrasonografinin OA'nın dinamik bir şekilde hızlıca teşhis edilmesine yardımcı olduğu öne sürülmüştür, ancak ne yazık ki bu durum daha çok ultrasonografi yapan kişinin uzmanlığına bağlıdır ve kemik yapıları gerekli çözünürlükte değerlendirilemez (Oo ve ark., 2017). Ultrasonografi ile sinovyum'daki hipertrofi ve inflamasyon

değerlendirebilir (Wakefield ve ark., 2005). Düşük maliyet, iyonlaştırıcı radyasyonun bulunmaması, yapıyı dinamik olarak görüntüleme yeteneği gibi birçok avantaj sunan ultrasonografi, girişimsel işlemler için de kullanılabilir (Abramoff, & Caldera, 2020).

2.7.5.3. Kellgren-Lawrence sınıflandırması

Osteoartritis için bir radyografik sınıflandırma şeması oluşturmaya yönelik ilk girişimler, 1957'de Kellgren ve Lawrence tarafından tarif edilmiştir (Kellgren, & Lawrence ,1957). Osteoartritis'in özellikle de diz OA'sının radyografik tanısında yarar sağlayan Kellgren ve Lawrence sınıflandırması, en yaygın kullanılan radyodiyagnostik yöntemdir (Braun, & Gold, 2012).

Kellgren-Lawrence sınıflandırmasında hastalara kraniokaudal diz grafileri çekilir. Her radyografi 0'dan 4'e kadar derecelendirilir (Şekil 10) ve bu derece OA'nın artan şiddetiyle ilişkilendirilmiştir (Kellgren, & Lawrence, 1957) (Tablo 1).

Tablo 1. Kellgren ve Lawrence sınıflandırmasına göre diz eklemi osteoartritis derecelendirilmesi (Kellgren, 1963)

Derece	Kellgren & Lawrence tanımı
0. Derece	Normal
1. Derece-Şüpheli	Eklem aralığında şüpheli daralma, olası osteofit oluşumu
2. Derece-Minimal	Kesin osteofit, bozulmamış eklem alanı, eklem aralığında şüpheli daralma
3. Derece-Orta	Çok sayıda osteofit, eklem aralığında kesin daralma, bir miktar skleroz ve kemik uçlarında olası deformite
4. Derece-Şiddetli	Büyük osteofitler, eklem aralığında belirgin daralma, belirgin skleroz ve kemik uçlarında kesin deformite

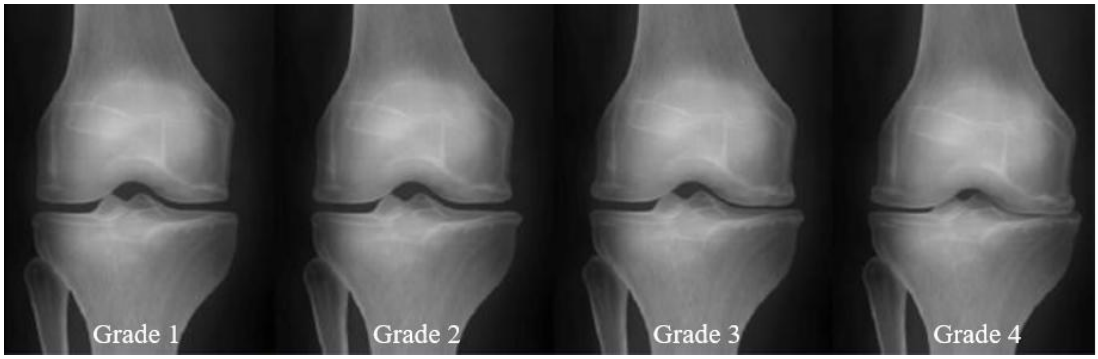

Şekil 10. Diz ekleminde gelişen osteoartritis'in şiddetinin Kellgren ve Lawrence ile radyografik olarak derecelendirmesi (Kohn, Sassoon, & Fernando, 2016, s. 1888).

2.7.6. Diz eklemi osteoartritis'inin tedavisi

Osteoartritis hem insanlarda hem de hayvanlarda kronik ağrıya yol açarak yaşam kalitesini olumsuz etkileyen ve sağlık harcamalarında önemli bir yük oluşturan yaygın bir eklem hastalığıdır (Knazovicky ve ark., 2016). Son yıllarda, kıkırdak dokusundaki dejeneratif süreci yavaşlatmayı, hatta mümkünse tersine çevirmeyi ve ağrıyı azaltmayı hedefleyen yeni biyolojik tedavi stratejilerinin geliştirilmesine yönelik araştırmalar artış göstermektedir (Lee ve ark., 2013).

Osteoartritis tedavisinin amacı, durumun ciddiyeti cerrahi müdahaleyi gerektirinceye kadar semptomları kontrol etmektir. Bu durum ancak eklem ağrısını azaltmak, eklem mobilitesini korumak ve iyileştirmek, fiziksel kısıtlılıkları ve engelliliği azaltmak, yaşam kalitesini arttırmak, eklem hasarının ilerlemesini önlemek, hastalığın seyri ile sonuçları konusunda hasta sahibini eğitmekle başarılabilir (Knazovicky ve ark., 2016; Nguyen, Lefèvre-Colau, Poiraudeau, & Rannou, 2016). Egzersiz terapisi, planlanmış ve yapılandırılmış bir fiziksel aktivite biçimini ifade eder ve çoğunlukla fizyoterapistler tarafından uygulanması gerekir (Rannou, & Poiraudeau, 2010). Klinik çalışmalar, aerobik fiziksel aktivite ve kas güçlendirme egzersizinin OA semptomlarını azaltmaya ve eklem fonksiyonunu iyileştirmeye yardımcı olabileceğini göstermiş olsa da (Latham, & Liu, 2010), mevcut kanıtlar, kalça veya diz OA için egzersiz yapmamaya kıyasla egzersizin küçük ila orta düzeyde bir etkisi olduğunu göstermektedir (Bennell, Buchbinder, & Hinman, 2015). Bununla birlikte, osteoartritis'in günümüzde kesin bir tedavisi bulunmamaktadır (Anderson ve ark., 2018).

Erken tanı sonrası başlanan uygun bir tedavi, hastalığın son evresine ilerlemeyi geciktirmek için hayati bir adım olabilir (de Girolamo ve ark., 2016). Yaşam tarzı değişiklikleri, egzersiz terapisi, farmakolojik tedaviler ve çeşitli maddelerin enjeksiyonu gibi farklı terapötik stratejiler yoluyla semptomatik kontrol sağlanabilir (Mora, Przkora, & Cruz-Almeida, 2018). Örneğin steroidal olmayan antiinflamatuvar ilaçlar (NSAID'ler) OA'da ağrının kontrol edilmesinde etkilidir (Nelson ve ark., 2014). Ancak oral veya parenteral NSAID uygulamaları, özellikle eşlik eden sistemik hastalıkları bulunan bireylerde gastrointestinal, kardiyovasküler ve renal yan etkilere yol açabilir (Cooper ve ark., 2019). Bu nedenle eklem içi enjeksiyonlar, hedef dokular

üzerindeki doğrudan etkileri ve eklem içi uygulanmaya bağlı yan etkileri azaltması nedeniyle giderek daha fazla ilgi görmektedir. Bu amaçla sık olarak kullanılan ürünler arasında kortikosteroidler ve hiyaluronik asit, eklem içerisine enjekte edilen maddeler arasında ilk sıralarda yer almaktadır. Daha yeni keşfedilmeleri nedeniyle trombosit açısından zengin plazma (TZP), mezenkimal kök hücreler (MKH), polinükleotidler ve ozon'un tedavide kullanımı üzerine araştırmalar devam etmektedir (Lim ve ark., 2018).

2.7.6.1. Kortikosteroidler

Diz OA tedavisinde yaygın kullanılan eklem içi kortikosteroid enjeksiyonu, eklemdeki inflamatuvar kaskadın farklı seviyelerinde etki eden immunsupresif aktivitesi nedeniyle yarar sağlamaktadır. Özellikle interlöykin 1 (IL-1), lökotrienler, prostaglandinler ve metalloproteinazlar gibi proinflamatuvar sinyal moleküllerinin sentezini bloke ederek etki gösterir (Mora ve ark., 2018). Aslında, en son yayınlanan Uluslararası Osteoartritis Araştırma Derneği (OARSI) 2019 kılavuzu, eklem içi kortikosteroid enjeksiyonlarını, HA ile aynı seviye olan 1b (yüksek fikir birliği) seviyesine atamıştır. Özellikle hızlı ve kısa süreli analjezik etki hedeflendiğinde, kortikosteroidlerin kullanımının, hiyaluronik aside kıyasla daha uygun olduğu belirtilmektedir. Öte yandan, hiyaluronik asit'in analjezik etkilerinin ortaya çıkması için genellikle 2–4 haftalık bir süreye ihtiyaç duyulduğu ve bu nedenle uzun vadeli ağrı kontrolünde daha faydalı olabileceği bildirilmektedir (Bannuru, Osani, & Vaysbrot, 2019).

Amerikan Gıda ve İlaç Dairesi (FDA) tarafından intraartiküler kullanım için onaylanmış olan steroid preparatları; metilprednizolon asetat (Depomedrol®), betametazone sodyum fosfat (Diprospan®), betametazon asetat (Celeston®), deksametazon (Dekort®) ve triamsinolon heksasetonid'dir (Artropan®) (Jordan ve ark., 2003). Kortikosteroid enjeksiyonu sinovitis tedavisinde oldukça etkilidir (Heidari, Heidari, & Babaei, 2020). İntraartiküler kortikosteroid enjeksiyonları uzun bir süreden beri kullanılmakla birlikte, yararları ve olası zararlı etkileri halen tartışmalıdır. Kondrosit fonksiyonunun bozulmasına katkı sağlaması, proteoglikan ve kollajen sentezini inhibe etmesi nedeniyle intraartiküler metilprednizolon'un uzun süreli

kullanılması tavsiye edilmez (Pelletier, & Martel-Pelletier, 2002). Ayrıca kortikosteroidlerin septik artritis, deri atrofisi, depigmentasyon, hiperpigmentasyon gibi yan etkileri olduğu da bilinmektedir (Yıldırım, Ones, & Goksenoglu, 2022)

2.7.6.2. Trombosit açısından zengin plazma

Trombositten zengin plazma (TZP), periferik kandan elde edilen ve yüksek trombosit konsantrasyonu içeren otolog bir kan türevidir. Trombositlerin doku iyileşmesini destekleyen biyoaktif proteinler ve büyüme faktörlerini (IGF, TGF, EGF, PDGF, VEGF, FGF) oluşturma yeteneği, özellikle düşük iyileşme potansiyeline sahip kıkırdak dokusu için önemlidir (Anitua, Sánchez, & Orive, 2010; Sun, Feng, Zhang, Chen, & Cheng, 2010). Osteoartritis gelişiminde rol oynayan Wnt/β-katenin yolu üzerinde TZP'nin düzenleyici olumlu etkisi de mevcuttur (Wu ve ark., 2018). Literatürde, özellikle düşük dereceli eklem dejenerasyonlarında TZP'nin, hiyaluronik asit'ten (HA) daha etkili olduğu, ancak ileri osteoartritis'de daha sınırlı fayda sağladığı da belirtilmiştir (Filardo ve ark., 2012). Ayrıca, düşük trombosit sayısı, hematolojik hastalıklar, koagülopatiler veya uzun süreli anti-agregan ve steroid kullanımı TZP'nin etkinliğini olumsuz etkileyebilir (Filardo ve ark., 2015).

2.7.6.3. Mezenkimal kök hücreler

Mezenkimal kök hücre (MKH) tedavisi, bağışıklık düzenleyici ve antiinflamatuvar özelliklere sahip kök hücrelerin eklem içi enjeksiyonuyla uygulanır. Kemik iliği ve yağ dokusu gibi kaynaklardan elde edilen MKH'ler osteoblast, kondrosit, adiposit gibi hücrelere farklılaşabilme yetenekleri sayesinde antiinflamatuvar, pro-anjiyogenetik ve rejeneratif etkiler gösterebilir (Caplan, 2007; Di Matteo ve ark., 2019). Klinik uygulamada yaygın olarak kullanılan iki MKH ürünü vardır: Kemik iliği aspirat konsantresi (BMAC) ve Stromal vasküler fraksiyon (SVF). Genellikle BMAC crista iliaca'dan aspirasyonla elde edilip santrifüjle konsantre edilirken, preadipositler, endotel hücreleri ve perisitler gibi çeşitli hücrelerden oluşan SVF daha yüksek sayıda MKH içermektedir (Shapiro ve ark., 2019).

2.7.6.4. Hiyaluronik asit

Hiyaluronik asit (HA), ilk olarak 1934 yılında Karl Meyer ve John Palmer tarafından sığır gözünün humor vitreus'undan izole edilen bir glikozaminoglikandır (GAG). Hiyaluronik asit hem omurgalılarda hem de bakterilerde aynı kimyasal yapıya sahiptir. Günümüzde *Streptococcus zooepidemicus, Escherichia coli ve Bacillus subtilis* gibi mikroorganizmalar aracılığıyla da üretilebilmektedir (Gupta, Lall, Srivastava, & Sinha, 2019).

Yunanca "hyalos" (cam) kelimesinden türeyen HA, N-asetil D-glukozamin ve D-glukuronik asit monosakkaritlerinden oluşur. Yaklaşık 6.500–10.900 kDa arasında değişen moleküler ağırlığa sahiptir (Altman, Manjoo, Fierlinger, Niazi, & Nicholls, 2015). Hyaluronan (sodyum hiyaluronat), sinovyal sıvı, doku ve kapsül dahil olmak üzere tüm eklem dokularının hücreler arası matriksinde ve kıkırdak yüzey tabakasında (lamina splendens) yüksek konsantrasyonda (3–20 mg/ml) bulunan bir glikozaminoglikandır. Sinovyal dokudaki kondrositler ile tip B sinoviyositler gibi hücreler tarafından üretilen hyaluronan, eklemin hareketiyle yönlendirilen sinovyal sıvı ve hücreler arası matriksten akarak lenf kılcal damarlarına boşalır (Pozo, Balazs, & Belmonte, 1997). Ayrıca humor vitreus ve umbilikal kord gibi dokularda da HA saf halde yer alır (Neustadt, 2006).

Hiyaluronik asit artropatilerin tedavisi, yara iyileşmesi, göz cerrahisi ve doku mühendisliği gibi birçok tıbbi alanda geniş kullanım alanına sahiptir (Gupta ve ark., 2019; Kobelt, & Fianu-Jonasson, 2006).

Veteriner hekimlikte özellikle yarış atlarında kullanılan HA, günümüzde insan diz osteoartritis tedavisinde de yaygın olarak tercih edilmektedir. Örneğin Avusturya'da insanlarda bu amaçla HA kullanımı için yaklaşık olarak yıllık 12 milyon dolar harcanmaktadır (Arrich ve ark., 2005). Ekonomik analizler, diz OA'sında HA tedavisinin konvansiyonel tedavilere göre etkili olduğunu göstermektedir (Dagenais, 2006). Ayrıca, 1997'de FDA onayı alan HA, basit analjeziklere yanıt vermeyen diz OA olgularında Amerikan Romatoloji Birliği ve Amerikan Ortopedik Cerrahlar Akademisi rehberlerine dahil edilmiş olup, kullanımını önerilmektedir (Dieppe, & Buckwalter, 1998). Avrupa Romatizma Dernekleri Birliği (EULAR) 2003 yılı raporunda yüksek molekül ağırlıklı HA ürünlerinin tercih edilmesi gerektiği

bildirilmiştir. Diz OA'sında HA'nın ağrı ve fonksiyonel iyileşme açısından kanıt düzeyi 1b olup, kortikosteroidlere göre geç başlayan ancak daha uzun süren etkiler göstermektedir (Jordan ve ark., 2003).

2.7.6.4.1. Hiyaluronik asit'in biyosentezi

Hiyaluronik asit, hücre zarında bulunan integral membran proteinleri (HAS1, HAS2 ve HAS3) tarafından sentezlenir. Bunlar, sitozolde bulunan UDP-glukuronik asit ile UDP-N-asetilglukozamin gibi öncül molekülleri kullanarak, HA zincirini uzatır ve oluşan polimeri hücre dışına aktarır. Hiyaluronik asit sentezini düzenleyen mekanizmalar tam olarak aydınlatılmamış olsa da hormonlar, büyüme faktörleri ve adenilat siklaz aktivasyonu gibi faktörlerin HA üretiminde önemli rol oynadığı gösterilmiştir. Ayrıca, eksojen HA uygulamasının da endojen HA sentezini etkileyebileceği belirtilmektedir (Tsepilov, & Beloded, 2015).

2.7.6.4.2. Hiyaluronik asit'in eklemlerdeki fonksiyonu

Osteoartritis gelişen hastalarda eklem sıvısında bulunan hiyaluronik asit düzeylerinin azaldığı ve bunun da eklem sıvısının viskoelastik özelliklerini olumsuz etkilediği bildirilmektedir (Gupta ve ark., 2019). Oral yoldan emilimi sınırlı olan HA, intraartiküler uygulandığında eklem lubrikasyonunu artırmak, sinovyal membranda koruyucu bariyer oluşturmak, kıkırdak esnekliğini desteklemek, serbest radikalleri ve matriks metalloproteinazları inhibe etmek gibi çeşitli mekanizmalarla etkisini gösterir (Dougados, Nguyen, Listrat, & Amor, 1993; Gupta ve ark., 2019).

Sağlıklı eklemlerde HA'nın moleküler ağırlığı yaklaşık 4–5 milyon daltondur (Balazs, & Denlinger, 1993). Ancak yaşlanma ve OA ile birlikte hem HA miktarı azalır hem de molekül ağırlığı düşer. Bu durum, şok absorban ve lubrikan etkilerinin kaybına neden olur (Stern, & Jedrzejas, 2006). Hiyaluronik asit preparatları 500 bin dalton molekül ağırlığının altında ise, endojen sentezini baskılayabilir (Moreland, 2003). Osteoartritis ilerledikçe sinovyal sıvıdaki endojen HA, yüksek moleküler ağırlıktan düşük moleküler ağırlığa doğru depolimerize olur ve viskoelastik özellikleri azalır. Eksojen HA'nın intraartiküler uygulama sonrası yarılanma ömrü 2-8 gün olup, sadece

replasman değil, aynı zamanda biyolojik etki de gösterdiği düşünülmektedir (Neustadt, 2006). Tedavi etkinliğini belirleyen faktörlerden biri de, sinovyal sıvıdaki HA'nın parçalanmasından sorumlu olan hiyaluronidaz enzim düzeyidir (Moreland, 2003).

2.7.6.4.3. Hiyaluronik asit ile osteoartritis tedavisi

Kellgren-Lawrence evre II-III osteoartritis'i olan, semptomları kontrol edilemeyen, nonsteroid kullanamayan hastalarda oral yolla veya intraartiküler enjeksiyonla HA kullanımı önerilmektedir (Gupta ve ark., 2019). Klinik kullanımda; Hyalgan® (500–730 kDa, Fidia Farmaceutici, Italy), Synvisc® (6000 kDa, Genzyme Co., Cambridge, USA), Gel-One®, (1 milyon Da, Zimmer Biomet, ABD), OrthoVisc® (1-2,9 milyon Da, Anika Therapeutics, ABD), Euflexxa® (2,4–3,6 milyon Da, Savient Pharmaceuticals, ABD), Monovisc® (2,5–3 milyon Da, Anika Therapeutics, ABD) ve Gel-Syn® (800–1,200 kDa, Institute Biochimique SA, İsviçre) gibi çeşitli HA formülasyonları mevcuttur (Hisada ve ark., 2008).

Çoğu HA preparatı doğal kaynaklardan elde edilirken, kimyasal modifikasyonlarla kalıcılığı artırılmış formları da mevcuttur, ancak etkinlik açısından aralarında belirgin fark bulunamamıştır (Neustadt, Caldwell, Bell, Wade, & Gimbel, 2005). Günümüzde düşük maliyet ve daha az yan etki nedeniyle bakteriyel biyofermantasyon ön planda olup, bu yolla üretilen yüksek molekül ağırlıklı (2,4-3,6 milyon dalton) HA preparatları daha sık kullanılmaktadır (Shewale ve ark., 2017).

Tedavi rejimi, kullanılan HA preparatının moleküler ağırlığına, kaynak materyaline (hayvansal vs. bakteriyel), çapraz bağlanma durumuna, formülasyonuna, enjeksiyon hacmi ve konsantrasyonuna göre değişkenlik gösterir (Hisada ve ark., 2008). Genel olarak düşük moleküler ağırlıklı HA ürünleri, genellikle haftada bir kez olmak üzere 3-5 hafta boyunca uygulanırken, daha uzun etki süresine sahip olmaları nedeniyle yüksek moleküler ağırlıklı veya çapraz bağlı formlar, tek doz ya da ayda bir doz şeklinde uygulanabilmektedir (Gupta ve ark., 2019).

2.7.6.5. Ozon

Ozon (O_3), üç oksijen atomundan oluşan, kararsız, depolanamayan, keskin kokulu

ve açık mavi renkli bir gazdır (Bocci, 2006). Atmosferdeki ozon'un %90'ına yakını, yeryüzünden yaklaşık 20-50 km yüksekte bulunan stratosfer tabakası içinde yer alır. Geri kalan %10'luk ozon miktarı ise 10-15 km arasındaki troposfer tabakası içinde bulunmaktadır (Özler, Öter, & Korkmaz, 2009). Ozon'un stratosfer'deki varlığı güneşten gelen ultraviyole B ve C ışınlarını engellediği için hayati iken, yaşadığımız hava katmanı olan troposfer'de bulunması solunum yolları için çok tehlikelidir ve hava kirliliği olarak kabul edilir (Bocci, 2006).

Ozon, özel jeneratörlerde saf oksijenin yüksek voltaj farkından geçirilmesi sonucunda elde edilir. Bu gazın sadece %3 ila %5'i ozondan oluşmaktadır, geriye kalan kısmı ise oksijenden ibarettir (Bocci, 2007). Konsantrasyon ölçümü, fotometre ile mor ötesi dalga boyuna yakın 254 nanometre bandı kullanarak yapılır. Ozon terapilerinde "gama" birimi (1 mL ozon/oksijen karışımında 1 µg ozon) kullanılır (Gao ve ark., 2012). Ozon'un yarılanma ömrü 20°C'de yaklaşık 40 dakikadır (Beck, Wasser, & Viebahn-Hänsler, 1989).

Oksijenden 1,6 kat yoğun olan ozon, suda daha fazla çözünür ve güçlü bir oksidan olarak bilinir (Bocci, 2006). Antioksidan kapasiteleri çok düşük olduğundan akciğer ve gözler ozon'un toksik etkisine en hassas olan organlardır. Ozon gazının zararı tamamen ortamdaki konsantrasyonuna [part(s) per million-ppm], ortamdaki sıcaklığa, neme (ozon nemli ortamda daha aktiftir) ve maruziyet süresine göre değişir (Uysal, & Schapira, 2003).

2.7.6.5.1. Ozon tedavisinin tarihçesi

Ozon'un kendine özgü kokusu ilk olarak 1785'te Van Mauren tarafından fark edilmiştir. Christian Friedrich Schönbein 1840'ta keskin kokusu nedeniyle keşfettiği bu gaza Yunanca "koku" anlamındaki kelimeden "ozon" adını vermiştir (Altman, 2007; Bocci ve ark., 2011). Jacques-Louis Soret 1860'ta ozon'un üç oksijen atomundan oluştuğunu, Thomas Andrews ise dezenfekte edici özelliklerini göstermiştir. Nikola Tesla 1896'da ozon jeneratörünün patentini almıştır. Birinci Dünya Savaşı'nda Alman askerlerinin gangren tedavisinde ilk tıbbi kullanımı gerçekleşmiştir (Bocci ve ark., 2011). Daha sonra 1856'da ameliyathane dezenfeksiyonunda ve 1860'ta Monako'da su arıtımında kullanılmaya başlamıştır

(Altman, 2007; Bocci ve ark., 2011). Ayrıca, 1970'lerde Zürih'te Alexander Balkanyi, tendinitis ve miyofasiyal ağrılarda ozon enjeksiyonunu ilk uygulayan kişidir (Bocci, 2006).

2.7.6.5.2. Ozon üretimi

Ozon; biyolojik sıvılarda bulunan antioksidanlar, proteinler, karbonhidratlar ve çoklu doymamış yağ asitleri ile hızlı reaksiyona girerek etkisini gösterir (Bocci ve ark., 2011). Avrupa Birliği'nde ozon jeneratörleri, tıbbi cihazlar kategorisinde sınıf IIb olarak sınıflandırılmakta olup, 93/42/EEC sayılı Konsey Direktifi'ne göre CE sertifikasına sahip olmaları gerekmektedir (ISCO3, 2019).

Tıbbi ozon jeneratörlerinin, yalnızca O_2 ve O_3 içeren gaz karışımları üretmesi, ayrıca 1-100 µg/mL arasında hassas ve homojen konsantrasyonlar sağlayabilmesi gereklidir. Üretilen ozon'un doğrudan çevreye salınımı engellenerek, ağır metal oksitler içeren katalitik yıkıcılar aracılığıyla oksijene ayrıştırılır. Ozon jeneratörleri, 4.000 ila 13.000 Volt arasındaki voltaj farklarını ayarlayabilen yüksek voltaj tüpleri ile çalışmaktadır. Korona deşarj prensibi ile oksijen moleküllerinin iyonize edilmesiyle ozon sentezlenir. Ozon üretiminde hava yerine tıbbi oksijen tercih edilir, aksi takdirde zararlı nitrojen dioksit bileşiklerinin oluşmasına neden olunabilir. Bu nedenle direkt hava kullanımından kaçınılmaktadır (Bocci ve ark, 2011).

2.7.6.5.3. Ozon konsantrasyonunun ölçülmesi

Ozon konsantrasyonunun hassas şekilde belirlenmesi için fotometrik ölçüm yöntemi kullanılır. Fotometreler, ozon'un 254 nm dalga boyundaki UV absorpsiyonuna dayanarak anlık konsantrasyon ölçümü yapar. Alternatif olarak 600 nm'deki Chappuis bandı kullanılabilir, ancak bu yöntem daha az hassas kabul edilmektedir. Ozon jeneratörleri ve fotometrelerin, iyodometrik titrasyon yöntemiyle düzenli olarak kalibre edilmeleri önemlidir (Bocci ve ark., 2011).

Toplam ozon dozu, gaz hacmi (mL) ile ozon konsantrasyonunun (µg/mL) çarpımıyla hesaplanır. Örneğin, 100 mL gaz hacmi ve 40 µg/mL ozon konsantrasyonu kullanıldığında toplam ozon dozu 4.000 µg (4,0 mg) olacaktır. Güvenilir bir ozon

terapisi için jeneratörlerin düzenli bakımı ve fotometrelerin doğrulanması zorunludur (Bocci ve ark., 2011).

Ozon gazı konsantrasyonunun ölçümü, sıcaklık ve basınç koşulları dikkate alınarak dengelenir. Standart ölçüm koşulları 1 atm (760 mmHg, 1.10325 bar) basınç ve 0°C (273.15 K) sıcaklık olarak belirlenmelidir. Bu koşullar, "Uluslararası Standart Koşullar" olarak adlandırılmakta olup, ozon konsantrasyonunun "normalleştirilmiş ozon konsantrasyonu" olarak ifade edilmesi önerilmektedir. Tercih edilen birim Uluslararası Ozon Komitesi (ISCO3, 2019) tarafından önerilen ve Uluslararası Ozon Birliği (IO3A) tarafından Madrid Deklarasyonu'nda standart olarak kabul edilen mikrogram/ normalize edilmiş mililitre ozon konsantrasyonudur (µg/NmL) (Wallner, 2005).

2.7.6.5.4. Tıbbi ozon uygulama güvenliği

Tıbbi ozon jeneratörleri, Inox 316 L paslanmaz çelik, saf titanyum sınıf 2, Pyrex cam, Teflon, Viton ve poliüretan gibi ozona dayanıklı malzemelerden üretilir (Beck ve ark., 1989; Bocci, 2006). Ozon ile temas eden donanımların cam, polietilen, polipropilen veya Teflon malzemeden üretilmesi önerilmektedir. Kauçuk tüpler ozon tarafından parçalanabildiğinden, silikon tüpler tercih edilmelidir. Ozon, yüksek oksidasyon kapasitesi nedeniyle direkt gaz olarak intravenöz ve intraarteriyel uygulamalar için uygun değildir. Akciğer embolisi riskini artırabileceğinden, bu uygulamalar 1984 yılından beri yasaklanmıştır (Bocci ve ark., 2011).

2.7.6.5.5. Ozon uygulamasının endikasyonları

Küçük hayvanlarda ozon tedavisi başlıca ağrı kontrolü (Biazzo, Corriero, & Confalonieri, 2018; Sumida, Matera, & Hayashi, 2019), intervertebral disk hastalığı (Han ve ark., 2007), artropatiler (Avilés, 2013), dermatopatiler (Borges, Ortiz, Pereira, Keita, & Carvalho, 2019), erlichiosis (García-Araya, Beltrán, & Aguinaco, 2010) ve leishmaniasis (Moda, Lima, Fernandes, Zângaro, & Moreira, 2014) gibi enfeksiyonların destekleyici tedavisinde kullanılmaktadır. Eklem romatizması, lumbago, periartritis, osteomiyelitis gibi ortopedik rahatsızlıkların tedavisinde

ozon'dan yararlanılmaktadır (Bocci ve ark., 2011). Ek olarak, gastrointestinal hastalıklar, pankreatitis, kronik gastroenteritis, anemiler, immün aracılı trombositopeniler ile akut ve kronik böbrek yetmezliği tedavisinde de kullanım alanı bulmuştur (Schwartz ve ark., 2020; Sciorsci, Lillo, Occhiogrosso, & Rizzo, 2020). Ayrıca cisplatin kaynaklı nefrotoksisite (Borrego ve ark., 2004), hepatik ve renal iskemi-reperfüzyon hasarı (Yu ve ark., 2019), diyabetik nefropati (Morsy, Hassan, & Zalat, 2010) ve serebral korteks'te nörodejeneratif değişikliklerin iyileştirilmesi (El-Mehi, & Faried, 2020) gibi çalışmalar, ozon'un oksidatif stres üzerindeki dengeleyici etkisini ortaya koymaktadır.

2.7.6.5.6. Ozon tedavisi'nin kontrendikasyonları

Belirli klinik durumlarda kontraendike olan sistemik ozon tedavisinin uygulanmaması gereken durumlar aşağıda sıralanmıştır:

1. Glikoz-6-fosfat dehidrojenaz eksikliği (favizm, akut hemolitik anemi)
2. Toksik hipertiroidizm (Basedow-Graves hastalığı)
3. Trombositopeni (trombosit sayısının 50.000'in altında olması) ve ciddi pıhtılaşma bozuklukları
4. Şiddetli kardiyovasküler dengesizlik
5. Akut alkol zehirlenmesi
6. Akut miyokard enfarktüsü
7. Masif ve akut kanama
8. Konvülsif durumlar (epilepsi nöbetleri sırasında)
9. Hemokromatoz
10. İntravenöz yol ile bakır veya demir tedavisi gören hastalar
11. Gebelik (hamilelik süresince)
12. ACE inhibitörü kullanımı (renin-anjiyotensin sistemi ile etkileşim riski nedeniyle)
13. Astımlı hastalar (ozona karşı bronkokonstrüktif reaksiyon geliştirme riski nedeniyle) (Schwartz, Sánchez, & Sabah, 2015).

Bu durumlar, ozon tedavisinin potansiyel advers etkilerini artırabileceğinden, klinik uygulamalarda dikkatle değerlendirilmelidir. Literatürde ozon tedavisine bağlı

yan etkilerin görülme sıklığı son derece düşük olup, yaklaşık %0,0007 olarak tahmin edilmektedir (Schwartz ve ark., 2015). Ozon uygulanması sırasında üst solunum yolları ve akciğerler için toksik etkiler gösterebileceğinden, doğrudan solunmaması gerekmektedir. Ozon tedavisiyle ilişkili yan etkiler genellikle hafif ve geçicidir. Epifora, rinitis, öksürük, baş ağrısı, daha nadir olarak bulantı ve kusma en sık bildirilen yan etkiler arasındadır (Bocci, Aldinucci, & Bianchi, 2005; Sciorsci ve ark., 2020). Ozon ile önemli farmakolojik etkileşimler arasında C ve E vitaminleri gibi antioksidanlar yer almaktadır. Bu bileşiklerin, ozon'un biyokimyasal mekanizmalarına müdahale edebileceği göz önünde bulundurularak, ozon tedavisi sırasında değil, öncesinde veya sonrasında uygulanmaları önerilmektedir. Ayrıca, ozon tedavisinin lazer, manyetik terapi, akupunktur ve diatermi ile sinerjik etkiler gösterdiği bildirilmektedir (Schwartz ve ark., 2015).

Genel olarak, önerilen dozlarda, uygun tekniklerle ve sertifikalı ekipman kullanılarak uygulandığında, ozon tedavisi güvenli kabul edilmektedir (Gazzeri, Galarza, Neroni, Esposito, & Alfieri, 2007).

2.7.6.5.7. Doz-etki ilişkisi

Ozon'un terapötik endikasyonları, düşük fizyolojik dozlarının hücresel düzeyde önemli biyolojik roller oynayabileceği bilgisine dayanmaktadır (Viviana, & Gabriele, 2014; Viebahn-Hänsler, León Fernández, & Fahmy, 2016). Ozon'un doz-etki ilişkisi hormetik olup, bu mekanizma deneysel ve klinik çalışmalarla doğrulanmıştır (Bocci ve ark., 2011; Delgado-Roche ve ark., 2018). Ozon aracılarının, özellikle hidrojen peroksit (H_2O_2) ve 4-hidroksi-2,3-transnonenal'in (HNE), nükleer faktörlerle etkileşimi sonucunda terapötik yanıtın indüklendiği bilimsel verilerle kanıtlanmıştır (Delgado-Roche ve ark., 2018; Pecorelli ve ark., 2013).

Düşük dozlarda ozon, hücre canlılığını değiştirmeden hücresel koruyucu mekanizmaları ve nükleer transkripsiyonu uyarırken, yüksek dozlarda genotoksik etkilere neden olabilmektedir. Yanlış doz aralıklarında uygulandığında, ozon tedavisi doku nekrozu (Bocci ve ark., 2011; Viebahn-Hänsler, León Fernández, & Fahmy, 2012) veya uzun süreli yüksek doz maruziyetine bağlı kanserojenik etkiler gibi ciddi yan etkilere yol açabilmektedir (Bocci, 2006).

Ozon tedavisinin terapötik, etkisiz ve toksik konsantrasyon aralıkları belirlenmiş olup, sistemik uygulamalar için toplam ozon dozu, 10-50 µg/NmL aralığında güvenli ve etkili bir terapötik konsantrasyon olarak kabul edilmektedir (Menéndez, González, & Ledea, 2008).

2.7.6.5.8. Ozon'un etki mekanizması

Ozon (O_3), güçlü bir oksidan olup organik bileşikler üzerinde seçici etkiye sahip bir moleküldür. Oksijen-ozon karışımının (O_2-O_3) terapötik etkileri; analjezik, antiinflamatuvar, antioksidan ve immünomodülatör özellikleri içermektedir. Bu etkiler, ozon'un biyokimyasal mekanizmalar üzerindeki çeşitli düzenleyici rollerinden kaynaklanmaktadır (Penido, Lima, & Ferreira, 2010).

Ozon'un hücresel seviyede etkileri şu şekilde özetlenebilir: Hücresel metabolizmanın aktivasyonu, proinflamatuvar prostaglandin ve algojenik bileşiklerin salınımının inhibisyonu, immünosupresif sitokinlerin ekspresyonunun artışı, antioksidan enzimlerin sentezinin uyarılmasıyla oksidatif stresin düzenlenmesi, dokularda oksijen ihtiyacının artışı ve anjiyogenezisin indüksiyonu (Bocci, 2006; Latini ve ark., 2019; Penido ve ark., 2010).

Ozon tedavisinin terapötik etkinliği, biyolojik bileşenlerle etkileşime girerek oluşturduğu kontrollü ve ılımlı oksidatif stres mekanizmasına dayanmaktadır. Ozon tarafından indüklenen hesaplanmış ve geçici oksidatif stres, çeşitli hücre içi sinyal yollarını aktive ederek ikincil haberci moleküllerin üretimini tetikler (Bocci, 2006; Latini ve ark., 2019). Bu özellik, ozon'un "paradoksal etkisi" olarak tanımlanmakta olup, güçlü bir oksidan olmasına rağmen, etki gösterdiği dokularda antioksidan savunma sistemlerini güçlendirdiği gösterilmiştir (Sciorsci ve ark., 2020).

Ozon'un etki mekanizmasını kimyasal ve klinik olmak üzere iki ayrı düzlemde incelemekte yarar vardır:

2.7.6.5.8.1. Organik ortamlarda ozon'un etki mekanizması

Ozon, kuru ortamda etkisiz olup, biyolojik aktivitesini yalnızca su, plazma, lenf, serum veya idrar gibi sıvı ortamlarda çözündüğünde gösterebilmektedir. Çözünen

ozon, reaksiyona girebileceği bir biyomolekül bulduğunda hem bu molekülü oksitler hem de ortamda yüksek reaktiviteye sahip oksijen türevleri oluşturur. Ozon, öncelikli olarak çoklu doymamış yağ asitleri (polyunsaturated fatty acids- PUFA) ile reaksiyona girerken, bunu askorbik asit, ürik asit gibi antioksidanlar, sülfidril (-SH) grubu içeren tiyoller (sistein, redükte glutatyon- GSH) ve albumin takip eder. Konsantrasyona bağlı olarak ozon, karbonhidratlar, enzimler, RNA ve DNA ile de etkileşime girebilir (Zimmerli, Trampuz, & Ochsner, 2004).

Ozon'un biyomoleküllerle reaksiyonu sonucunda ortaya çıkan en önemli reaktif oksijen türü (ROS), hidrojen peroksit'tir (H_2O_2) (Pryor, Squadrito, & Friedman, 1995). Oksijen radikali olarak kabul edilmeyen H_2O_2, ikincil haberci olarak biyolojik süreçleri düzenleyen ve terapötik etkileri tetikleyen önemli bir ara bileşendir (Bocci ve ark., 2005; Halliwell, Clement, & Long, 2000). Ozon'un yağlarla etkileşiminde çift bağ içeren karbon atomları, proteinlerle etkileşiminde ise çoklu amino asit içeren işlevsel yan zincir bağları oksidasyona uğrar (Hernández, 2007).

2.7.6.5.8.2. Klinik uygulamalarda ozon'un etki mekanizması

Ozon tedavisinin temel prensibi, vücutta kontrollü bir oksidatif stres oluşturmasıdır (Uysal, & Schapira, 2003). Ozon'un biyolojik etkileri, uygulama yöntemine bağlı olarak değişkenlik gösterir. Günümüzde en yaygın kullanılan yöntemlerden biri, hastanın kendi kanının belirli konsantrasyonlarda ozon'a maruz bırakıldıktan sonra tekrar hastaya verilmesiyle gerçekleştirilen major otohemoterapi (MAH) uygulamasıdır. Ozon gazı plazma içerisinde hızla çözünerek kan hücrelerindeki doymamış yağ asitleri ile reaksiyona girer ve hidrojen peroksit (H_2O_2) başta olmak üzere çeşitli reaktif oksijen türleri (ROS) oluşturur. Plazmada hızla sentezlenen ROS'lar ortamın antioksidan kapasitesini %5-25 oranında azaltır (Bocci, 2006; Rice-Evans, & Miller, 1994). Ancak bu durum geçicidir ve 15-20 dakika içinde antioksidan sistemler tarafından dengelenir (Mendiratta, Qu, & May, 1998). Böylece hücre içi peroksit seviyesi, plazma konsantrasyonunun %10'unu geçmez (Bocci, 2006). Bu reaksiyonların büyük kısmı, kan vücuda geri verilmeden önce gerçekleşir. Oldukça kararsız olan ROS bileşikleri, kana geri verildiklerinde parçalanmaya başlarlar. Ancak lipid oksidasyon ürünleri (LOP'lar) daha kararlıdır, fakat onlar da

kana geri verildiğinde seyrelir, büyük oranda safra ve idrar yoluyla atılır. Kalan LOP bileşikleri ise GSH-transferaz (GSH-Tr) ve aldehid dehidrogenaz (ALDH) sistemleri ile metabolize edilir. Kanda mikromolar düzeyde kalan bu oksidatif bileşenler, süperoksit dismutaz (SOD), GSH-peroksidaz (GSH-Px), GSH-redüktaz (GSH-Rd) ve katalaz (CAT) gibi antioksidan enzimlerin üretimini artırarak, vücutta oksidatif stresin düzenlenmesine katkıda bulunur. Ayrıca hemeoksijenaz-I (HO-I) gibi oksidatif stres proteinlerinin ekspresyonunu indükleyerek, hücresel savunma mekanizmalarını aktive eder. Ozon tedavisinin yukarıda belirtilen biyokimyasal ve fizyolojik süreçleri nedeniyle "tedavi edici şok" etkisi yarattığı ifade edilmektedir (Bocci, 2006).

2.7.6.5.9. Ozon'un uygulanma yöntemleri

Ozon, solunum yolu hariç birçok farklı yöntemle vücuda uygulanabilmektedir (Bocci, Luzzi, & Corradeschi, 1994). İntravenöz (i.v.), intra-arteriyel, intramusküler (i.m.), subkutanöz (s.c.), intraperitoneal (i.p.), intraplevral, intraartiküler (i.a.), periartiküler, miyofasiyal, intradiskal, intraforaminal, intralezyonel vb. parenteral uygulama ya da nazal, auriküler, oral, vajinal, üretral, intravezikal, rektal, kutanöz, dental vb. şeklinde topikal olarak uygulanabilmektedir (Bocci, 2006).

Ozon tedavisi, hastanın genel durumu, yaşı ve primer hastalığına bağlı olarak tek başına veya kombine olarak uygulanabilir. Uygulama sıklığı genellikle haftada iki kez önerilmekle birlikte, her hasta için bireysel düzenlemeler gereklidir. Genel olarak, her beş seans bir tedavi döngüsü olarak kabul edilir ve dozaj kademeli olarak artırılır. Bu döngüler toplamda 15 ila 20 seans arasında değişebilir. Klinik iyileşmenin, antioksidan mekanizmanın aktivasyonuna bağlı olarak genellikle beş ila on seans arasında gözlendiği bildirilmiştir (Schwartz ve ark., 2015).

Ozon molekülü oldukça kararsız olup, uygulama sırasında ozon jeneratörünün tedavi alanına yakın olması gereklidir. Böylece, ozon tedavi öncesinde taze olarak üretilerek, doğru doz ve konsantrasyonun güvenilir bir şekilde uygulanması sağlanır (Bocci, 2006).

2.7.6.5.9.1. Majör otohemoterapi

Majör otohemoterapi (MOH), ozon tedavisinin en yaygın kullanılan sistemik uygulamalarından biridir. Bu yöntemde 200-270 ml'ye kadar kan alınarak, belirlenen dozda ozon gazı ile 5-10 dakika reaksiyona girmesi sağlanır. Ardından 15 dakika içerisinde ozonlanmış kan intravenöz yolla hastaya geri verilir. Güvenli ozon konsantrasyonu MOH için, merkezler arasında farklılık gösterebilmekle birlikte, her ml kan için 15-80 µg arasında olduğu kabul edilmektedir (Cross ve ark., 1992).

Kana verilen ozon, plazma tarafından tamponlanarak olası zararlı etkileri azaltılır. Plazma bulunmadığında, alyuvarların serum fizyolojik (SF) içinde ozonla teması, %10'a kadar hemolize neden olabilir (Goldstein, & Balchum, 1967). Buna karşın, normal kanda aynı ozon konsantrasyonunda hemoliz oranı %0,5'ten azdır. Ozon konsantrasyonu 200 µg/mL seviyesine çıkarıldığında, hücrelerin %7'sinde hemoliz görülebilmektedir. Ozon'un antioksidan etki göstermeye başladığı eşik doz 15-20 µg/mL olarak belirlenmiştir (Bocci, 2004). Bu eşik değerin altındaki konsantrasyonlarda, kanda doğal olarak bulunan antioksidan mekanizmalar nedeniyle serbest radikaller (ROS) nötralize edilmekte ve terapötik etki gösterememektedir. Bu nedenle, ozon tedavisine başlanırken düşük dozdan başlayıp, kademeli olarak artırılması önerilmektedir. Önerilen protokol, 15 µg/mL'den başlanarak, kademeli olarak 40 µg/mL'ye kadar artırılmasıdır. Ozon tedavisi genellikle haftada iki kez uygulanmakta, ancak bazı durumlarda günlük hatta günde üç kez uygulandığı ve herhangi bir yan etki görülmediği bildirilmiştir (Bocci, 2006).

2.7.6.5.9.2. Minör otohemoterapi

Minör otohemoterapi (MİH), MOH'a kıyasla daha düşük hacimli bir uygulama olup, yaklaşık 5 mL kan alınarak eşit hacimde ozon gazı ile karıştırılması ve hemen ardından intramüsküler olarak gluteal bölgeye enjekte edilmesi esasına dayanır. Enjeksiyon bölgesinde kanın pıhtılaşması sonucu lokal inflamasyon oluşmakta ve çevrede proinflamatuvar mediyatörlerin salınımı tetiklenmektedir. Ancak, bu mekanizmanın fizyolojik etkinliği henüz hipotez seviyesinde kalmış olup, klinik doğrulama gerekmektedir (Bocci, 2006).

2.7.6.5.9.3. Peroksidik yağlar

Ozon gazının bitkisel yağlar (örneğin, zeytinyağı) ile reaksiyona girmesi sonucunda peroksitler ve ozonoidler oluşmaktadır. Bu bileşiklerin antibakteriyel, antifungal ve doku yenileyici özellikleri olduğu gösterilmiştir. Klinik çalışmalar, ozonize yağların yara iyileşme sürecini hızlandırabileceği ve enfekte dokuların rejenerasyonuna katkı sağlayabileceğini ortaya koymuştur (Bocci, 2006).

2.7.6.5.9.4. Rektal ozon

Rektal ozon uygulaması, ozon'un sistemik etkilerinden faydalanmak amacıyla alternatif bir emilim yöntemi olarak kullanılmaktadır. Bu yöntemde, 150-300 ml oksijen-ozon karışımı, insufflasyon tekniği ile rektal yoldan özel bir enjektör aracılığıyla uygulanmaktadır. İnflamatuvar bağırsak hastalıklarında (Crohn hastalığı, ülseratif kolitis) bağırsak mikroflorasının düzenlenmesi gibi amaçlarla rektal ozon uygulanmaktadır (Tylicki ve ark., 2004).

2.7.6.5.9.5. Transkutanöz ozon

Geniş yüzey alanına sahip ülserler ve kronik yaralar için ozon'un lokal etkilerinden yararlanılması amacıyla gazın kontrollü bir şekilde uygulanmasını sağlayan, sızdırmaz ve gaz giriş-çıkışı düzenlenebilen özel torbalar kullanılmaktadır. Ozon'un hedef dokulara etkin şekilde ulaşabilmesi için, nekrotik dokuların debride edilmesi ve yara bölgesinin yeterli düzeyde temizlenmiş olması gerekmektedir (Bocci ve ark., 1999; Tylicki ve ark., 2004).

2.7.6.5.9.6. Düşük basınçlı ozon

Bu uygulama, küçük yara ve ülserlerde ozon gazının sürekli düşük basınç altında yara bölgesine verilmesiyle gerçekleştirilen bir tedavi yöntemidir. Bu yöntemde, sistemdeki fazla ozon absorbe edilerek oksijene dönüştürülmekte ve böylece sürekli bir gaz akışı sağlanmaktadır (Bocci, Luzzi, Corradeschi, & Paulesu, 1993).

2.7.6.5.9.7. İntraperitoneal ozon

Mevcut veriler günde bir kez çok düşük dozda intraperitoneal (i.p.) ozon uygulamasının, kan antioksidan kapasitesi üzerinde önemli bir etkiye sahip olduğunu göstermektedir. Periton, geniş bir damar ağına sahip olup, ozon'un kan dolaşımında ve çevre dokularda hızla çözünmesine olanak tanımaktadır. Bu durum, kanın mümkün olan en yüksek düzeyde ozonlanmasını sağlayabilmektedir (Schulz ve ark., 2008).

İntraperitoneal ozon insufflasyonu, halen deneysel bir yöntem olarak kabul edilmekte olup, insan ve hayvanlarda rutin klinik kullanım için önerilmemektedir. İşlem sırasında yüksek intraabdominal basınçları önlemek amacıyla, intra-abdominal basınç kontrol mekanizmasına sahip entegre bir ozon jeneratörü kullanılması tavsiye edilmektedir. Deneysel çalışmalar, i.p. ozon uygulamasının neoplazm tedavisinde potansiyel etkileri olabileceğini ve yaşlı ratlarda serebral korteks'teki nörodejeneratif değişiklikleri iyileştirdiğini göstermektedir (Schulz ve ark., 2008). İnsanlarda i.p. ozon uygulaması sık kullanılan bir yöntem değildir, çünkü invaziv bir prosedür gerektirir ve ameliyathane koşullarında uygulanmalıdır. Bununla birlikte, peritonitis vakalarında, karın boşluğunun intraoperatif olarak 5-10 L ozonlanmış salin solüsyonu (4-6 µg/mL) ile 20 dakika boyunca yıkanması ve drenaj için silikon bir tüp yerleştirilmesi, klinik olarak uygulanmıştır (Schwartz ve ark., 2020). Yine insanlarda mezotelyoma, peritoneal karsinomatozis ve peritonitis vakalarında, 10-20 µg/NmL ozon konsantrasyonuna sahip 2500 mL'ye kadar gaz karışımının tedavi amacıyla endoperitoneal veya endoplevral olarak enjekte edilebileceği belirtilmiştir (Bocci ve ark., 2011).

2.7.6.5.9.8. İntradiskal ozon

Bu uygulama, intervertebral disk alanına O_2-O_3 karışımının enjekte edilmesiyle gerçekleştirilen ve genellikle floroskopi veya bilgisayarlı tomografi (BT) eşliğinde radyografik kontrolle desteklenen bir prosedürdür (Bocci, Borrelli, Zanardi, & Travagli, 2015). İntradiskal ozon uygulaması, lateral faset ekleminin yan tarafından, cilt ve epaksiyel kaslar (musculi epaxiales) boyunca ilerletilen 22 G spinal iğne (2,5 inç uzunlukta) kullanılarak gerçekleştirilir. Ozon jeneratörü kullanılarak 32 µg/µL O_3

konsantrasyonunda, 1,5 ila 2 mL O_2–O_3 karışımı intradiskal alana enjekte edilebilir (Han ve ark., 2007).

2.7.6.5.9.9. Paravertebral ozon

Bu uygulama minimal invaziv, güvenli ve analjezik etkileri nedeniyle veteriner ve beşeri hekimlikte giderek daha fazla kullanılmaktadır (Schwartz ve ark., 2020). Bu yöntemde, ozon'un dozajı düşük (5 µg/mL), orta (10 µg/mL) ve yüksek (20 µg/mL) olmak üzere değişkenlik gösterebilir. Uygulanan hacim genellikle 0,5 ila 10 mL arasında değişmektedir. Paravertebral ozon enjeksiyonunun en önemli avantajlarından biri, özellikle küçük hayvanlarda ve atlarda bilgisayarlı tomografi (BT) veya genel anestezi gerektirmeden kolay bir şekilde uygulanabilmesidir (Biazzo ve ark. 2018).

2.7.6.5.9.10. Vezikoüretral insufflasyon

İnflamatuvar, neoplastik, interstisyel, bakteriyel veya radyasyon kaynaklı sistitis vakalarında terapötik bir seçenek olarak kullanılabilmektedir (Teke ve ark., 2017). Genellikle ozon, üretral sonda aracılığıyla 15 µg/mL dozda intravezikal olarak uygulanır. Bu uygulama, ozonlu su insufflasyonu ile kombine edilerek terapötik etkinliği artırılabilir (Schwartz ve ark., 2015; Sciorsci ve ark., 2020).

2.7.6.5.9.11. Ozonizasyon uygulamaları

Terapötik etkinliği bilinen sıvıların ozon ile zenginleştirilmesi sürecidir. Bu yöntem ozonize su, ozonize yağ ve intraartiküler TZP uygulamalarında yaygın olarak kullanılmaktadır. Ozonizasyon işlemi, sıvının ozon ile doygun hale getirilmesini sağlayarak, antibakteriyel, antiinflamatuvar ve rejeneratif etkilerini artırabilir (Goldstein, & Balchum, 1967).

2.7.6.5.9.12. İntraartiküler uygulama

Ozon'un eklem içi uygulanması, sinovyal sıvıda çözünerek antioksidanlar ve

proteinlerle reaksiyona girmesi sonucunda çeşitli biyokimyasal süreçleri tetiklemektedir. Düşük dozlarda uygulanan ozon, fibroblast ve kondrosit proliferasyonunu uyararak, kıkırdak rejenerasyonunu desteklemektedir (Clavo ve ark., 2022). Ozon, sinovyal sıvıya verildiğinde reaktif oksijen türleri (ROS) ve lipid oksidasyon ürünleri (LOP) aracılığıyla etki gösterir. Bu moleküllerin iki aşamalı bir mekanizma ile etki ettiği bildirilmektedir. Ilk aşamada fosfolipaz A2, COX-I ve COX-II inhibisyonu yolula PGE_2 ve lökotrien üretimi azalır. İkinci aşamada ise, antioksidan enzimlerin sentezi ve IL-4, IL-10, TGF-β gibi inhibitor sitokinlerin üretimi teşvik edilerek, antiinflamatuvar ve immunomodülatör etki ile birlikte doku iyileşmesi desteklenir (Bocci ve ark., 2011; Sciorsci ve ark., 2020). Ozon'un, bradikinin ve prostaglandinlerin salınımını azaltarak, ağrı kontrolünde de etkili olduğu bildirilmiştir (Bocci ve ark., 2011).

Akut ve kronik eklem hastalıklarına ait klinik çalışmalarda intraartiküler ozon enjeksiyonlarının ağrı kontrolü, ödemin azaltılması, eklem hareket açıklığını artırma ve oksidatif stres düzeylerini azaltma etkileri bildirilmektedir (Clavo ve ark., 2022). Diz osteoartritis'inde ozon uygulamasının eklem hareket açıklığını artırdığı, dejeneratif süreci yavaşlattığı ve hücre zar geçirgenliğini düzenleyerek eklem efüzyonunu azalttığı belirtilmiştir. Ayrıca ozon tedavisi kemik ve kıkırdak dokularda vaskülarizasyonu artırarak rejeneratif süreçleri hızlandırmıştır (Madrigal, 2007).

Deneyimli uygulayıcılar tarafından gerçekleştirildiğinde, ozon enjeksiyonlarının geçici ve hafif rahatsızlık dışında ciddi bir yan etkiye neden olmadığı rapor edilmiştir (Fernández-Cuadros ve ark., 2016). Bununla birlikte, ozon tedavisinin doz, konsantrasyon ve uygulama süresi açısından standart bir protokole sahip olmaması klinik kullanımı sınırlamaktadır. Literatürde genellikle haftada iki kez olmak üzere 5-6 hafta süresince intraartiküler veya periartiküler enjeksiyonla uygulandığı bildirilmektedir (Borrelli ve ark., 2015).

2.8. Osteoartritis Modellerinin Oluşturulması

Osteoartritis çalışmalarında en sık kullanılan eklem olan diz eklemindeki kıkırdak hasarı, osteofit oluşumu ve eklem dejenerasyonunu taklit eden farklı modeller geliştirilmiştir (Kuyinu, Narayanan, Nair, & Laurencin, 2016).

2.8.1. Cerrahi osteoartritis modelleri

Cerrahi olarak indüklenen OA modelleri, genellikle eklem stabilitesini bozarak osteoartritis benzeri patolojik değişiklikleri tetikleyen girişimleri içermektedir. Bu modeller, mekanik yük dengesizliği ve biyomekanik stres nedeniyle kıkırdak hasarını hızlandırarak, OA sürecini başlatmaktadır. Yaygın olarak kullanılan cerrahi teknikler şunlardır:

1. Medial menisküs yırtığı ve menisektomi: Menisküs, eklem stabilitesini sağlayan önemli yapılar arasındadır ve menisküs yırtıkları osteoartritis için önemli bir risk faktörüdür. Medial menisküs yırtığı, parsiyel veya total menisektomi, diz ekleminde mekanik instabiliteye yol açarak kıkırdak dejenerasyonunu hızlandırmaktadır (McNulty, Guilak, & Setton, 2011). Menisküs'ün kısmen çıkarılması (parsiyel menisektomi) sonucu eklem içi yük dağılımı bozulur ve diz eklemi osteoartritis'i gelişebilir (Jackson, Simon, & Aberman, 2001). Menisküs'ün tamamen çıkarılması (total menisektomi), daha agresif OA gelişimine neden olur ve bu model, ileri evre osteoartritis'i taklit etmek için kullanılabilir (Radin, & Rose, 1986).

2. Cranial crucciate ligament transeksiyonu (CrCLT)**:** Ön çapraz bağ yaralanmaları sonucu gelişen post-travmatik osteoartritis gelişimini incelemek için kullanılan bir modeldir. Bu model, eklem stabilitesini bozarak artmış mekanik stres ve eklem yüzeyinde anormal yüklenmeye neden olur (Kuyinu ve ark., 2016). Cranial cruciate ligament rupturu sonrası gelişen mekanik yük dengesizliği kıkırdak kaybı, subkondral kemik destrüksiyonu ve osteoklast aktivasyonunun artması sonucu osteofit oluşumu gibi osteoartritis'in histopatolojik özelliklerini taklit eder (Dijkgraaf, de Bont, Boering, & Liem, 1995). Kıkırdak dejenerasyonu, CrCLT sonrası 2. haftadan itibaren başlar ve 8-12 hafta içinde ileri derece OA bulguları gözlenir (Little, & Hunter, 2013; Hayami ve ark., 2006; Park ve ark., 2018).

3. Ovariektomi ile osteoartritis modeli: Östrojen, kıkırdak homeostazında önemli bir role sahiptir. Ovariektomi sonrası kıkırdak matriks kaybı ve osteofit oluşumu

hızlanır. Östrojen eksikliği; kondrosit apoptozu ve subkondral kemik dejenerasyonunu artırarak, osteoartritis'in ilerlemesine neden olur (Cake ve ark., 2015). Ovariektomi ile indüklenen OA modeli, postmenopozal osteoartritis gelişimini incelemek için kullanılır (Gregory, Capito, Kuroki, Stoker, & Cook, 2012).

2.8.2. Kimyasal osteoartritis modelleri

Kimyasal ajanlarla indüklenen OA modelleri, intraartiküler olarak verilen bileşiklerin doğrudan kıkırdak hasarına neden olması prensibine dayanır. Bu modeller, biyokimyasal ve histolojik olarak doğal OA'ya benzer dejenerasyon sürecini simüle eder. Yaygın olarak kullanılan kimyasal osteoartritis modelleri şunlardır:

1. Monosodyumiyodoasetat (MIA) ile osteoartritis modeli: Kondrositlerde glikoliz inhibitörü olarak etki eden MIA hücre ölümüne neden olur ve hızlı bir kıkırdak yıkımı başlatır (Vincent, & McNulty, 2007). Histolojik olarak, MIA enjeksiyonundan sonra matriks metalloproteinaz'ların (MMP'ler) aktivasyonu artar ve kıkırdak dejenerasyonu hızlanır (Combe, Bramwell, & Field, 2004). Bu model, OA'nın inflamatuvar ve nöropatik ağrı bileşenlerini incelemek için kullanılır (Janvier, Barrault, Petit, & Moreau, 2018).

2. Kollajenaz ile osteoartritis modeli: Kollajenaz, kollajen tip II'yi parçalayan bir enzimdir ve kıkırdak matrisinin yıkımına yol açarak OA benzeri değişiklikleri başlatır (Park ve ark., 2018). Histopatolojik olarak kollajenaz enjeksiyonu kıkırdak yüzeyinde fibrilasyon, kondrosit apoptozu ve subkondral kemik değişiklikleriyle karakterizedir (Vandeweerd, Zhao, Degeorges, & Caron, 2015). Doğal OA ile benzer kıkırdak lezyonları oluşturduğu için preklinik çalışmalar için değerli bir modeldir (Yang, Li, Zhu, & Bi, 2020).

3. Papain ile osteoartritis modeli: Papain, proteoglikan yıkımına neden olarak eklem kıkırdağında hızlı dejenerasyon başlatır (Lukens, Barr, Chaplin, Chi, & Kanneganti, 2014). Histolojik olarak, papain ile OA indüksiyonu matriks

metalloproteinaz ekspresyonunda artış, kondrosit kaybı ve proteoglikan eksilmesi ile karakterizedir (Custers ve ark., 2007). Papain modeli, erken evre OA'nın biyokimyasal süreçlerini incelemek için kullanılır. Bu model, MIA modeline kıyasla daha hafif ve kronik bir yıkım süreci oluşturur (van der Kraan, Vitters, van Beuningen, van de Putte, & van den Berg, 1989).

3. GEREÇ VE YÖNTEM

3.1. GEREÇ

3.1.1. Hayvan materyali

Bu çalışma; Bursa Uludağ Üniversitesi (B.U.Ü.) Hayvan Deneyleri Yerel Etik Kurulu'nun (HADYEK) 19.12.2023 tarihli ve 2023- 15/ 03 nolu izin kararı ile gerçekleştirildi. Denekler, B.U.Ü. Deney Hayvanları Yetiştirme Uygulama ve Araştırma Merkezi'nden temin edildi. Deneklere yapılan tüm operatif girişimler ile iyileşme ve takip sürecindeki bütün işlemler B.U.Ü. Deney Hayvanları Yetiştirme Uygulama ve Araştırma Merkezi'nde gerçekleştirildi.

3.1.2. Materyal seçimi

Denek olarak kullanılacak ratlar, ortama uyum sağlaması için ameliyattan 5 gün önce B.U.Ü. Deney Hayvanları Yetiştirme Uygulama ve Araştırma Merkezi'nde çalışma için ayrılmış odalarına getirildi. Standart ebatlardaki her kafese bir rat düşecek şekilde yerleştirilen denekler, bu ünitede hospitalize edildi (Şekil 11). Bakım ortamı; günün 12 saati aydınlık, 12 saati karanlık, ortam ısısı 21±2 ºC, nemi ise %50 olarak ayarlandı. Deneklerin gıda ve su ihtiyacı, standart rat yemi ve suyun *ad libitum* verilmesiyle karşılandı.

Şekil 11. Çalışma gruplarında yer alan ratların bulunduğu hospitalizasyon ünitesi.

Çalışmamızda denek olarak kullanılan toplam 60 adet rat, 5 aylık ve dişi olup, Sprague Dawley ırkına aitti ve ağırlıkları 247,6 ±30,51 g (ortalama ağırlık ± standart sapma) olarak belirlendi.

Çalışmamıza dahil edilen ratlar, her grupta 10'ar denek yer alacak şekilde 6 gruba ayrıldı (Tablo 2).

Tablo 2. Yapılan işlemlere göre çalışma gruplarının dağılımı.

İntraartiküler uygulama grupları (n=10)	**İntraperitoneal uygulama grupları (n=10)**
Grup 1: Kontrol intraartiküler (Kontrol i.a.) % 0,9 NaCl solüsyonu, 0,03 ml, haftada bir kez, 5 hafta	**Grup 5**: **Kontrol intraperitoneal (Kontrol i.p.)** % 0,9 NaCl solüsyonu, 2 ml, haftada bir kez, 5 hafta
Grup 2: Hiyaluronik asit intraartiküler (HA i.a.) Sodyum hiyaluronat (Ostenil®, %1, 10 mg/ml), 0,03 ml, haftada bir kez, 5 hafta	
Grup 3: Ozon intraartiküler (Ozon i.a.) Ozon 0,2 ml (30 µg/ml), haftada bir kez, 5 hafta	**Grup 6: Ozon intraperitoneal (i.p.)** Ozon (30 µg/ml), 2 ml, haftada bir kez, 5 hafta
Grup 4: Ozon- hiyaluronik asit kombinasyonu intraartiküler (Ozon-HA i.a.) Sodyum hiyaluronat (Ostenil®, %1, 10 mg/ml) 0,015 ml + Ozon 0,015 ml (30 µg/ml) , haftada bir kez, 5 hafta	

Denekler üzerindeki operatif işlemler, B.U.Ü. Deney Hayvanları Yetiştirme Uygulama ve Araştırma Merkezi Ameliyathane'sinde aseptik koşullar sağlanarak gerçekleştirildi. Osteoartritis modeli oluşturulurken, rutin küçük hayvan göz ameliyat setinden yararlanıldı. Dikiş materyali olarak 5/0 numara Polyglactin 910 (Vicryl®, Ethicon, İngiltere) capsula articularis ve deri dikişi için kullanıldı.

Histopatolojik olarak değerlendirilmek üzere deneklerin distal femur hizasından

ekstremiteleri alındı. Dokulardan hazırlanan kesitler Safranin-O ile boyanıp incelendi. Alınan serum örneklerinden TNF- α düzeyleri ELISA ile serolojik olarak belirlendi. Doku örnekleri fosfat buffer solüsyonu ile karıştırılıp, mekanik olarak homojenize edilerek, MMP-13 ve kollajen tip II düzeyleri immunohistokimyal olarak değerlendirildi. Biyoistatistiksel değerlendirme için, SPSS 29 Statistical Software (IBM Corp., CA, ABD) programından yararlanıldı.

3.2. YÖNTEM

Çalışma gruplarında bulunan ratlarda Ekim 2022- Şubat 2023 tarihleri arasında deneysel osteoartritis modeli oluşturulması için cranial cruciate ligament transeksiyonu (CrCLT) uygulandı. Çalışma planındaki altı gruptan aynı gün iki gruba işlem yapılarak, ilerleyen dönemde eş zamanlı olarak tedavileri ve ötenazileri gerçekleştirildi. İlk olarak intraartiküler kontrol (salin i.a.) ve intraartiküler hiyaluronik asit (HA i.a.) gruplarının işlemleri Ekim ayında yapıldı. Sırasıyla intraartiküler ozon (ozon i.a.) ve intraartiküler ozon-hiyaluronik asit kombinasyonu (ozon+HA i.a.) grupları Kasım ayında, intraperitoneal kontrol (salin i.p.) ve intraperitoneal ozon (ozon i.p.) gruplarının işlemleri ise Aralık ayında tamamlandı. Tüm gruplarda cerrahi işlemler, aynı kişi (Elif Ünlü) tarafından uygulandı.

3.2.1. Preoperatif hazırlık

Tüm ratlar operatif işlemden bir gün önce aç bırakıldı. Tüm gruplara profilaksi amacıyla cerrahi işlem uygulanmadan önce tek doz tylosin (Tylan® 200, 8,8 mg/kg, Lilly İlaç, İstanbul, Türkiye) intramusküler (i.m.) olarak uygulandı.

3.2.2. Anestezi

Ratlar işlem öncesinde tartıldı. Başlangıçta anestezi enjeksiyonu öncesi ratların sakinleşmesi için indüksiyon kutusunda (%4-5 v/v) isofluran (İsoflurane®, Adeka, Samsun, Türkiye) uygulandı (Şekil 12). Hayvanlar ksilazin hidroklorid (5 mg/kg, i.m.) (Rompun®, Bayer, İstanbul, Türkiye) ve ketamin hidroklorür (50 mg/kg, i.m.) (Alfamine®, Alfasan International B.V., Woerden, Hollanda) ile anesteziye alındı. İsofluran maske ile deneklere koklatılarak, anestezinin idamesi sağlandı (Şekil 13). Pre-emptif analjezi için carprofen (4 mg/kg, i.m.) (Rimadyl®, Zoetis, Kalamozoo, MI, ABD) işlem öncesinde intramusküler olarak uygulandı.



Şekil 12. Ratların anestezisinde kullanılan indüksiyon kutusu (A) ve kutu içerisinde anesteziye alınmaya başlanan deneğin görünümü (B).

Şekil 13. Anestezinin idamesi amacıyla kullanılan maskenin rat üzerinde uygulanması.

3.2.3. Deneysel osteoartritis modelinin oluşturulması

Deneysel osteoartritis modeli, Williams ve arkadaşları (1982) tarafından tanımlanan teknik kullanılarak cranial cruciate ligament (CrCL) transeksiyonu ile gerçekleştirildi.

Denekler dorsal pozisyonda hazırlık masasına alındı. Tüm deneklerde, sağ diz eklemi çevresindeki deri yüzeyi tıraş edildi. Ameliyat masasına yatırılan deneğin ameliyat bölgesi sırasıyla benzalkonyum klorür (Zefiran Forte®, 1/1000, İlsan İltaş, Kocaeli, Türkiye), povidine iodine (Betadine®, Kansuk, İstanbul, Türkiye) ve en son alkol ile silinerek deri antisepsisi sağlandı (Şekil 14). Takiben ratlar ameliyat masasına

sırt üstü yatırıldı ve ameliyat bölgesi steril serviyetle sınırlandırıldı (Şekil 15).

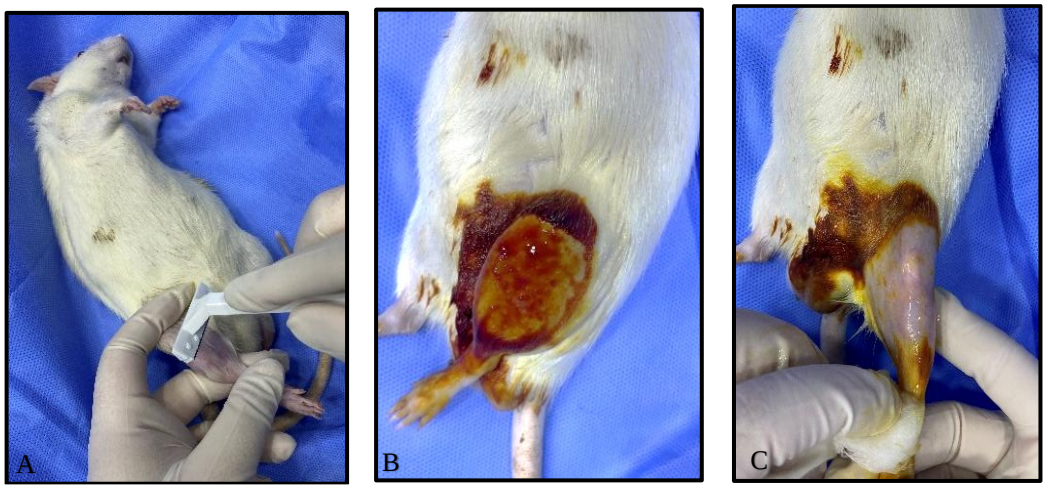

Şekil 14. Kontrol grubuna ait 6 numaralı denekte ameliyat sahasının tıraşı (A) ve deri antisepsisinin (B, C) sağlanması.

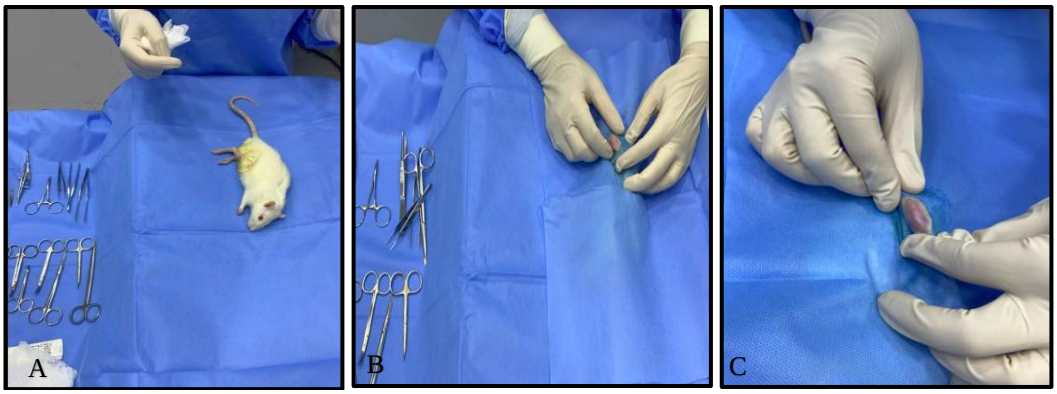

Şekil 15. Deneğin ameliyat masasına alınması (A), ameliyat sahasının steril serviyet ile sınırlandırılması (B,C).

Ratların sağ diz ekleminin medialinde parapatellar cilt ensizyonu yapıldı (Şekil 16). Daha sonra medial parapatellar artrotomi yapılarak, patella laterale deviye edildi (Şekil 17). Makroskopik olarak karşımıza çıkan cranial cruciate ligament, deneysel osteoartritis modeli oluşturmak amacı ile göz setine ait makas ile kesildi (Şekil 18A). Patella tekrar eski konumuna getirildi. Çekmece gözü testi ve tibial kompresyon testlerindeki pozitif cevap ile cranial cruciate ligament'in tam transeksiyonu doğrulandı. Eklem daha sonra ikincil inflamasyonu önlemek için steril salin solüsyonu ile irrige edildi (Şekil 18B). Eklem kapsulası 5/0 poliglaktin 910 ile çift kat sürekli basit dikiş tekniğiyle dikildi. Deri bir adet yatay Matress dikişi ile kapatıldı (Şekil 19). Dikiş hattına Op-site® (Smith, & Nephew, Hull, İngiltere) yara spreyi uygulandı. Ameliyat sonrası tüm ratlar tekli kafeslere yerleştirildi. Tüm cerrahi işlem her ratta

yaklaşık 15 dakika sürdü. Cerrahi tedavi sonrasında ratların dizlerine herhangi bir tespit uygulanmadı ve kafesleri içerisinde serbest dolaşımlarına izin verildi.

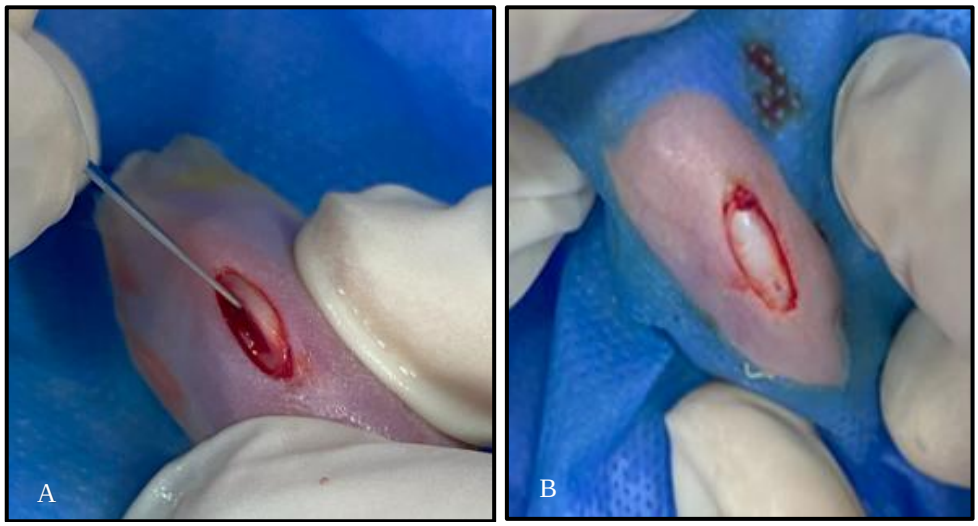

Şekil 16. Ekleme yaklaşım için yapılan parapatellar cilt ensizyonu (A), capsula articularis'in görüntüsü (B).

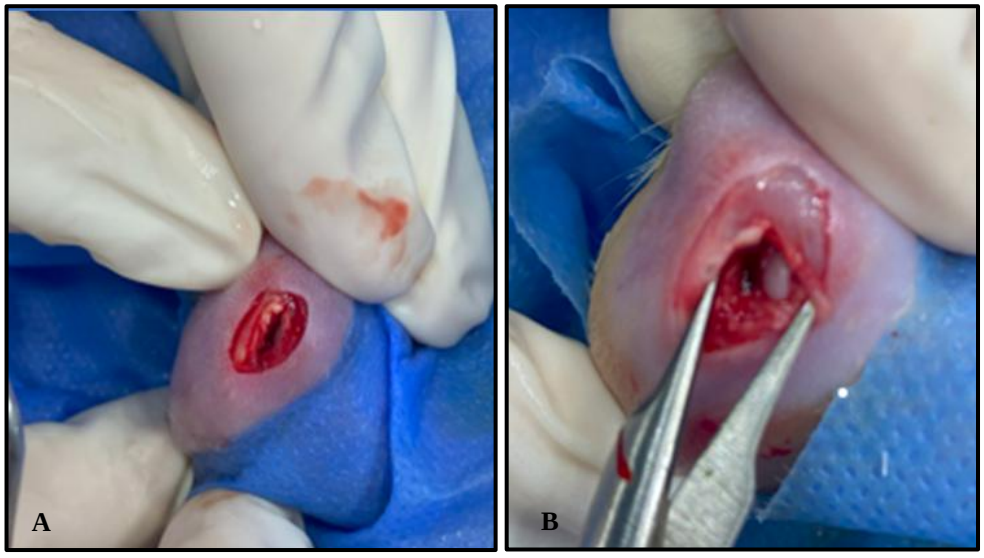

Şekil 17. Medial parapatellar artrotomi sonrası patella'nın laterale deviye edilmesi (A) ve eklem aralığının açığa çıkartılması (B).

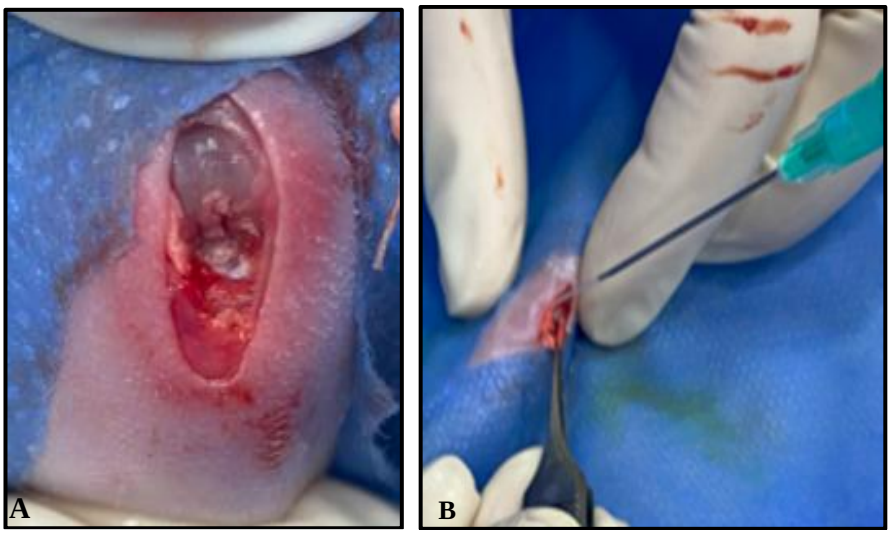

Şekil 18. Diz eklemi fleksiyonda iken cranial cruciate ligament'in transeksiyonu (A), eklem içinin serum fizyolojik ile irrigasyonu (B).

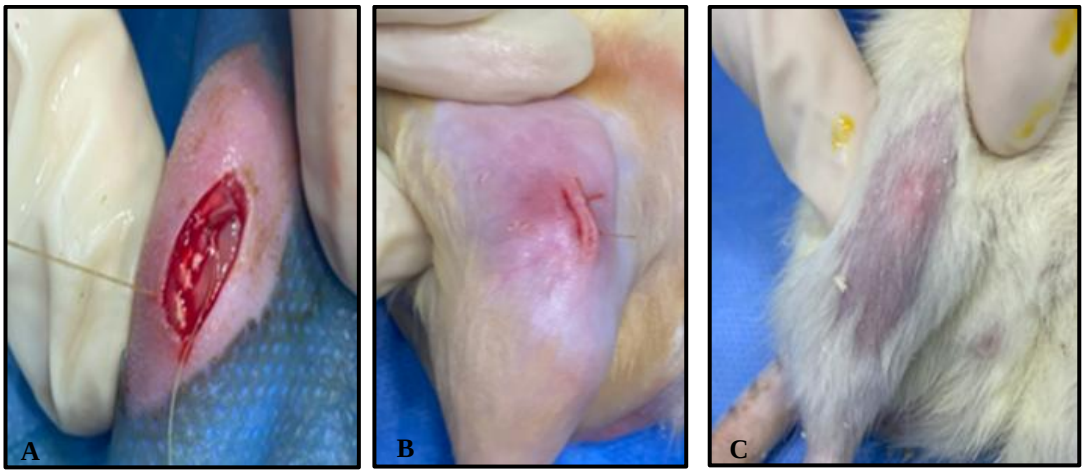

Şekil 19. Eklem kapsulasının çift basit sürekli dikiş ile kapatılması (A), deri ensizyonunun yatay Matress dikişi ile kapatıldıktan sonraki görünümü (B), ensizyon hattının iyileştikten sonraki görüntüsü (C).

3.2.4. Çalışma grupları ve işlemler

Ratlarda deneysel osteoartritis modeli oluşturmak için yapılan ameliyatı takiben ratlar iki hafta ayrı kafeslerde bekletildi. İkinci hafta sonunda anestezi uygulanan ratlar özel bir hayvan hastanesinde bulunan tomografi ünitesine götürülerek, her iki diz eklemlerinin bilgisayarlı tomografileri çekildi. Daha sonra klinik muayeneyi takiben ratların gruplarına göre tedaviye başlandı (Tablo 2). Enjeksiyon işlemleri, maske ile anestezik koklatılarak gerçekleştirildi. Enjeksiyon bölgesindeki uzayan tüylerin tıraş edildi. Enjeksiyon bölgesindeki derinin batikon ve alkol ile antisepsisi sağlandı. Tedavi uygulaması beş hafta boyunca her hafta aynı gün aynı saatlerde, aynı kişi

tarafından uygulandı (Elif Ünlü). Son enjeksiyonlarından bir hafta sonra tüm deneklerin diz eklemlerinin tedavi sonrası bilgisayarlı tomografileri çekildi.

Her grupta sağ dize CrCL transeksiyonu yapılıp, iki hafta beklendikten sonra diz eklemlerinin tomografisi çekildi. Her grupta 10 denek bulunacak şekilde düzenlenen çalışma grupları ve uygulanan işlemler aşağıda belirtildi:

a- Grup I (İntraartiküler Kontrol Grubu) (Salin i.a.): Haftada bir 0,03 ml izotonik NaCl 0,5 ml'lik insülin enjektörüne (30 gauge) çekilerek, 5 hafta süre ile intraartiküler uygulandı (Şekil 20).

b- Grup II (İntraartiküler Hiyaluronik Asit Grubu) (HA i.a.): Haftada bir kez olmak üzere toplam 5 hafta süre ile 0,03 ml sodyum hiyaluronat (Ostenil®, 10 mg/ml, Trb Chemedica, Vouvry, İsviçre) (Şekil 21) intraartiküler olarak verildi.

c- Grup III (İntraartiküler Ozon Grubu) (Ozon i.a.): Haftada bir kez toplam 5 hafta süre ile medikal O_3 jeneratöründen (Turkozone Blue S-I-MODE, İstanbul, Türkiye) (Şekil 22) elde edilen 30 µg/ml konsantrasyonda tıbbi ozon (O_3) (%95 O_2/%5 O_3) 0,2 ml intraartiküler yolla uygulandı (Şekil 23). Tez çalışmasına başlamadan önce yapılan ön çalışmada ozon cihazından elde edilen ozon'un diz eklemine intraartiküler enjeksiyonu denenerek bu doza karar verildi.

d- Grup IV (İntraartiküler Ozon-Hiyaluronik Asit Kombinasyonu Grubu) (Ozon-HA i.a.): Haftada bir kez toplam 5 hafta süre ile 0,015 ml sodyum hiyaluronat (Ostenil®, 10 mg/ml, Trb Chemedica, Vouvry, İsviçre) ve 0,015 ml ozon (Turkozone Blue S-I-MODE, İstanbul, Türkiye) intraartiküler olarak (total doz 0,03 ml) verildi.

e- Grup V (İntraperitoneal Kontrol Grubu) (Salin i.p.): Diz eklemlerinin tomografisi çekildikten sonra haftada bir kez 2 ml izotonik NaCl intraperitoneal olarak 5 hafta süre ile uygulandı. (Şekil 24).

f- Grup VI (İntraperitoneal Ozon Grubu) (Ozon i.p.): Haftada bir kez 5 hafta süre 2 ml ozon intraperitoneal olarak uygulandı.

Şekil 20. Grup I'e ait 2 nolu denekte 0,5 ml insülin enjektörü (30 gauge) ile 0,03 ml izotonik NaCl'in (%0,9) intraartiküler enjeksiyon yoluyla uygulanması.

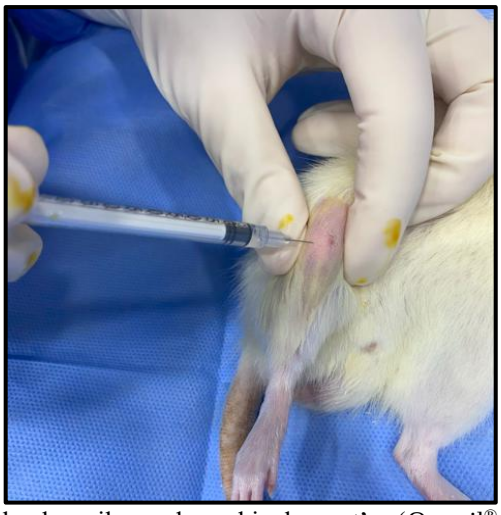

Şekil 21. Grup II'de bulunan deneklere intraartiküler olarak verilen sodyum hiyaluronat'ın (Ostenil®, 10 mg/ml, Trb Chemedica, Vouvry, İsviçre) deneğe uygulanması.

Şekil 22. Çalışmamızda kullanılan ozon cihazının (Turkozone Blue S-I-MODE, İstanbul, Türkiye) görünümü.

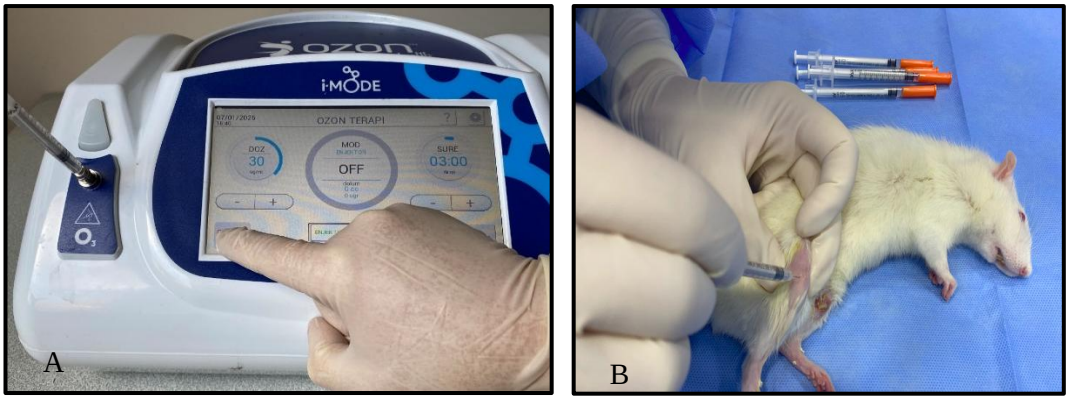

Şekil 23. Ozon cihazından elde edilen ozon'un enjektöre çekilmesi (A) ve intraartiküler olarak deneğe uygulanması (B).

Şekil 24. Grup VI'ya ait bir deneğe intraperitoneal enjeksiyon uygulanması.

3.2.5. Klinik muayene

Tüm ratların preoperatif ve postoperatif dönemlerde vital parametreleri kaydedildi. Postoperatif süreçte idrar ve dışkı yapıp yapmadıkları günlük olarak takip edildi. Haftada bir enjeksiyonlardan sonraki 1., 3. ve 5. günlerde tüm denekler ortopedik olarak muayene edildi. Ortopedik muayenede topallık derecesi, eklem efüzyonu, kas atrofisi ve dokunmaya karşı hassasiyet yani ağrı değerlendirildi ve bulgular 0-yok, 1-hafif, 2-orta, 3-şiddetli şeklinde skorlandırıldı.

3.2.6. Bilgisayarlı tomografi muayenesi

Deneysel osteoartritis modeli için her bir ratta anterior cruciate ligament'in transeksiyonu ile ön çapraz bağ rupturu oluşturulmasından iki hafta sonra ve beş haftalık tedaviden bir hafta sonra anestezi altında diz eklemlerinin tomografileri (Vimago 3D Volumetrik Yüksek Çözünürlüklü Bilgisayarlı Tomografi, Hasvet, Antalya) çekildi (Şekil 25). Kullanılan cihazda 80 kV, 50 mA, 7 ms ayarlarıyla 7-24 saniyelik tarama süresi ayarlanarak çekim gerçekleştirildi. Ratlar üçer- dörderli olacak şekilde ve bacakları ekstensiyon pozisyonunda sırt üstü konumlandırıldı. Deneklerin ekstremiteleri, flaster ile tabla üzerine yapıştırıldı (Şekil 26). Elde edilen bilgisayarlı tomografi görüntüleri Bursa U.Ü. Tıp Fakültesi Radyoloji Anabilim Dalı'nda bir uzman radyolog tarafından (Dr. Nevzat Uslu) eklem aralığı ve osteofit oluşumu (femoral condylus/tibial plato [lateral, medial]) yönleriyle incelendi. Bu bulgular 0-yok, 1-hafif, 2-orta, 3-şiddetli şeklinde puanlandırıldı (Brombini ve ark., 2021).

Şekil 25. Vimago 3D Volumetrik Yüksek Çözünürlüklü Bilgisayarlı Tomografi cihazı (Hasvet, Antalya, Türkiye) (A). Cihazda 7-24 saniyelik tarama süresi ayarlanarak, 80 kV, 50 mA, 7 ms ayarında yapılan çekimin görünümü (B).

Şekil 26. Tabla üzerine sırt üstü yatırılan ratların flaster ile ekstensiyon pozisyonunda ekstremitelerinin sabitlenmesi.

3.2.7. Histopatolojik değerlendirme

3.2.7.1. Makroskobik muayene

Ratlarda deneysel osteoartritis modeli oluşturmak için yapılan ameliyatı takiben 8. haftada tüm ratlar derin anestezi (isofluran) ile ötenazi edildi. Histopatolojik olarak değerlendirilmek üzere deneklerin orta-distal femur hizasından ekstremiteleri alındı.

Makroskobik muayeneleri yapılan diz eklemleri, %10 Nötral formalin solüsyonu içerisinde en az 3 gün bekletildi. Dokuların tespit işleminden sonra akan suyun altında bir gece dokular yıkandı. Ertesi gün dokular dekalsifikasyon işleminin başlaması için %10'luk etilen diamin tetraasetik asit (EDTA, pH 7,2) solüsyonu içerisine alındı. Dokular 4 günde bir değiştirilen taze hazırlanmış %10 EDTA solüsyonunda 2 ay kaldı. Daha sonra deneklere ait articulatio genu bölgesi, yatay düzleme dik şekilde ortadan ikiye ayrıldı. Sagital plan boyunca yapılan bu kesi sonrası, kasetlere yerleştirilmeden önce kesit yüzeyleri incelendi, fotoğraf kabininde fotoğrafları çekildi ve arşivlendi. Eklemin sagital kesit yüzeyinin makroskobik bozulma derecesi; genellikle horizontal kesit görüntüsü değerlendirmede kullanılan modifiye OARSI kriterlerine benzer şekilde (Hayami ve ark., 2006), kıkırdak yüzeyi orijinal parlaklığı/opaklığı, eklem yüzeyinin pürüzlü olup olmadığı ve gözle görülür osteofit oluşumu yönlerinden subjektif olarak değerlendirildi.

3.2.7.2. Mikroskobik muayene

Kasetler içerisine alınan dokular bir gece akan suda yıkandıktan sonra ertesi gün rutin doku takibi prosedüründen {70°, 80°, 90°, 100°-(1), 100° (2) etil alkol, ksilen (1), ksilen (2), parafin (1), parafin (2) ve parafin (3), her birinde 1'er saat} geçirilerek, parafine gömüldü. Her bir dokudan 10 adet ince kesit (3 µm) alınarak, Safranin-O ile rutin boyama işlemleri yapıldı.

3.2.7.2.1. Safranin-O / Fast Green ile boyama

Örneklerde kıkırdak dokuya özgü belirteçlerin anlaşılması ile glikozaminoglikan (GAG) varlığı için Safranin-O boyama yöntemi kullanıldı. Kesitler deparafinize ve rehidre edildikten sonra Weigert's demir hematoksilen {Stok A 10 gram hematoksilen,

500 mL %80 etanol, stok B ferrik klorid 20 gr, 475 mL distile su, hidroklorik asit (%38) 5 mL}, %1 asit-alkol (%70 etanol 500 mL, %38 hidroklorik asit 5 mL), %0,02 Fast Green (Fast Green 0,05 g, distile su 250 mL), %1 Safranin-O (Safranin-O 2,5 g, distile su 250 mL), %1 asetik asit (%70 etanol 100 mL, asetik asit 1 mL) ile 5 dk muamele edildi. Ardından 4 kez distile suda yıkama işleminden hemen sonra %1 asit-alkol çözeltisine daldırılıp çıkartıldı. Fast Green (%0,02) ile 2 dakika muamele edildi. Ardından, %1'lik asetik asit çözeltisine daldırılıp çıkartıldı. Sonra %1'lik Safranin-O ile 10 dk muamele edildi. Ardından, 3 kez distile suda yıkama yapıldı. Yıkama sonrası örnekler artan dereceli alkollerden geçirildi, ksilolde berraklaştırıldı ve son olarak entellan ile lamların üzeri kapatılarak ışık mikroskop altında incelendi.

Histopatolojik incelemeler sırasında hazırlanan ve boyanan tüm preparatların fotoğrafları çekildi (Şekil 27).

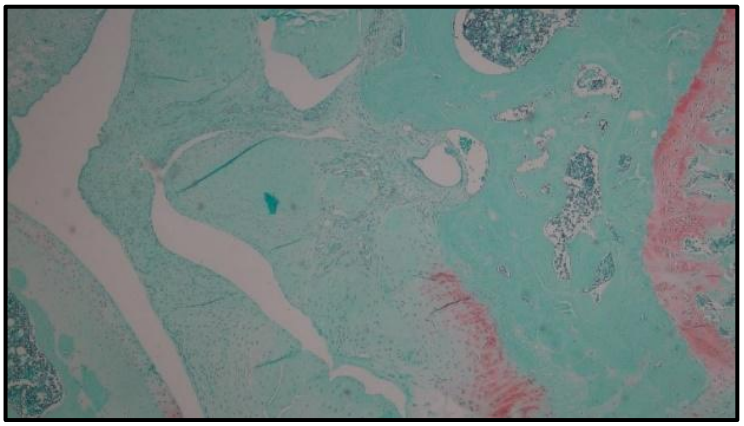

Şekil 27. Ozon grubunda bulunan 3 numaralı deneğe ait preparatın Safranin-O ile boyanmış görünümü.

3.2.7.2.2. Mikroskobik bulguların değerlendirilmesi:

Tüm gruplara ait doku örneklerinden Safranin-O ile boyanarak hazırlanan preparatlar, ışık mikroskobunda "Modifiye Mankin Skorlaması" ile değerlendirildi. Ayrıca, kıkırdak matriks kaybı genişliği ve kıkırdak dejenerasyon skoru bakımından da preparatlar incelendi.

3.2.7.2.2.1. Modifiye Mankin skorlaması:

Modifiye Mankin skorlamasında yapı, hücresellik, boyanma ve tidemark bütünlüğünü kapsayan 4 parametre üzerinden 0-16 arasında skorlama sistemi ile

değerlendirme yapıldı (Tablo 3) (Mankin, 1971; Moody, Heard, Frank, Shrive, & Oloyede, 2012; Takahashi, Matsuzaki, Kuroki, & Hoso, 2019).

Tablo 3. Modifiye Mankin skorlaması (Takahashi ve ark., 2019, s.1086)

Parametre	Tanım	Skor
Yapı	Normal	0
	Yüzey düzensizlikleri	1
	Pannus ve yüzey düzensizlikleri	2
	Geçiş bölgesinde yarıklar	3
	Radyal bölgede yarıklar	4
	Kalsifiye bölgede yarıklar	5
	Komple düzensizlik	6
Hücresellik	Normal	0
	Artış veya hafif azalma	1
	Orta derecede azalma	2
	Şiddetli azalma	3
	Hücre yok	4
Boyama	Normal	0
	Hafif azalma	1
	Orta derecede azalma	2
	Şiddetli azalma	3
	Boyama yok	4
Tidemark bütünlüğü	Bozulmamış	0
	Tutarlı veya belirgin/yinelenmiş değil	1
	Damar invazyonu	2

3.2.7.2.2.2. Kıkırdak matriks kaybı genişliği

Ratlarda kıkırdak matriks kaybının ilerlemesi başlangıçta yüzeysel fibrilasyon ile matriks kaybını, ardından orta bölgelerde daha derin bir fibrilasyon ile matriks kaybını ve lezyonun genişlemesini içerir. Sonunda fokal veya lokal olarak geniş bölgelerde tidemark işaretine kadar tam kalınlıkta matriks kaybıyla sonuçlanır. Bu ilerleyici değişiklikleri nesnel bir şekilde değerlendirmek için tez çalışmamızda, kollajen matriks kaybı alanının genişliği yüzey (%0 derinlik), orta bölge (%50 derinlik) ve tidemark (%100 derinlik) seviyesinde ölçüldü. Doğrudan mikroskopta bir mikrometre kullanılarak gerçekleştirilen ölçümler mikron (µm) cinsinden ifade edildi. Lezyondaki yüzen herhangi bir kalıntı göz ardı edildi. Ölçüm yapılırken aşağıdaki sıra izlendi:

- Yüzey (%0 derinlik): Kıkırdakların her iki tarafında sağlam yüzeysel kıkırdak bulunan, çıkıntılı kıkırdak yüzeyi boyunca herhangi bir kıkırdak matriks kaybı genişliği.
- Tidemark (%100 derinlik): Kıkırdak matriks kaybının tidemark seviyesindeki genişliği.

- Orta bölge (%50 derinlik): Kıkırdak matriks kaybının kıkırdak kalınlığının orta noktasındaki genişliği (yüzey ve tidemark arasında) (Gerwin, Bendele, Glasson, & Carlson, 2010).

3.2.7.2.2.3. Kıkırdak dejenerasyon skoru

Bu skor, genel kıkırdak patolojisinin bir değerlendirmesidir. Kollajen matriks fibrilasyonu/kaybı ve kondrosit ölümü/kaybı gibi önemli patoloji parametrelerini içerir; kondrosit kaybı, bu skorun birincil belirleyicisidir. Kıkırdak dejenerasyonu skoru için, farklı yük taşıyan alanların patolojisini değerlendirmek amacıyla medial tibial plato (MTP) üç bölgeye ayrıldı. Her bölgedeki kıkırdak dejenerasyonu, aşağıda tabloda açıklandığı şekilde, "hiç yok" tan "şiddetli"ye (sayısal değerler 0-5) kadar puanlandı (Tablo 4) (Gerwin ve ark., 2010).

Tablo 4. Kıkırdak dejenerasyon skoru (Gerwin ve ark., 2010, s. 26).

Derece	Açıklama
0	Dejenerasyon yok,
1	Minimal dejenerasyon; matriks veya kondrosit kaybından etkilenen toplam öngörülen kıkırdak alanının %5-10'u
2	Hafif dejenerasyon; %11-25 etkilenme
3	Orta derecede dejenerasyon; %26-50 etkilenme
4	Belirgin dejenerasyon; %51-75 etkilenme
5	Şiddetli dejenerasyon; %75'ten fazla etkilenme şeklinde değerlendirilmiştir.

Yük taşıyan medial tibial kıkırdak platosunun tüm genişliği boyunca (osteofitin kenarından veya ağırlık taşıyan kıkırdağın marjinal bölgeyle birleştiği yerden, yük taşıyan yüzey boyunca) bir mikrometre yerleştirilir. Değerlendirme için, tibial plato dış bölge 1 (eklemin medial kenarında), merkezi bölge 2 ve iç bölge 3 (merkezi çapraz bağlara bitişik) olmak üzere eşit genişlikte üç bölgeye ayrılır (Şekil 28' de kırmızı dikey çizgilerle işaretlenmiştir). Daha sonra, kondrosit kaybı (%50 veya daha fazla normal hücresellik kaybı) veya matriks kaybı gösteren kıkırdak içeren her bölgenin % alanı tahmin edilir ve bu yüzdeye göre o bölgeye bir puan atanır. Kıkırdak dejenerasyonu için 3 bölgeli bir toplam da her bölge için elde edilen değerler eklenerek hesaplanır. Medial tibia için maksimum 3 bölge toplamı 15'tir.

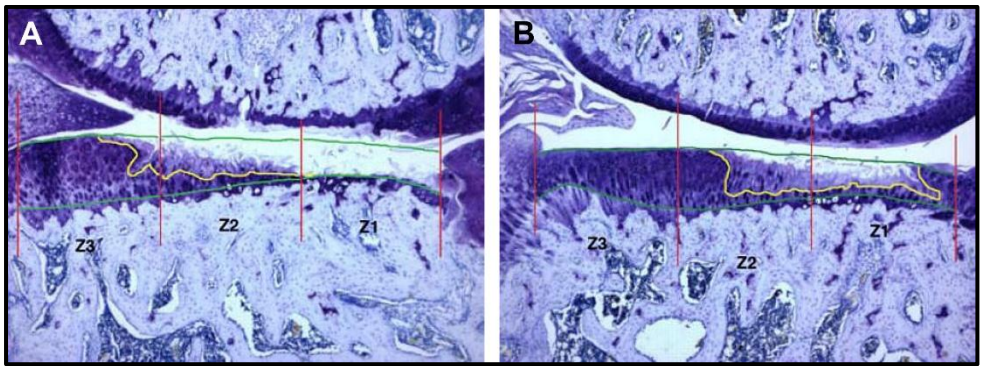

Şekil 28. Kıkırdak dejenerasyon skoru. Eşit genişlikte üç bölge kırmızı dikey çizgilerle, canlı olmayan kıkırdak alanı sarı çizgi ile, tüm çıkıntılı kıkırdak alanı yeşil çizgiyle gösterilmekte. Osteoartritis lezyonları bulunan bir deneğin medial eklem bölmesinin histolojik kesitlerinde A. Kıkırdak matriksinde ciddi hasar, B. Daha az şiddetli kıkırdak dejenerasyonu (Gerwin ve ark., 2010, s.26)

3.2.8. İmmunohistokimyasal inceleme

İmmunohistokimyasal inceleme ile kollajen Tip II ve MMP-13 değerlendirmesi için adezivli (lizinli) lamlara 5-7 µm kalınlığında kesitler mikrotom aracılığıyla alındı ve bir gece etüvde 37 °C'de bekletildi. Ertesi gün ksilol serilerinden (30 dakika ve 3 dakika) ve dereceli alkol serilerinden (absolu alkol (I) 3 dakika, absolu alkol (II) 3 dakika, %96 alkol 3 dakika, %80 alkol 3 dakika, %70 alkol 5 dakika) geçirildi ve distile suda yıkandı. Antijenik bölgelerin açığa çıkarılması amacıyla kesitler sitrat buffer içinde (Sigma c9999, pH:6) mikrodalga fırına alındı ve 700 watt gücünde 3x5 dakika tutuldu. Mikrodalga fırında 15 dakika sitrat buffer'a maruz kaldıktan sonra, kesitler 20-30 dakika soğumaya alındı. Bu süre sonunda kesitler phosphate-buffered saline (PBS) (BioBasic Inc., P00435) ile 3x5 dakika yıkandı. Yıkama sonrasında kitin hidrojen peroksit'i blok solüsyonu (Thermo Scientific, TA-015-HP) ile 10-15 dakika bekletildi. Kesitler yine PBS ile 3x5 dakika yıkandı. Ardından kit içerisindeki blok solüsyonu (Thermo Scientific, TA-015-UB) ile 5-10 dakikalık nonspesifik boyanmayı engellemek amacıyla bloklandı. Blok solüsyonundaki süre sonunda, yıkama yapılmadan bu solüsyonunun fazlası uzaklaştırıldı. Primer antikorlar olan polyclonal anti-COL2A1(BosterBio: Katolog Numarası: PA2141-1) ve polyclonal anti-MMP13 Picoband (BosterBio: Katolog Numarası: A00420-2) antikor sulandırıcı ile (Zymed-003118) 1 µg/ml oranında sulandırıldı. Kesitler üzerine 150-200 µl damlatıldı. Primer antikor ile kaplanan kesitler bir gece 4 °C'de inkübe edildi. İnkübasyon sonrası kesitler yine PBS ile 3x5 dakika olacak şekilde yıkandı ve ardından kit içeriğindeki sekonder antikorlarla muamele edildi. İlk olarak biotinylated goat anti-polyvalent (TP-015-BN)

ile 10 dakika, devamında streptavidin peroxidase (TS-015-HR) ile 10 dakika oda sıcaklığında tutuldu. İki sekonder antikor arasında yine 3x5 dakika PBS yıkamaları yapıldı. Sekonder antikorlardan sonra yine 3x5 dakika PBS ile yıkandı ve yıkama işleminin tamamlanmasıyla kit içeriğindeki DAP Plus Chromogen (TA-001-HCX) yine kit içindeki DAB Plus subsrat (TA-015-HSX) ile kitin önerdiği şekilde 2 ml'ye 40 mikrolitre olacak şekilde sulandırıldı ve kesitlere uygulandı. Kesitlerin kromojeni alması için kontrollü bir biçimde 5-10 dakika beklendi ve ardından distile suyla yıkandı. Zıt boyama için Harris hematoksilen (Merck Chemicals-1.09253.2500) 30 saniye olacak şekilde kesitlere uygulandı ve kesitler mavileşinceye kadar çeşme suyunda bekletildi. Dereceli alkollerden (%70- %80- %96- %100- %100) geçirilen kesitler kurutuldu. Ardından, çift ksilol solüsyonundan geçirildi. Lamlara Entellan (Merck Chemicals-1.07961.0100) damlatıldı ve lamellerle kapatıldı. Tüm kesitler ışık mikroskobunda incelenerek, (+++): yoğun ve güçlü boyama, (++): orta şiddette boyama, (+): zayıf boyama ve (-): boyanma yok şeklinde değerlendirildi. Fotoğraf çekimi Nikon Eclipse80i kullanılarak yapıldı.

3.2.9. Serolojik değerlendirme

Tüm ratlar derin anesteziye alındıktan sonra median sternotomi ile toraks boşluğuna girildi. Kalpten punksiyon ile 3-6 ml kan örneği alındıktan sonra, ratlar derin anesteziyle ötenazi edildi. Alınan kan 3000 devirde 5 dakika santrifüj edildikten sonra, serumu ayrıldı. Serumlar, -20°C'de muhafaza edildi. Değerlendirme yapılacağı zaman çıkarılan serum örnekleri, PBS ile karıştırılıp, mekanik olarak homojenize edildi ve TNF-α düzeyleri ELISA kiti (Rat TNF-Alpha ELISA Kit PicoKine®, Boster Bio; Katolog Numarası: EK0526) ile belirlendi.

Teste hazırlık aşamasında, kitin içinde bulunan bazı kimyasalların ve solüsyonların dilüsyonları gerçekleştirildi. ELISA deneyleri boyunca çalışılan örnek sayısına yetecek kadar solüsyonun hazırlanmasına özen gösterildi. Liyofilize standart vialinin içerisine 1000 µl standart/örnek sulandırıcı solüsyonu eklenerek standart stok solüsyonu hazırlandı. Biotin ile işaretli antikor, antikor sulandırıcı solüsyon ile 1:100 oranında dilüe edildi. Streptavidin-HRP sulandırıcı solüsyon ile 1:100 oranında karıştırıldı. Yıkama solüsyonunun hazırlanması için, kitin içerisinde bulunan konsantre yıkama solüsyonu (20 ml), 500 ml distile su ile dilüe edildi. Standart

solüsyonlarının hazırlanması aşamasında, santrifüj tüpleri 1'den 8'e kadar numaralandırıldı. Birinci tüpün içerisine 1000 µl standart stok solüsyonu ve 2-8 numaralı tüplerin her birinin içerisine 500 µl standart/örnek sulandırıcı solüsyonu eklendi. Mikropipet ile 1. tüpten 500 µl standart stok solüsyonu alındı, 2. tüpe aktarıldı ve pipetlenerek karıştırıldı. Ardından 2. tüpten 500 µl solüsyon çekilerek 3. tüpe aktarıldı. 3. tüpteki solüsyon pipetlendikten sonra içerisinden 500 µl alındı ve solüsyon 4. tüpe eklendi. Aynı işleme 8. tüpe kadar devam edildi. Son aşamada 8. tüp içerisinden 500 µl solüsyon uzaklaştırıldı. Böylece standart stok solüsyonunun 2 kat seri dilüsyonları hazırlandı.

Standart kuyucuklarının içerisine santrifüj tüplerinde hazırlanan standart solüsyonlarından (1-8) 100 µl, test kuyucuklarına ise serum örneklerinden 100 µl eklendi (Şekil 29). Inkübasyon, 96 kuyucuklu plakanın üzeri koruyucu film ile kapatıldıktan sonra, 37 °C'lik etüvde 90 dakika sürede gerçekleştirildi. Bu sürenin sonunda koruyucu film plakanın üzerinden ayrıldı. Kuyucukların içerisindeki solüsyonlar uzaklaştırıldı. Plaka havlu peçete üzerine nazikçe vurularak kuyucuklar içerisindeki fazla solüsyon uzaklaştırıldı. Her bir kuyucuğun içerisine 100 µl biotin ile işaretli antikor eklendi ve 96 kuyucuklu plakanın üzeri koruyucu film ile kaplandı. Plaka, 37 °C'lik etüvde 60 dakika inkübe edildi. Takiben, plaka belirtilen yöntem dahilinde 3x1 dakika yıkama solüsyonu ile yıkandı. Her bir kuyucuğun içerisine 100 µl avidin-biotin-peroxidase complex solüsyonu eklendi ve 96 kuyucuklu plakanın üzeri koruyucu film ile kaplandı. Plaka, 37 °C'lik etüvde 30 dakika inkübe edildi. Takiben, plaka belirtilen yöntem dahilinde 4x1 dakika yıkama solüsyonu ile yıkandı. Her bir kuyucuğa kitin içerisinde bulunan 90 µl color developing reagent (TMB) substrat solüsyonu eklendi. Plakanın üzeri koruyucu film ile kaplandı ve 37 °C'lik etüvde 15-25 dakika boyunca karanlık bir ortamda inkübe edildi. Kuyucukların içerisine TMB substrat solüsyonu ilavesini takiben 1-3. standart kuyucuklarında mavi renk oluşana kadar inkübasyona devam edildi (Şekil 30). Yıkama yapmaksızın her bir kuyucuğa kitin içerisinde bulunan 100 µl reaksiyon durdurma solüsyonu eklendiğinde, kuyucukların içerisindeki sıvının sarı bir renk aldığı gözlendi (Şekil 31).

Şekil 29. İlk 8 kuyucuğa standart solüsyonlarının, geri kalan 60 kuyucuğa rat serum örneklerinin konulması**.**

Şekil 30. Renk geliştirme reaktifi (color developing reagent-TMB) substrat solüsyonu eklendikten sonra ilk 4 kuyucukta oluşan mavi gölgelenme.

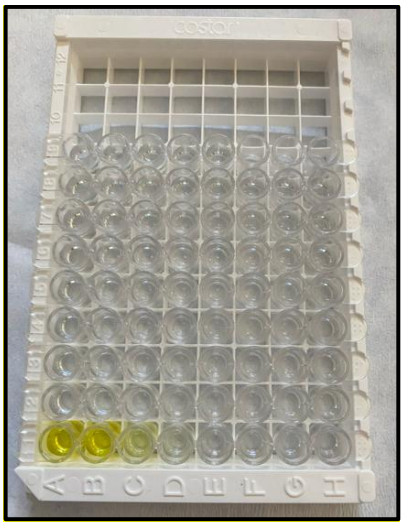

Şekil 31. Reaksiyon durdurma solüsyonu eklendikten sonra okunmaya hazır plağın görünümü.

Reaksiyonun durdurulmasından sonraki 30 dakika içinde okumaya hazır hale gelen plaka (Şekil 32) optik dansite absorbansı 450 nanometre'de (nm) bir mikroplaka okuyucu (Multiskan Microplate Photometer, Thermo Fisher Scientific Co., Waltham, MA, ABD) (Şekil 32) ile okutuldu.

Şekil 32. Mikroplaka okuyucu (Multiskan Microplate Photometer, Thermo Fisher Scientific Co., Waltham, MA, ABD).

3.2.10. İstatistiksel yöntem

Bu çalışmada; istatistiksel analizler için SPSS v29.0 Statistical Software (IBM Corp, CA, ABD) programı kullanıldı. Gruplar arasında ortopedik muayene bulguları, bilgisayarlı tomografi verileri, Modifiye Mankin skorları, kıkırdak dejenerasyonu skorları, immunohistokimyasal olarak kollajen tip II ve MMP-13 verileri, serolojik olarak TNF-α verileri ordinal olduğu ve normal dağılım göstermediği için Kruskal-Wallis varyans analizi yöntemi kullanıldı. Çoklu karşılaştırma testi olarak Dunn's testini takiben Bonferroni düzeltmesi uygulandı. Bu verilerin gruplar arası karşılaştırmalarında tanımlayıcı istatistikler aritmetik ortalama± standart sapma ve median (minimum -maksimum) değer olarak verildi.

Kıkırdak matriks kaybı genişliği ve ELISA sonuçlarının çoklu değerlendirilmesinde veriler normal dağılım gösterdiği için (Shapiro- Wilk Normallik Testine göre) tek yönlü ANOVA analizi yapıldı. Çoklu karşılaştırma testi olarak da Duncan uygulandı. Bu veriler için tanımlayıcı istatistikler aritmetik ortalama± standart sapma ve median (minimum -maksimum) değer olarak verildi. İstatistiksel analizlerde anlamlılık düzeyi olarak $p<0,05$ alındı.

4. BULGULAR

4.1. Mortalite

Bu deneysel çalışmaya dahil edilen 60 rattan, biri ameliyat sırasında, diğeri ise tomografi çekimi sonrasında olmak üzere toplam 2 denekte mortalite gözlendi. Ölen ratların yerine yeni iki hayvan çalışmaya dahil edildi.

4.2. Morbidite

4.2.1. Kesi yeri enfeksiyonu: İntrartiküler hiyaluronik asit (Grup II) grubuna ait 3 numaralı ratın eklem bölgesinde şişkinlik ve deri altında 0,5 mm çapında apse oluşumu gözlendi.

4.2.2. Dikiş hattında iyileşmede gecikme: İntrartiküler kontrol grubunda (Grup I) 1 ve 5 numaralı, intraperitoneal ozon grubunda (Grup VI) ise 6 numaralı denekte dikiş hattı iyileşmesi 3 gün kadar gecikti.

4.2.3. Ekstremitede şişkinlik: İntrartiküler ozon-HA grubunda (Grup IV) 9 numaralı deneğin sağ bacağında 1. enjeksiyon sonrasında generalize bir şişkinlik oluştu. Üçüncü enjeksiyon sonrası bu şişkinliğin azalmış olduğu görüldü.

4.3. Ortopedik Muayene Bulguları

Ameliyat sonrası deneklerin tümünde günlük kontroller ile takip gerçekleştirildi. Postoperatif iki haftalık dönemde tüm ratların ilk birkaç gün süresince sağ diz eklemi bölgesinde bir şişkinlik mevcut olduğu, bu şişkinliğin zamanla azalarak ortadan kalktığı gözlendi. Lokal olarak palpasyonda ağrı bulgusu ilk bir hafta daha fazla olup, şişkinliğin azalmasıyla ekstensiyon ve fleksiyon sırasında belirlenen ağrı bulgusu da azaldı. Çekmece gözü testi, ameliyat sonrası kontrol günlerinde de uygulandı.

İkinci haftanın sonunda tomografi çekimi ile osteoartritis gelişimi belirlendikten sonra, haftada bir kez toplamda 5 kez eklem içi ve periton içi enjeksiyon sonrasında 1., 3. ve 5. günlerde deneklerin yürüyüşleri değerlendirildi. Gruba ait rastgele seçilen bir ratın video kayıtları alındı ve daha sonraki süreçte aynı numaralı denekler

izlenmeye devam edildi. Çalışmada 8. hafta sonunda ötenazi öncesi denekler ortopedik olarak subjektif değerlendirildi ve elde edilen veriler Tablo 5' de sunuldu.

-İntraartiküler ve intraperitoneal kontrol gruplarında; topallığın diğer gruplara nazaran daha fazla olduğu gözlendi. Bu hayvanlar ekstensiyon ve fleksiyon hareketi yaparken diğer bacaklarına nazaran sağ arka bacaklarını daha yavaş hareket ettirdiği gözlendi. Palpasyonda diz eklemlerine dokunulmasına karşı ses ile tepki verdikleri gözlendi. Zamanla sağ arka bacak kaslarında belirgin bir atrofi meydana geldiği görüldü (Şekil 33).

Şekil 33. İntraartiküler kontrol grubunda bulunan 6 numaralı deneğin sağ ekstremite kaslarında atrofik görünüm belirgin.

Grup I'de topallık derecesi 9 olguda orta, 1 olguda hafif derecede idi. Eklem efüzyonu 2 olguda hafifken, 8 olguda gözlenmedi. Kas atrofisi, 6 olguda şiddetli, 4 olguda orta şiddette olarak gözlendi. Dokunmaya karşı hassasiyet, 5 olguda orta, 5 olguda ise hafif şiddette idi (Tablo 5).

Grup V'te topallık derecesi 7 olguda orta ve 3 olguda hafif derecede idi. Eklem efüzyonu 2 olguda hafifti. Kas atrofisinin 7 olguda orta ve 3 olguda şiddetli olduğu gözlendi. Dokunmaya karşı hassasiyet 4 olguda orta ve 6 olguda hafif şiddette idi (Tablo 5).

-İntraartiküler hiyaluronik asit grubunda; deneklerin ortopedik muayenelerinde inspeksiyonda kontrol grubuna göre daha rahat şekilde yürüdükleri gözlendi. Palpasyonda sağ diz ekleminde dokunmaya karşı hassasiyetin kontrol gruplarına nazaran oldukça hafif olduğu belirlendi. Yem tüketimi ve kilo artışının kontrol grubuna nazaran daha fazla olduğu gözlendi.

Grup II'de 4 olguda topallık gözlenmezken, 2 olguda orta, 4 olguda hafif derecede topallık mevcuttu. Eklem efüzyonu, 1 olguda hafif dereceli idi. Kas atrofisi ve dokunmaya karşı hassasiyet 2 olguda hafif düzeyde gözlendi (Tablo 5).

-İntraartiküler ozon grubunda; denekler kontrol grubuna nazaran daha hareketli olup, topallıkları daha hafifti ve kilo artışı daha fazla idi. Bulguları, HA grudundaki ratlar ile de benzerdi (Şekil 34a).

Grup III'te 4 olguda hafif derece topallık bulunduğu, eklem efüzyonu mevcut olmadığı gözlendi. Kas atrofisi ve dokunmaya karşı hassasiyet 2 olguda hafif düzeyde tespit edildi (Tablo 5).

-Ozon+HA grubunda; deneklerin yem tüketimi en fazla olup, bu grup, topallık derecesi açısından en hafif grup olarak belirlendi. Palpasyonda herhangi bir ağrı bulgusu olmayıp, hayvanlar çok daha aktif ve hareketlilerdi. Kaslarında herhangi bir atrofi gözlenmedi (Şekil 34b).

Şekil 34. Son eklem içi enjeksiyon sonrası ekstremite kasları sağ ve sol tarafta benzer görünümde. **a.** Ozon grubu, **b.** Ozon+HA grubu.

Topallık derecesi Grup IV'te 1 olguda hafif iken, diğerlerinde topallık mevcut değildi. Bu grupta hiçbir olguda eklem efüzyonu olmadığı görüldü. Kas atrofisi ve dokunmaya karşı hassasiyet bu gruba ait hiçbir ratta belirlenmedi.

-İntraperitoneal ozon grubunda; ratların inspeksiyon ve palpasyon bulguları yönünden intraartiküler ve intraperitoneal kontrol gruplarından daha iyi olduğu, ancak diğer gruplara kıyasla daha şiddetlli topallık gösterdiği belirlendi.

Grup VI'da 1 olguda topallık görülmezken, 2 olguda orta ve 7 olguda hafif derecede topallık mevcuttu. Eklem efüzyonu 1 olguda hafif derecede olup, kas atrofisi 4 olguda hafif, 1 olguda orta düzeyde tespit edildi. Dokunmaya karşı hassasiyet, 8 olguda hafif olarak belirlendi (Tablo 5).

Tablo 5. Grupların çalışmanın sonunda yapılan ortopedik muayenelerinde elde edilen subjektif veriler.

Grup (n=10)	Topallık derecesi**	Eklem efüzyonu	Kas atrofisi	Dokunmaya karşı hassasiyet
Kontrol i.a. 1	++	+	+++	++
Kontrol i.a. 2	++	-	++	+
Kontrol i.a. 3	++	-	+++	++
Kontrol i.a. 4	++	+	+++	+
Kontrol i.a. 5	++	-	+++	+
Kontrol i.a. 6	++	-	+++	++
Kontrol i.a. 7	++	-	++	+
Kontrol i.a. 8	++	-	++	+
Kontrol i.a. 9	++	-	+++	++
Kontrol i.a. 10	+	-	++	++
Kontrol i.a. (Ort. ±SD)*	1,90± 0,32	0,20± 0,42	2,60± 0,52	1,50± 0,53
HA i.a. 1	-	-	-	-
HA i.a 2	+	-	-	-
HA i.a. 3	++	-	-	-
HA i.a. 4	-	-	-	-
HA i.a. 5	-	-	-	-
HA i.a. 6	+	-	-	-
HA i.a. 7	+	-	+	-
HA i.a. 8	+	+	+	+
HA i.a. 9	-	-	-	-
HA i.a. 10	++	-	-	+
HA i.a. (Ort. ±SD)*	0,80±0,79	0,20± 0,42	0,20± 0,42	0,20± 0,42
Ozon i.a. 1	-	-	+	+
Ozon i.a. 2	-	-	-	-
Ozon i.a. 3	-	-	-	-
Ozon i.a. 4	-	-	-	-
Ozon i.a. 5	-	-	-	-
Ozon i.a .6	+	-	-	-
Ozon i.a. 7	+	-	-	-
Ozon i.a. 8	+	-	-	-
Ozon i.a .9	-	-	+	-
Ozon i.a .10	+	-	-	+
Ozon i.a (Ort. ±SD)*	0,40±0,52	0	0,20± 0,42	0,20± 0,42
Ozon+HA i.a. 1	-	-	-	-
Ozon+HA i.a. 2	-	-	-	-
Ozon+HA i.a. 3	-	-	-	-
Ozon+HA i.a. 4	-	-	-	-
Ozon+HA i.a. 5	-	-	-	-
Ozon+HA i.a .6	-	-	-	-
Ozon+HA i.a. 7	-	-	-	-
Ozon+HA i.a. 8	-	-	-	-
Ozon+HA i.a. 9	+	-	-	-
Ozon+HA i.a. 10	-	-	-	-
Ozon+HA i.a. (Ort. ±SD)*	0,10±0,32	0	0	0
Kontrol i.p. 1	+	-	++	+
Kontrol i.p. 2	++	-	++	+
Kontrol i.p. 3	++	-	+++	+
Kontrol i.p. 4	++	+	++	+
Kontrol i.p. 5	++	-	+++	+
Kontrol i.p. 6	++	-	++	++
Kontrol i.p. 7	++	-	++	++
Kontrol i.p. 8	++	-	++	++
Kontrol i.p. 9	+	+	+++	+
Kontrol i.p. 10	+	-	++	++
Kontrol i.p. (Ort. ±SD)*	1,70±0,48	0,20± 0,42	2,30± 0,48	1,40± 0,52
Ozon i.p. 1	+	-	+	+
Ozon i.p. 2	+	-	-	+
Ozon i.p. 3	+	-	-	-
Ozon i.p. 4	++	+	-	+
Ozon i.p. 5	-	-	-	+
Ozon i.p. 6	+	-	-	+
Ozon i.p. 7	++	-	+	+
Ozon i.p. 8	+	-	+	+
Ozon i.p. 9	+	-	+	+
Ozon i.p. 10	+	-	++	-
Ozon i.p. (Ort. ±SD)*	1,10±0,57	0,10± 0,32	0,60± 0,69	0,80± 0,42

*Ort.±SD: Ortalama±Standart sapma, ** Topallık derecesi: -: yok, +: hafif, ++: orta, +++: şiddetli

Gruplar arası ikili karşılaştırmalarda topallık derecesi bakımından intraartiküler kontrol grubu (Grup I) ile Grup II, III, IV, VI ve intraperitoneal kontrol grubu ile Grup II, III, IV arasında istatistiksel olarak anlamlı fark gözlendi ($p<0,05$). Ayrıca Grup IV ile Grup VI arasındaki fark istatistiki olarak anlamlı idi ($p<0,05$). Eklem efüzyonu açısından yapılan değerlendirmede gruplar arasında anlamlı fark belirlenmedi ($p>0,05$). Kas atrofisi açısından kontrol grupları (Grup I ve Grup V, sırasıyla) ile Grup II, III, IV, VI arasında istatistiksel olarak anlamlı fark gözlendi ($p<0,05$). Doku hassasiyeti açısından gruplar arasında ikili karşılaştırma yapıldığında kontrol grupları (Grup I ve Grup V, sırasıyla) ile Grup II, III, IV arasındaki fark anlamlı iken ($p<0,05$), Grup I ile Grup V arasında ise anlamlı bir fark gözlenmedi ($p>0,05$) (Tablo 6).

Tablo 6. Ortopedik muayene bulgularının median (min-maks) değerleri ve grupların ikili karşılaştırılmaları.

n=10	**Kontrol i.a.**	**HA i.a.**	**Ozon i.a.**	**Ozon+ HA**	**Kontrol i.p.**	**Ozon i.p.**	***p***	**İkili karşılaştırmalar**
Topallık derecesi Median (min-maks)	2 (1-2)	1 (0-2)	0 (0-1)	0 (0-1)	2 (1-2)	1 (0-2)	<0,001	**I-II 0,03** **I-III <0,001** **I-IV <0,001** I-V 0,587 **I-VI 0,030** II-III 0,277 II-IV 0,057 **II-V 0,015** II-VI 0,415 III-IV 0,415 **III-V 0,001** III-VI 0,057 **IV-V <0,001** **IV-VI 0,007** V-VI 0,103
Eklem efüzyonu Median (min-maks)	0 (0-1)	0 (0-1)	0 (0-0)	0 (0-0)	0 (0-1)	0 (0-1)	0,465	*p*>0,05
Kas atrofisi Median (min-maks)	3 (2-3)	0 (0-1)	0 (0-1)	0 (0-0)	2 (2-3)	0,5 (0-2)	<0,001	**I-II 0,000** **I-III 0,000** **I-IV 0,000** I-V 1,000 **I-VI 0,007** II-III 1,000 II-IV 1,000 **II-V 0,001** II-VI 1,000 III-IV 1,000 **III-V 0,001** III-VI 1,000 **IV-V 0,000** IV-VI 1,000 **V-VI 0,035**
Dokunmaya karşı hassasiyet Median (min-maks)	1,50 (1-2)	0 (0-1)	0 (0-1)	0 (0-0)	1 (1-2)	1 (0-1)	<0,001	**I-II 0,001** **I-III 0,001** **I-IV 0,000** I-V 1,000 I-VI 1,000 II-III 1,000 II-IV 1,000 **II-V 0,003** II-VI 0,487 III-IV 1,000 **III-V 0,003** III-VI 0,487 **IV-V 0,000** IV-VI 0,065 V- VI 1.000

*min-maks: minumum-maksimum.

4.4. Bilgisayarlı Tomografi Muayene Bulguları

Çalışmanın 2. ve 8. haftalarında anestezi altında tüm deneklerde çekilen bilgisayarlı tomografi görüntülerinde eklem aralığı ve osteofit oluşumu (femoral condylus/tibial plato [lateral, medial] incelendi. Elde edilen bulgular 0: yok, 1: hafif, 2: orta, 3: şiddetli şeklinde puanlandırıldı (Brombini ve ark., 2021). Artefakt mevcudiyeti belirlenen görüntülerin bir kısmında ise değerlendirme yapılamadı.

Tüm gruplara ait tedavi öncesi (2. hafta) ve tedavi sonrası (8. hafta) elde edilen bilgisayarlı tomografi verileri Tablo 7-12'de verildi. İkinci ve sekizinci haftada çekilen tomografilerde her gruba ait 3'er denekte intraartiküler kontrol grubunda (no: 5, 7, 10), HA grubunda (no: 4, 7, 10), ozon i.a. grubunda (no: 3, 8, 9), ozon+HA i.a. grubunda (no: 3, 6, 9), kontrol i.p. grubunda (no: 4, 6, 10), ozon i.p. grubunda (no: 6, 7, 10) artefakt belirlendiği için değerlendirmeye dahil edilmedi.

Tablo 7. İntraartiküler kontrol grubundaki ratların 2 ve 8. haftalara ait bilgisayarlı tomografi ile değerlendirme skorları.

Denek (n=7)	2. hafta		8. hafta	
	Eklem aralığı	Osteofit oluşumu	Eklem aralığı	Osteofit oluşumu
1	1	2	3	2
2	1	2	3	3
3	2	1	3	2
4	1	1	3	3
6	2	2	3	3
8	2	1	2	3
9	1	1	2	2
(Ort.±SD)*	**1,43±0,54**	**1,43±0,54**	**2,71±0,49**	**2,57±0,54**

*Ort.±SD: Ortalama±Standart sapma

Tablo 8. İntraartiküler hiyaluronik asit grubundaki ratların 2. ve 8. haftalara ait bilgisayarlı tomografi ile değerlendirme skorları.

Denek (n=7)	2. hafta		8. hafta	
	Eklem aralığı	Osteofit oluşumu	Eklem aralığı	Osteofit oluşumu
1	1	1	1	2
2	2	1	2	1
3	1	2	1	1
5	1	2	1	2
6	1	2	1	2
8	2	1	2	2
9	1	1	1	1
(Ort.±SD)*	**1,29±0,49**	**1,43±0,54**	**1,29±0,49**	**1,57±0,54**

*Ort.±SD: Ortalama±Standart sapma

Tablo 9. İntraartiküler ozon grubundaki ratların 2. ve 8. haftalara ait bilgisayarlı tomografi ile değerlendirme skorları.

Denek (n=7)	2. hafta		8. hafta	
	Eklem aralığı	Osteofit oluşumu	Eklem aralığı	Osteofit oluşumu
1	2	2	2	2
2	1	1	1	1
4	1	1	1	1
5	1	2	1	2
6	2	2	1	2
7	1	1	1	1
10	1	1	1	1
(Ort.±SD)*	1,29±0,49	1,43±0,54	1,14±0,38	1,43±0,54

*Ort.±SD: Ortalama±Standart sapma

Tablo 10. İntraartiküler ozon-hiyaluronik asit grubundaki ratların 2. ve 8. haftalara ait bilgisayarlı tomografi ile değerlendirme skorları.

Denek (n=7)	2. hafta		8. hafta	
	Eklem aralığı	Osteofit oluşumu	Eklem aralığı	Osteofit oluşumu
1	1	2	1	2
2	1	1	1	1
4	1	1	1	1
5	1	1	1	1
7	1	1	1	1
8	1	1	1	1
10	2	2	2	2
(Ort.±SD)*	1,14±0,38	1,29±0,49	1,14±0,38	1,29±0,49

*Ort.±SD: Ortalama±Standart sapma

Tablo 11. İntraperitoneal kontrol grubundaki ratların 2. ve 8. haftalara ait bilgisayarlı tomografi ile değerlendirme skorları.

Denek (n=7)	2. hafta		8. hafta	
	Eklem aralığı	Osteofit oluşumu	Eklem aralığı	Osteofit oluşumu
1	1	1	2	2
2	1	1	2	2
3	2	2	3	3
5	1	2	3	3
7	2	2	3	3
8	1	1	2	2
9	1	1	2	2
(Ort.±SD)*	1,29±0,488	1,43±0,535	2,43±0,535	2,43±0,535

*Ort.±SD: Ortalama±Standart sapma

Tablo 12. İntraperitoneal ozon grubundaki ratların 2. ve 8. haftalara ait bilgisayarlı tomografi ile değerlendirme skorları.

Denek (n=7)	2. hafta		8. hafta	
	Eklem aralığı	Osteofit oluşumu	Eklem aralığı	Osteofit oluşumu
1	2	2	2	3
2	1	2	1	3
3	2	1	3	2
4	1	2	2	2
5	2	1	2	2
8	1	2	2	2
9	1	1	2	3
(Ort.±SD)*	1,43±0,535	1,57±0,535	2,00±0,577	2,43±0,535

*Ort.±SD: Ortalama±Standart sapma

Her gruptan rastgele seçilen bir deneğin 2. ve 8. haftaya ait tomografi görüntüleri Şekil 35-40'de verildi.

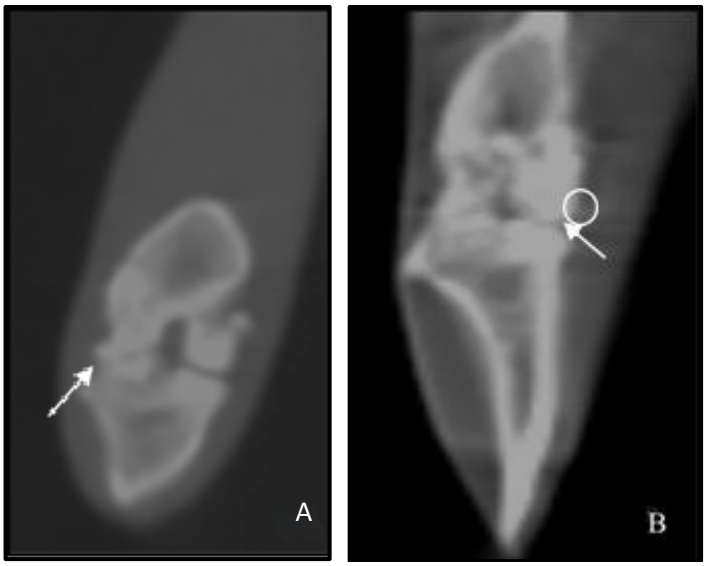

Şekil 35. İntraartiküler kontrol grubunda bulunan 6 nolu deneğin ikinci hafta eklem mesafesinde daralma mevcut (A), Sekizinci hafta; eklem mesafesinde daralma (ok) ve belirgin kaba osteofitler izlenmektedir (daire) (B).

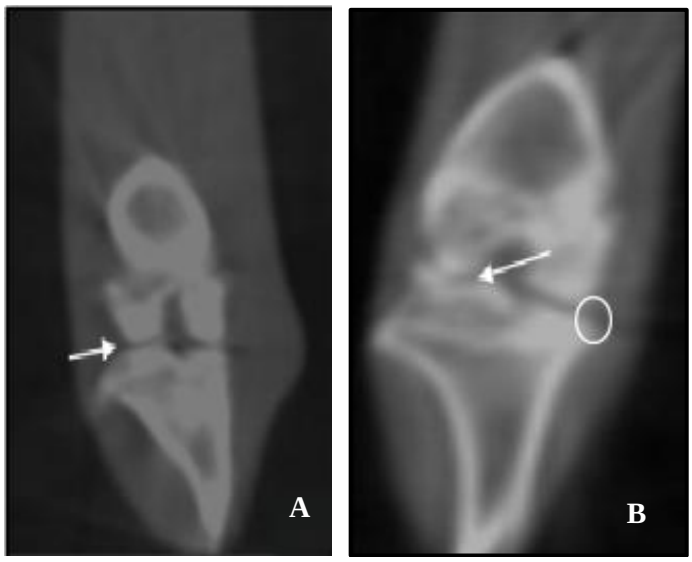

Şekil 36. İntraartiküler HA grubunda bulunan 3 nolu deneğin ikinci hafta eklem mesafesinde daralma (ok) mevcut (A), sekizinci hafta; eklem mesafesinde daralma (ok) mevcut ve ostefitler (daire) kontrol grubuna nazaran daha az belirgindir (B).

Şekil 37. İntraartiküler ozon grubunda bulunan 10 nolu deneğin tomografi görüntüsü. İkinci hafta; eklem mesafesinde daralma (ok) mevcut (A), sekizinci hafta; eklem mesafesinde daralma az olup osteofitler (daire) kontrol grubuna göre daha az belirgindir (B).

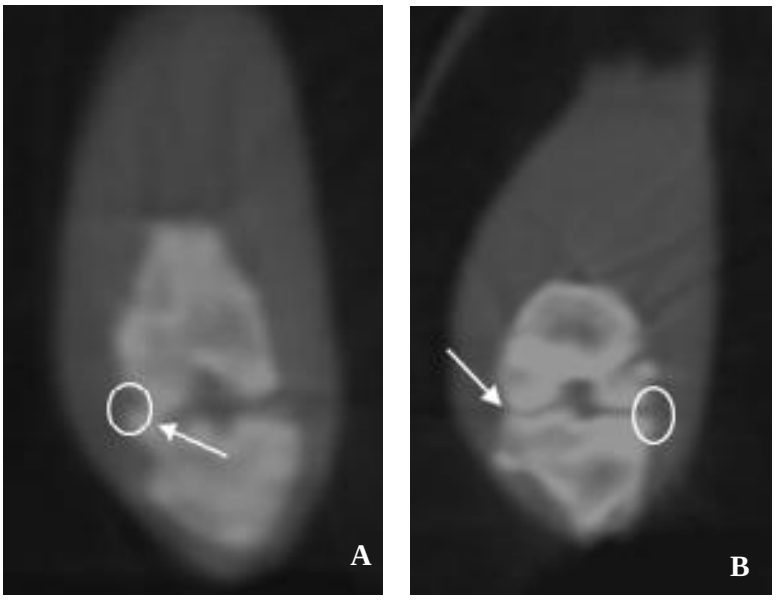

Şekil 38. İntraartiküler ozon+ HA grubunda bulunan 5 nolu deneğin ikinci hafta eklem mesafesinde daralma (ok) ve küçük osteofitler (daire) mevcut (A), sekizinci hafta; eklem mesafesinde daralma (daire) olup osteofitler (ok) kontrol grubuna göre daha az belirgindir ve 2. hafta ile benzerdir (B).

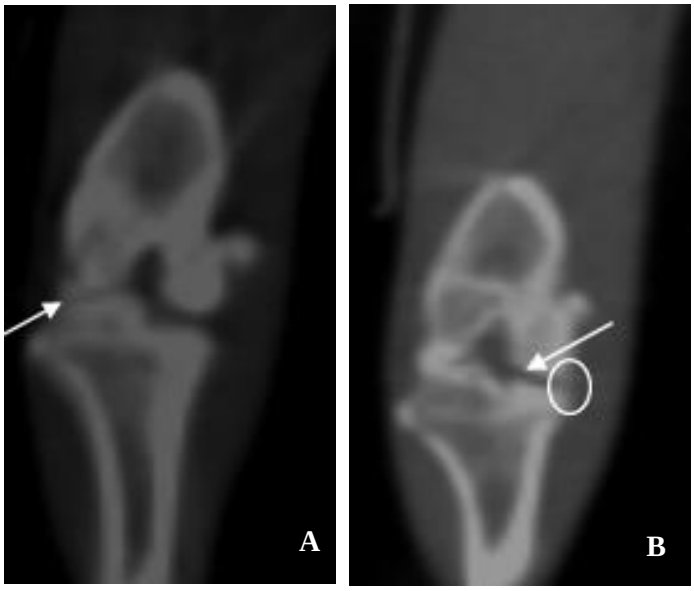

Şekil 39. İntraperitoneal kontrol grubunda bulunan 7 nolu deneğin; ikinci hafta eklem mesafesinde daralma (ok) (A), sekizinci hafta eklem mesafesinde daralma (ok) ve küçük osteofitler (daire) mevcuttur (B).

Şekil 40. İntraperitoneal ozon grubunda bulunan 1 nolu deneğin; ikinci hafta eklem mesafesinde daralma (ok) ve küçük osteofitler (daire) mevcuttur (A), sekizinci hafta; eklem mesafesinde daralma (daire) ve küçük osteofitler (ok) mevcuttur (B).

Tüm grupların bilgisayarlı tomografilerinde eklem aralığı ve osteofit oluşumu değerlendirmelerine ait median (min-maks) değerleri ve grupların ikili karşılaştırılması Tablo 13' de verildi. İkinci haftadaki eklem aralığı ve osteofit oluşumu açısından yapılan değerlendirmede gruplar arasında anlamlı bir istatistiki fark belirlenmedi (p>0,05). Sekizinci haftada ise, bu iki parametre açısından istatistiki olarak anlamlı bir fark gözlendi (p<0,05). Eklem aralığında grupların ikili

karşılaştırmalarında Grup I ile Grup-II, III, IV arasında ve Grup V ile Grup III, IV arasında istatistiksel olarak anlamlı fark mevcuttu (p<0,05). Osteofit oluşumu açısından incelendiğinde ise, Grup I ile Grup IV, Grup IV ile Grup V, VI arasında ikili karşılaştırmalarda istatistiksel olarak fark anlamlı idi (p<0,05) (Tablo 13).

Tablo 13. Tomografi bulgularının median (min-maks) değerleri ve grupların istatistiki açıdan ikili karşılaştırmaları.

		Kontrol i.a. (n=7)	**HA i.a. (n=7)**	**Ozon i.a. (n=7)**	**Ozon+HA i.a. (n=7)**	**Kontrol i.p. (n=7)**	**Ozon i.p. (n=7)**	***p***	**İkili karşılaştırma**
Eklem aralığı	**2. hafta Median (min-maks)**	1 (1-2)	1 (1-2)	1 (1-2)	1 (1-2)	1 (1-2)	1 (1-2)	0,870	*p*>0,05
	8. hafta Median (min-maks)	3 (2-3)	1 (1-2)	1 (1-2)	1 (1-2)	2 (2-3)	2 (1-3)	<0,001	**I-II 0,013** **I-III 0,003** **I-IV 0,003** I-V 1,000 I-VI 1,000 II-III 1,000 II-IV 1,000 II-V 0,083 II-VI 1,000 III-IV 1,000 **III-V 0,024** III-VI 0,405 **IV-V 0,024** IV-VI 0,405 V- VI 1,000
Osteofit oluşumu	**2. hafta Median (min-maks)**	1 (1-2)	1 (1-2)	1 (1-2)	1 (1-2)	1 (1-2)	2 (1-2)	0,951	*p*>0,05
	8.hafta Median (min-maks)	3 (2-3)	2 (1-2)	1 (1-2)	1 (1-2)	2 (2-3)	2 (2-3)	<0,001	I-II 0,165 I-III 0,052 **I-IV 0,015** I-V 1,000 I-VI 1,000 II-III 1,000 II-IV 1,000 II-V 0,428 II-VI 0,428 III-IV 1,000 III-V 0,154 III-VI 0,154 **IV-V 0,049** **IV-VI 0,049** V- VI 1,000

*min-maks: minumum-maksimum.

4.5. Histopatolojik Muayene Bulguları

4.5.1. Makroskobik bulgular

İntraartiküler ve intraperitoneal kontrol gruplarında hazırlanan sagital kesit yüzeylerine bakıldığında kıkırdakların orijinal parlaklığını kaybedip opaklaştığı ve eklem yüzeyinin daha pürüzlü olduğu görüldü. Osteofit oluşumu ise, gözle görülür düzeyde idi (Şekil 41A, E). İntraperitoneal ozon uygulanan grupta ise kontrol

gruplarına nazaran kıkırdak hasarı daha az gözlenirken, intraartiküler ozon ve intraartiküler HA gruplarına göre daha fazla kıkırdak hasarı belirlendi (Şekil 41F). İntraartiküler hiyaluronik asit (Şekil 41B) ve intraartiküler ozon (Şekil 41C) gruplarında bulgular yakın düzeyde idi. Kıkırdak yüzeyi esnek ve daha pürüzsüz, osteofit oluşumu kontrol grubuna göre daha az belirgindi. İntraartiküler ozon+HA grubunda (Şekil 41D) kıkırdak yüzeyinin en düzgün ve pürüzsüz şekilde olduğu görüldü. Osteofit oluşumu belirginliği daha da az idi.

Yapılan makroskobik incelemeler neticesinde eklem dejenerasyonu açısından intraartiküler ve intraperitoneal kontrol gruplarının eşdeğer düzeyde en kötü olduğu, eklemin en iyi durumda gözüktüğü grubun ise intraartiküler ozon-HA grubu olduğu subjektif olarak belirlendi.

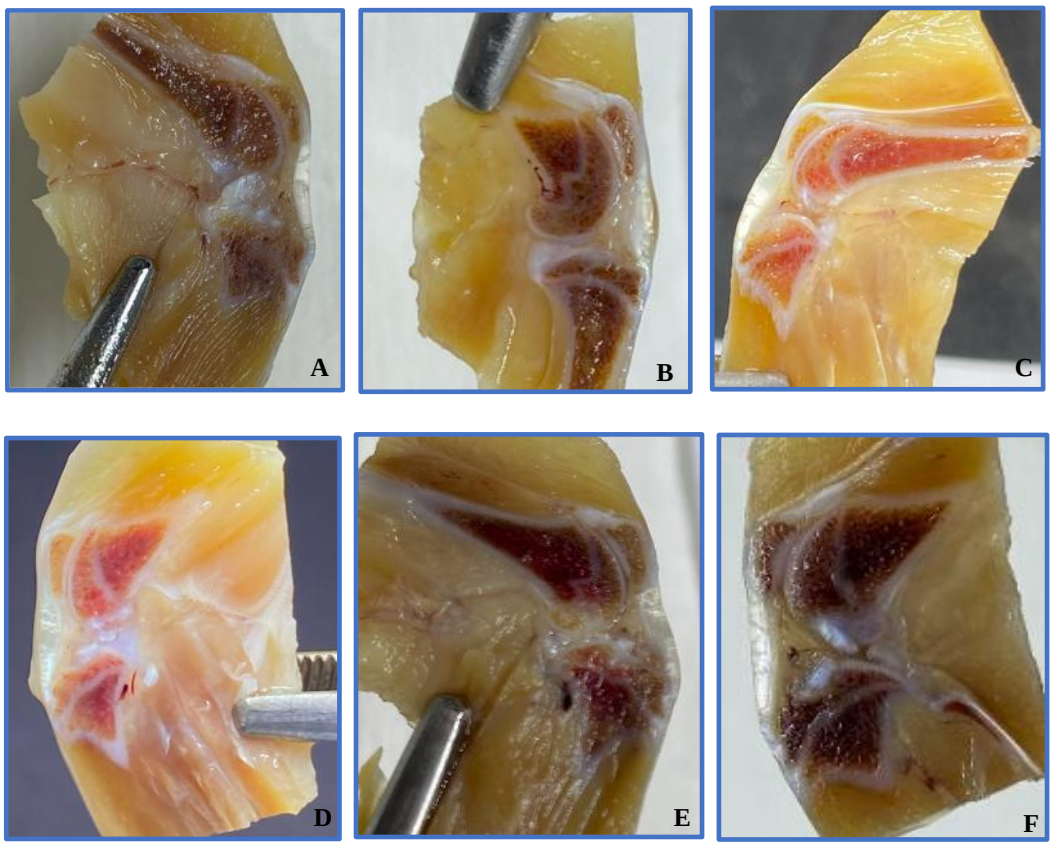

Şekil 41. Her gruptan rastgele seçilen bir ratın diz ekleminin sagital kesit yüzeyinin makroskobik görüntüsü. İntrartiküler kontrol (A), İntrartiküler hiyaluronik asit (B), İntrartiküler ozon (C), İntrartiküler ozon+HA (D), İntraperitoneal kontrol (E), İntraperitoneal ozon grubu (F).

4.5.2. Mikroskobik Bulgular

4.5.2.1. Modifiye Mankin skorlaması

Tidemark devamlılığı açısından yapılan değerlendirmede bütün örnekler içinde sadece birkaç örnekte bozulma görüldü ve bu durum grupların bütününe yansımadı.

- İntraartiküler Kontrol Grubu: Herhangi bir tedavi uygulanmayan bu gruba ait örnekler genel yapı bakımından en fazla dejenerasyona sahipti. Genelde radyal veya kalsifiye bölgeye kadar yarıklar ile değişen şiddette hiposelülarite mevcuttu (Şekil 42). Bütün örneklerde boyanma şiddetinde gözlenen azalmalar, şiddetli düzeyde olmayıp hafif veya orta derecede azalma şeklinde kaldı.

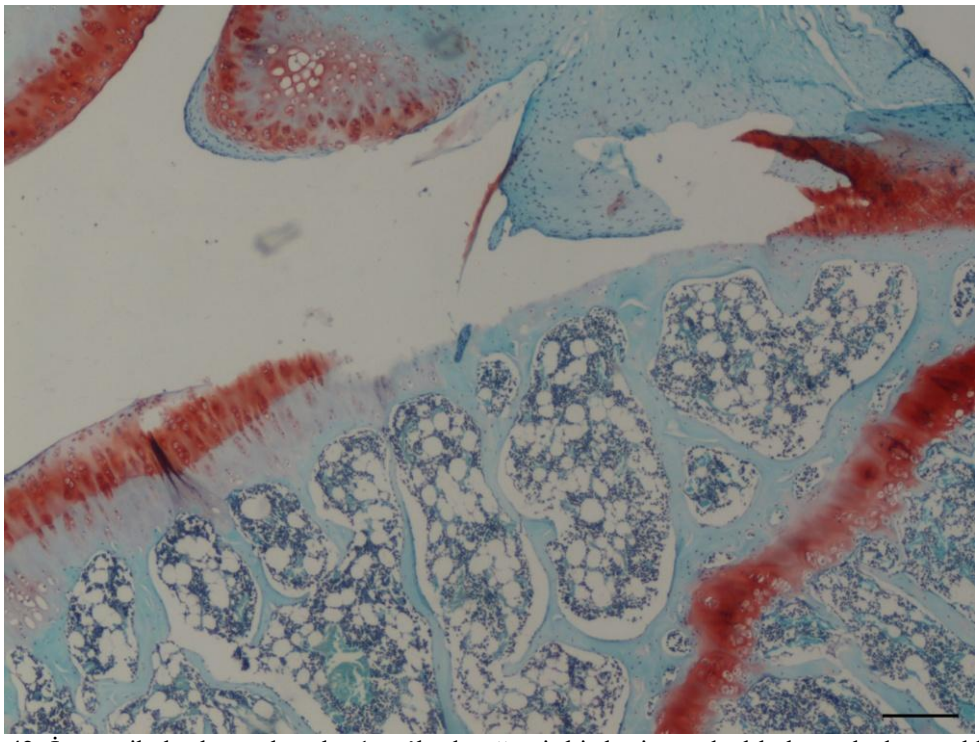

Şekil 42. İntraartiküler kontrol grubu 1 no'lu deneğe ait bir kesitte radyal bölgeye kadar yarıklar ve hiposelülaritenin görünümü (Safranin-O X4, Nikon Eclipse 80i, bar= 500 µm).

Kontrol grubunun modifiye Mankin skoru ortalaması 7,63 olup, tüm gruplar arasında en yüksek skora sahipti (Tablo 14).

Tablo 14. İntraartiküler kontrol grubundaki deneklere ait preparatların mikroskobik olarak modifiye Mankin skorlaması ile değerlendirme sonuçları.

Kontrol i.a.* (n=8)	Kıkırdak Yapısı	Hücresel Anormallik	Matriks Boyanması	Tidemark Devamlılığı	Total Mankin Skoru
1	5	1	1	0	7
2	5	2	1	1	9
3	5	3	1	0	9
4	4	2	2	0	8
5	3	1	1	0	5
6	5	1	1	0	7
7	5	2	1	1	9
8	4	2	1	0	7
Ortalama±SD**	**4,5±0,76**	**1,75±0,70**	**1,13±0,35**	**0,25±0,46**	**7,63±1,40**

*i.a.: İntraartiküler, **SD: Standart sapma.

- <u>İntraartiküler Hiyaluronik Asit Grubu:</u> İntraartiküler ve intraperitoneal kontrol grubunun ardından 5,6 ortalama ile en yüksek üçüncü modifiye Mankin skoruna sahip olan bu grupta, genelde geçiş ve radyal bölgeye kadar yarıklar mevcutken, bazı örneklerde kalsifiye bölgeye kadar yarıklar izlendi (Şekil 43). Kıkırdak yapısında intraperitoneal kontrol grubuna göre daha fazla dejenerasyon belirlendi. Hücresel anormallik değerlendirmesi bakımından bu grup, kontrol gruplarına yakın seyretti. Boyanma şiddetinde hemen hemen hiç azalma görülmedi (Tablo 15).

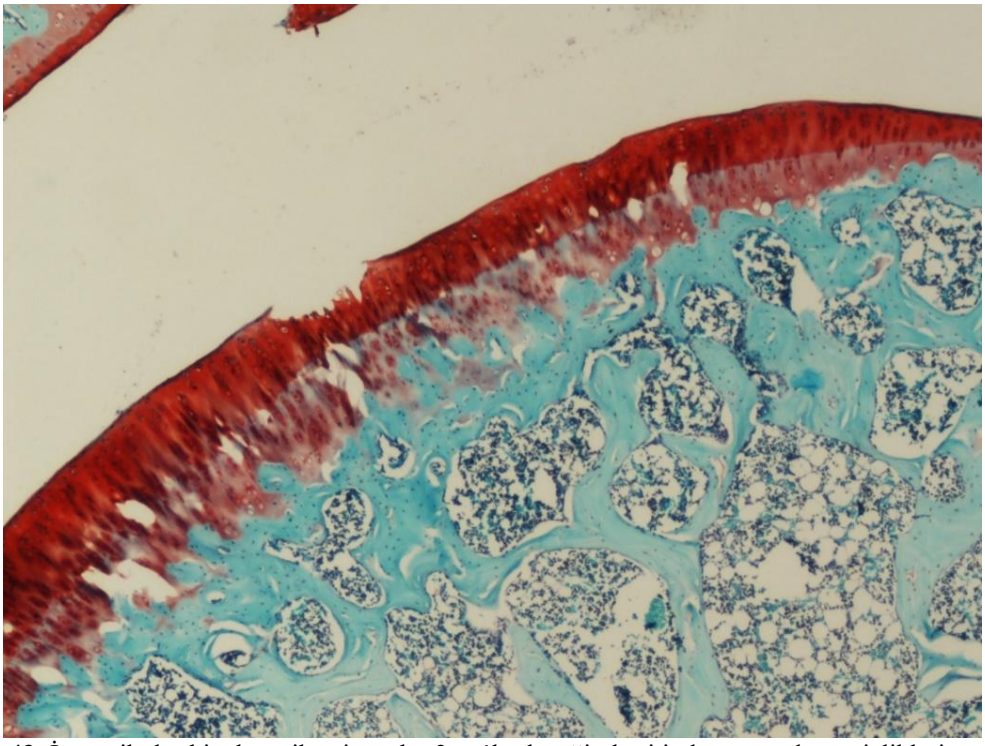

Şekil 43. İntaartiküler hiyaluronik asit grubu 3 no'lu deneğin kesitinde yüzey düzensizlikleri ve geçiş bölgesine kadar yarık görünümü (Safranin-O X4, Nikon Eclipse 80i, bar= 500 µm).

Tablo 15. İntraartiküler hiyaluronik asit grubundaki deneklere ait preparatların mikroskobik olarak modifiye Mankin skorlaması ile değerlendirme sonuçları.

Hiyaluronik asit i.a.* (n=6)	Kıkırdak Yapısı	Hücresel Anormallik	Matriks Boyanması	Tidemark Devamlılığı	Total Mankin Skoru
1	5	3	0	0	8
2	3	2	1	1	7
3	4	1	0	1	6
4	4	0	0	0	4
5	4	1	1	0	6
6	1	1	1	0	3
Ortalama±SD**	**3,5 ±1,38**	**1,33±1,03**	**0,5±0,55**	**0,33±0,51**	**5,67±1,86**

*i.a.: İntraartiküler, **SD: Standart sapma.

- İntraartiküler Ozon Grubu: Bu grubun, modifiye Mankin skoru ortalaması 3,8'dir. Yapısal anlamda en az dejenerasyona uğrayan bu grup, genelde sadece yüzey düzensizliğine sahipti (Şekil 44). Hücresel anlamda çok fazla değişikliğe sahip olmasa da, boyanma karakterinde azalma mevcuttu (Tablo 16).

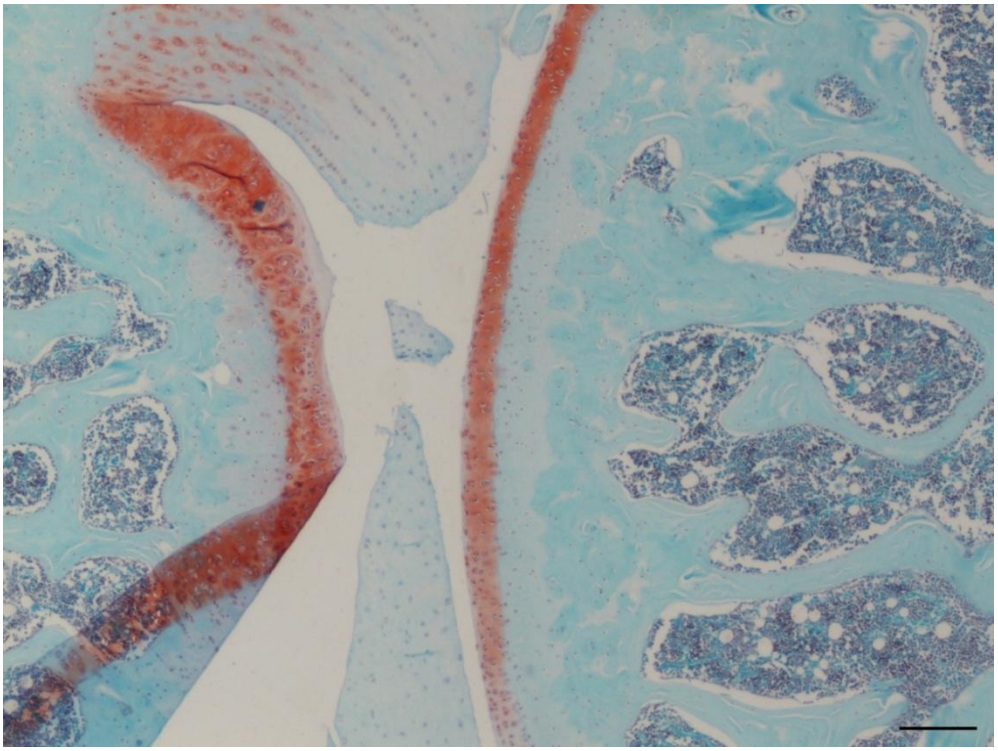

Şekil 44. İntraartiküler ozon grubuna ait 7 no' lu deneğin kesit görüntüsü boyanma şiddetinde hafif azalma ile birlikte normal yapı ve hücreselliğe sahipti (Safranin-O X4, Nikon Eclipse 80i, bar= 500 µm).

Tablo 16. İntraartiküler ozon grubundaki deneklere ait preparatların mikroskobik olarak modifiye Mankin skorlaması ile değerlendirme sonuçları.

Ozon i.a.* (n=10)	Kıkırdak Yapısı	Hücresel Anormallik	Matriks Boyanması	Tidemark Devamlılığı	Total Mankin Skoru
1	1	3	3	0	5
2	1	0	3	0	4
3	2	0	2	1	5
4	1	0	2	0	3
5	1	1	3	0	5
6	1	1	2	0	4
7	1	0	3	0	4
8	0	1	2	0	3
9	0	0	3	0	3
10	1	0	1	0	2
Ortalama±SD**	**0,9±0,57**	**0,6±0,96**	**2,4±0,70**	**0,1±0,31**	**3,8±1,03**

*i.a.: İntraartiküler, **SD: Standart sapma.

- <u>İntraartiküler Ozon+ Hiyaluronik Asit Grubu:</u> Kıkırdak yapısı açısından değerlendirmede, preparatların çoğunda hafif yüzey düzensizlikleri mevcuttu (Şekil 45). Tek başına ozon uygulanan gruba göre, daha ileri bölgelerde yarıklara sahip örneklerin de var olduğu görüldü. Hücresel yapıda anormallik ve boyanma şiddeti değerlendirmelerinde daha çok hafif derece azalma görüldü. Kıkırdak yapısına ait skor ozon grubuna göre fazla olmasına rağmen, tüm parametrelere ait skorlar dikkate alındığında, modifiye Mankin skoru ortalaması 3,3 olan bu grup, çalışılan altı grup arasında en düşük ortalama skora sahip olarak tedaviye en iyi yanıt veren grup olarak belirlendi (Tablo 17).

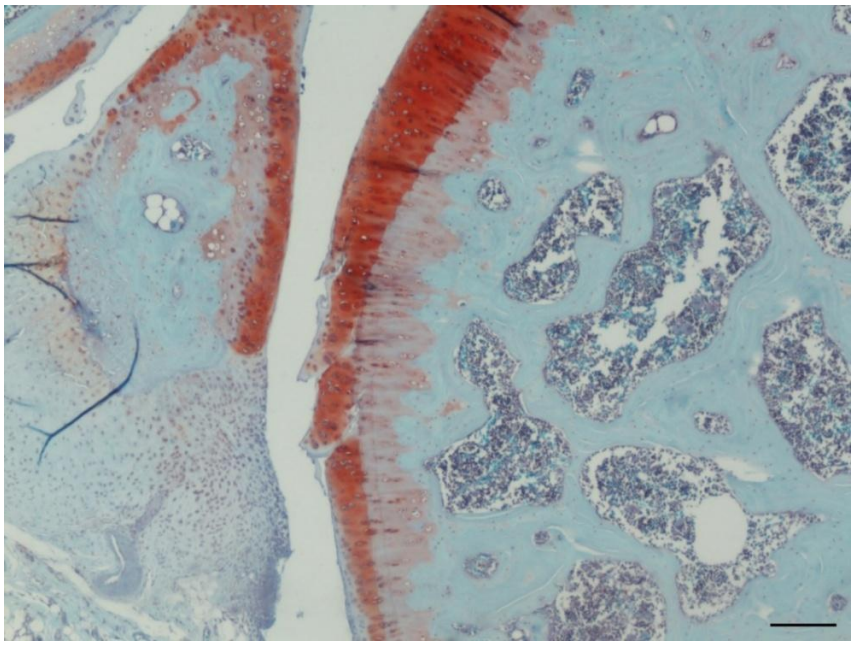

Şekil 45. İntraartiküler ozon+ hiyaluronik asit grubunda bulunan 10 no'lu denekte, kesitte hafif yüzey düzensizliklerinin görünümü (Safranin-O X4, Nikon Eclipse 80i, bar= 500 µm).

Tablo 17. İntraartiküler ozon+hiyaluronik asit grubundaki deneklere ait preparatların mikroskobik olarak modifiye Mankin skorlaması ile değerlendirme sonuçları.

Ozon+HA i.a.* (n=10)	Kıkırdak Yapısı	Hücresel Anormallik	Matriks Boyanması	Tidemark Devamlılığı	Total Mankin Skoru
1	1	0	0	0	1
2	3	1	1	0	5
3	2	0	1	0	3
4	1	1	1	0	3
5	3	0	1	1	5
6	1	1	1	0	3
7	2	1	1	0	4
8	1	0	1	0	2
9	1	0	2	0	3
10	2	0	2	0	4
Ortalama±SD**	**1,7±0,82**	**0,4±0,51**	**1,1±0,57**	**0,1±0,31**	**3,3±1,25**

*i.a.: İntraartiküler, **SD: Standart sapma.

- <u>İntraperitoneal Kontrol Grubu:</u> Bu grup, modifiye Mankin skorlamasında 6,5 ortalama ile en yüksek skora sahip ikinci grup idi. İntraartiküler kontrol grubuna benzer şekilde kıkırdak yüzeyinde düzensizliklere sahipti, ayrıca geçiş ve radyal bölgede yarıklar belirlendi (Şekil 46). Yine intraartiküler kontrol grubundakine benzer şekilde boyanma şiddetinde azalma mevcuttu (Tablo 18).

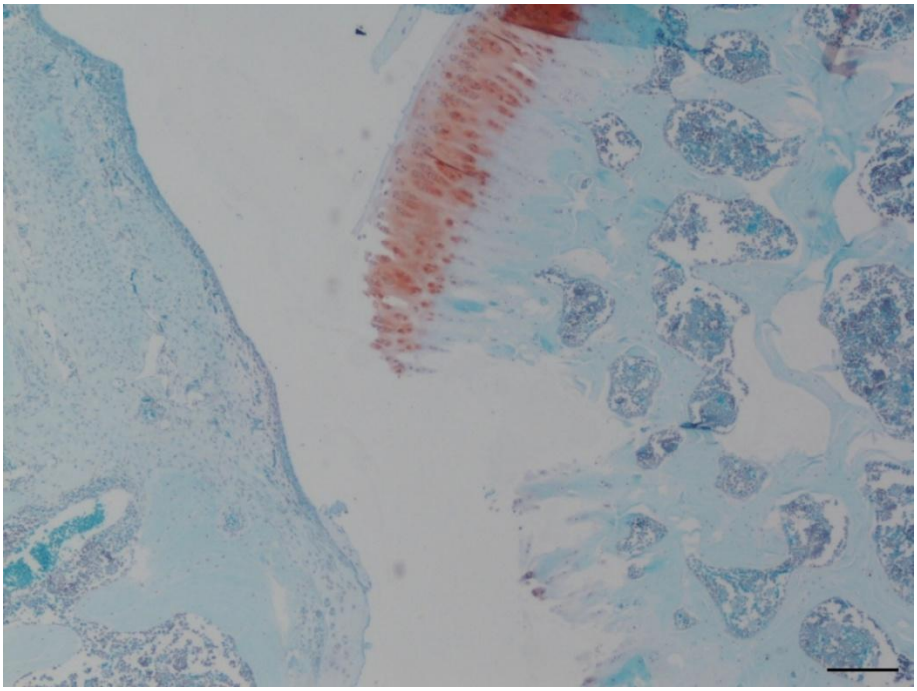

Şekil 46. İntraperitoneal kontrol grubu 4 nolu denekte kemik dokuya kadar olan yarıklar ve boyanma şiddetinde hafif azalmanın görünümü (Safranin-O X4, Nikon Eclipse 80i, bar= 500 µm).

Tablo 18. İntraperitoneal kontrol grubundaki deneklere ait preparatların mikroskobik olarak modifiye Mankin skorlaması ile değerlendirme sonuçları.

Kontrol i.p.* (n=10)	Kıkırdak Yapısı	Hücresel Anormallik	Matriks Boyanması	Tidemark Devamlılığı	Total Mankin Skoru
1	1	3	4	0	8
2	3	1	1	0	5
3	3	1	1	0	5
4	3	1	1	0	5
5	6	3	2	1	12
6	3	1	3	0	7
7	4	1	1	0	6
8	3	1	1	0	5
9	2	1	2	1	6
10	3	0	2	1	6
Ortalama±SD**	**3,1±1,29**	**1,3±0,95**	**1,8± 1,03**	**0,3± 0,48**	**6,5±2,17**

*i.p.: İntraperitoneal, **SD: Standart sapma.

- <u>İntraperitoneal Ozon Grubu:</u> Bu grupta, intraartiküler ozon grubundakine benzer şekilde yapısal olarak daha fazla dejenerasyona uğramış ve yüzey düzensizliklerine sahip örneklerin yanı sıra, radyal bölgeye yarıkların uzandığı örnekler de saptandı (Şekil 47). Hücresel anlamda hemen hemen hiç değişiklik yokken, boyanma şiddetindeki azalma intraartiküler ozon grubuna göre daha azdı. Modifiye Mankin skoru bu grupta 4,5 olarak belirlendi (Tablo 19).

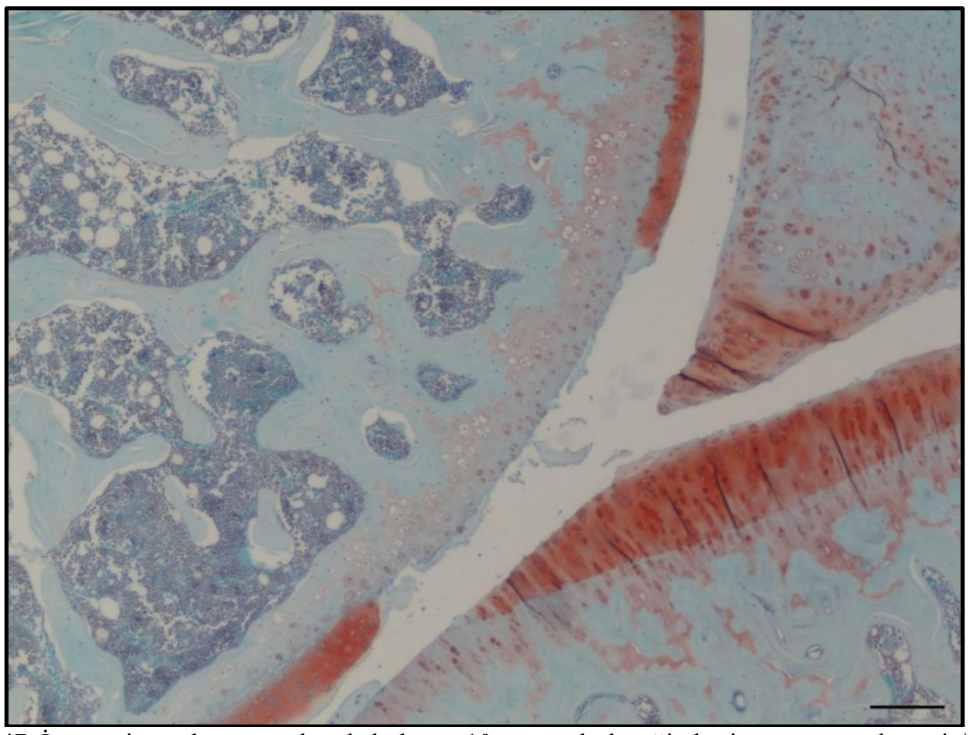

Şekil 47. İntraperitoneal ozon grubunda bulunan 10 numaralı deneğin kesit görüntüsünde geçiş/radyal bölgeye kadar yarıklar (Safranin-O X4, Nikon Eclipse 80i, bar= 500 µm).

Tablo 19. İntraperitoneal ozon grubundaki deneklere ait preparatların mikroskobik olarak modifiye Mankin skorlaması ile değerlendirme sonuçları.

Ozon i.p. (n=10)	Kıkırdak Yapısı	Hücresel Anormallik	Matriks Boyanması	Tidemark Devamlılığı	Total Mankin Skoru
1	4	1	1	0	6
2	2	0	1	0	3
3	4	0	0	0	4
4	4	0	0	0	4
5	4	0	0	0	4
6	2	2	1	0	5
7	1	1	2	0	4
8	4	2	2	1	9
9	2	0	1	0	3
10	2	0	1	0	3
Ortalama±SD**	**2,9±1,20**	**0,6±0,84**	**0,9±0,73**	**0,1±0,31**	**4,5±1,84**

*i.p.: İntraperitoneal, **SD: Standart sapma.

Gruplar arasında Modifiye Mankin skorlaması alt parametreleri açısından yapılan değerlendirmede yapı, hücresellik, boyanma ortalama değerlerinin istatistiksel açıdan anlamlı düzeyde farklı olduğu (p<0,001, p=0.005, p<0.001), tidemark devamlılığı açısından istatistiki bir fark bulunmadığı belirlendi (p=0,646). Gruplar arasında ikili karşılaştırma yapıldığında kıkırdak yapısı için Grup I ile Grup IV arasında, Grup III ile Grup I, II, V, VI arasında istaiksel açıdan anlamlı fark saptandı (p<0,05). Hücresel anormallik için bakıldığında Grup I ile Grup IV arasında istatistiksel fark görüldü (p<0,005). Matriks boyanmasına bakıldığında Grup III ile Grup II, IV ve VI arasında istatistiksel olarak anlamlı bir fark mevcuttu (p<0,05). Total Mankin skoru açısından istastiksel olarak bakıldığında Grup I ile Grup III, IV, VI arasında ve Grup IV ile Grup V arasında anlamlı bir fark saptandı (p<0,05) (Tablo 20). Tüm grupların mikroskobik olarak incelenen preparatlarında modifiye Mankin skorlamasına göre median (min-maks) değerleri ve gruplar arası ikili karşılaştırma sonuçları Tablo 20'de verilmiştir.

Tablo 20. Tüm gruplara ait örneklere uygulanan modifiye Mankin skorlamasına göre median (min-maks) değerleri ve gruplar arası ikili karşılaştırma sonuçları.

Gruplar	Kıkırdak Yapısı	Hücresel Anormallik	Matriks Boyanması	Tidemark Devamlılığı	Total Mankin Skoru
Kontrol i.a.					
Median	5	2	1	0	7,5
(min-maks)	(3-5)	(1-3)	(1-2)	(0-1)	(5-9)
Hiyaluronik asit i.a.					
Median	4	1	0,5	0	6
(min-maks)	(1-5)	(0-3)	(0-1)	(0-1)	(3-8)
Ozon i.a.	1	0	2,5	0	4
Median	(0-2)	(0-3)	(1-3)	(0-1)	(2-5)
(min-maks)					
Ozon+HA i.a.					
Median	1.5	0	1	0	3
(min-maks)	(1-3)	(0-1)	(0-2)	(0-1)	(1-5)
Kontrol i.p.	3	1	1,5	0	6
Median	(1-6)	(0-3)	(1-4)	(0-1)	(5-12)
(min-maks)					
Ozon i.p.					
Median	3	0	1	0	4
(min-maks)	(1-4)	(0-2)	(0-2)	(0-1)	(3-9)
p	**<0,001**	**0,005**	**<0,001**	0,646	**<0,001**
İkili karşılaştırmalar	I-II 1,000	I-II 1,000	I-II 1,000	*p*>0,05	I-II 1,000
	I-III 0,000	I-III 0,054	I-III 0,054		**I-III 0,002**
	I-IV 0,002	**I-IV 0,020**	I-IV 1,000		**I-IV 0,000**
	I-V 0,754	I-V 1,000	I-V 1,000		I-V 1,000
	I-VI 0,561	I-VI 0,079	I-VI 1,000		**I-VI 0,026**
	II-III 0,011	II-III 1,000	**II-III 0,000**		II-III 0,891
	II-IV 0,307	II-IV 0,749	II-IV 1,000		II-IV 0,261
	II-V 1,000	II-V 1,000	II-V 0,078		II-V 1,000
	II-VI 1,000	II-VI 1,000	II-VI 1,000		II-VI 1,000
	III-IV 1,000	III-IV 1,000	**III-IV 0,026**		III-IV 1,000
	III-V 0,019	III-V 0,856	III-V 1,000		III-V 0,051
	III-VI 0,030	III-VI 1,000	**III-VI 0,004**		III-VI 1,000
	IV-V 0,676	IV-V 0,403	IV-V 1,000		**IV-V 0,007**
	IV-VI 0,915	IV-VI 1,000	IV-VI 1,000		IV-VI 1,000
	V- VI 1,000	V- VI 1,000	V- VI 0,576		V- VI 0,363

*min-maks: minimum-maksimum.

4.5.2.2. Kıkırdak matriks kaybı genişliği

Modifiye Mankin skorlamasına paralel olarak intraartiküler (Şekil 48) ve intraperitoneal (Şekil 49) kontrol gruplarında matriks kaybının çok daha geniş alanlar içerdiği görüldü. Kontrol grubunda bulgular, en fazla matriks kaybının yüzey tabakasında gerçekleştiğini, derin tabakalara doğru bu kaybın azaldığını göstermektedir.

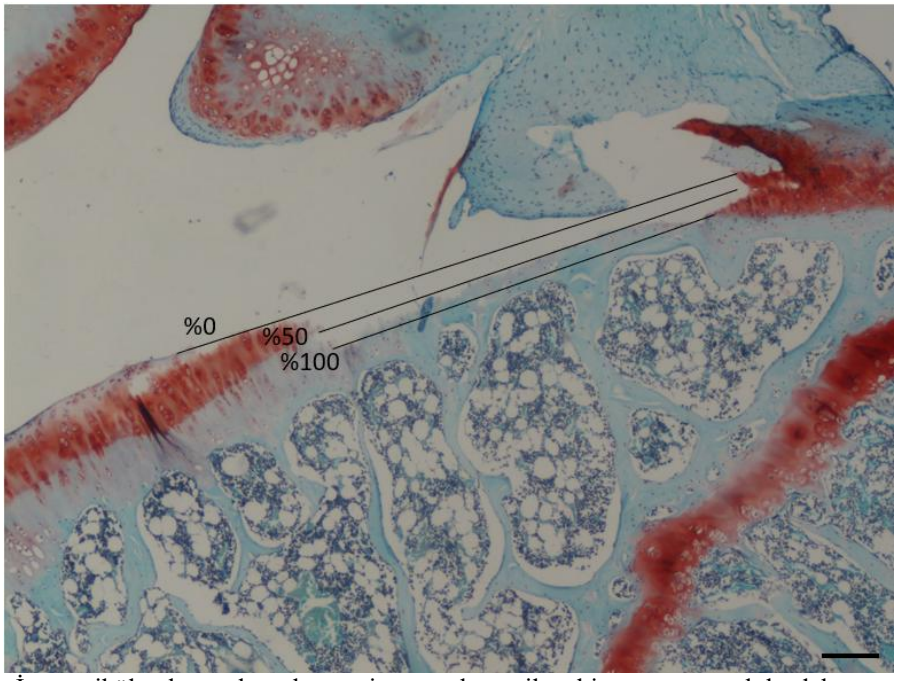

Şekil 48. İntraartiküler kontrol grubuna ait rastgele seçilen bir preparatta, kıkırdak matriks kaybı genişliğinin ölçümü (Safranin-O X4, Nikon Eclipse 80i, bar= 100 µm).

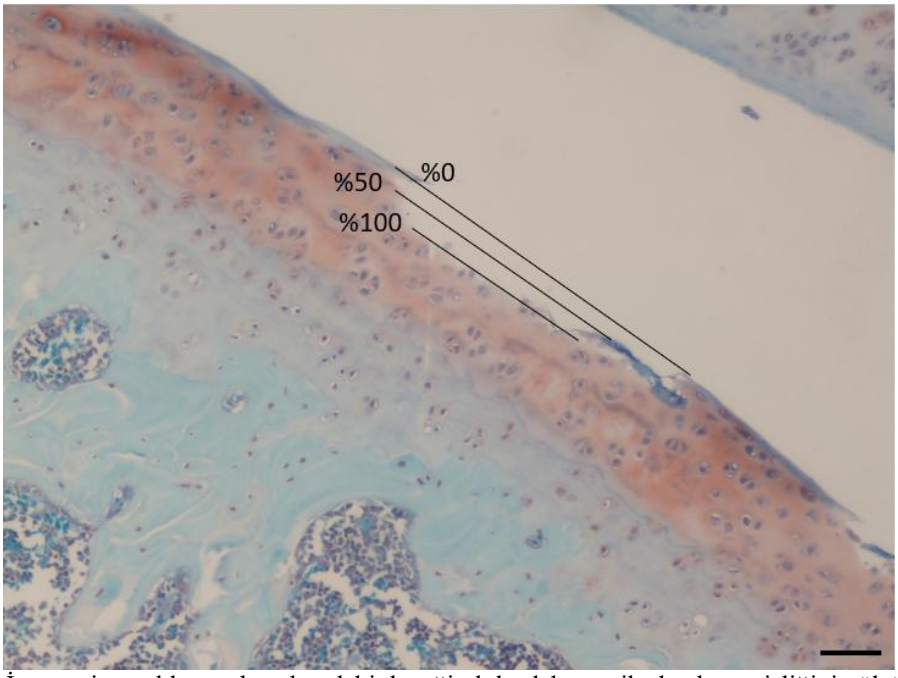

Şekil 49. İntraperitoneal kontrol grubundaki deneğin kıkırdak matriks kaybı genişliğinin ölçümüne ait görünüm (Safranin-O X4, Nikon Eclipse 80i, bar= 100 µm).

İntraartiküler hiyaluronik asit (Şekil 50), ozon (Şekil 51) ve ozon+hiyaluronik asit (Şekil 52) gruplarına ait kıkırdak matriks kaybı genişliği kontrol gruplarına göre daha dar kayıp alan göstermekte olup, ölçüm değerleri ise modifiye Mankin skorları ile paraleldi. Hiyaluronik asit ile tedavi edilen grupta kıkırdak matriks kaybı kontrol

grubuna göre her üç derinlikte de azalmış; yüzey ve orta bölgede göreceli iyileşme gözlenmiştir (Şekil 50).

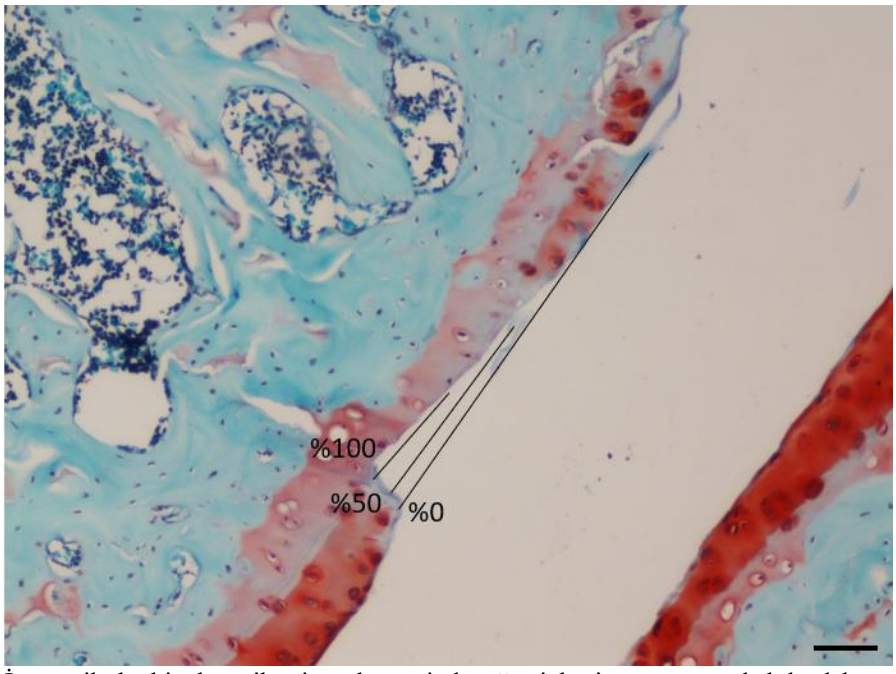

Şekil 50.İntraartiküler hiyaluronik asit grubuna ait deneğe ait kesit görüntüsünde kıkırdak matriks kaybı genişliğinin ölçümü (Safranin-O X4, Nikon Eclipse 80i, bar= 100 µm).

Ozon uygulanan grupta ise matriks kaybı daha belirgin şekilde azalmış; özellikle yüzey ve tidemark düzeylerinde daha düşük değerler saptanmıştır (Şekil 51).

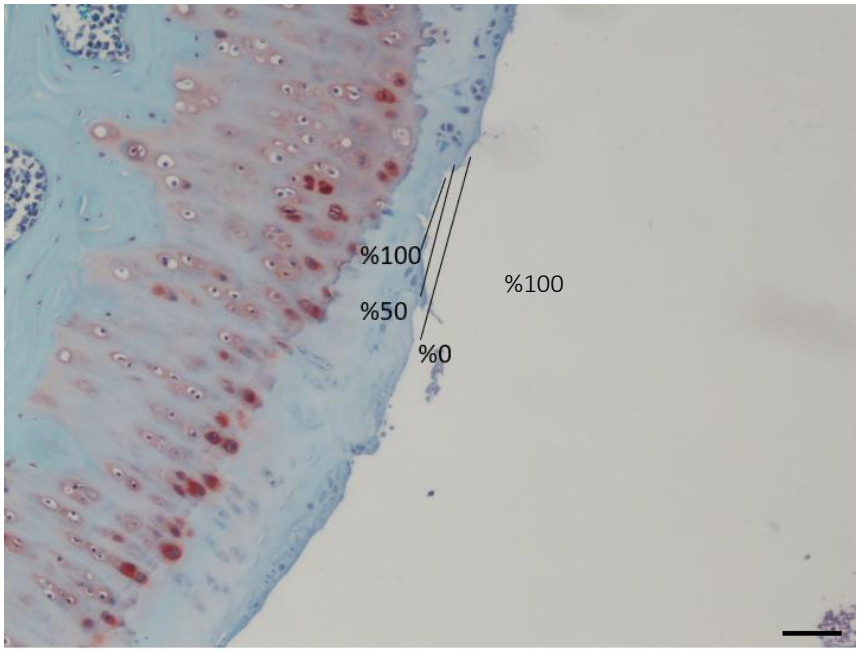

Şekil 51. İntraartiküler ozon grundan bir denekte kıkırdak matriks kaybı genişliğinin ölçümü (Safranin-O X4, Nikon Eclipse 80i, bar= 100 µm).

Ozon+HA kombinasyon grubunda ise matriks kaybı en düşük seviyede gerçekleşmiş ve tüm tabakalarda daha homojen bir iyileşme gözlenmiştir. Bu bulgular, kombine tedavinin kıkırdak yapısını koruyucu etkisinin daha belirgin olduğunu ve sinerjistik bir fayda sağlayabileceğini göstermektedir (Şekil 52).

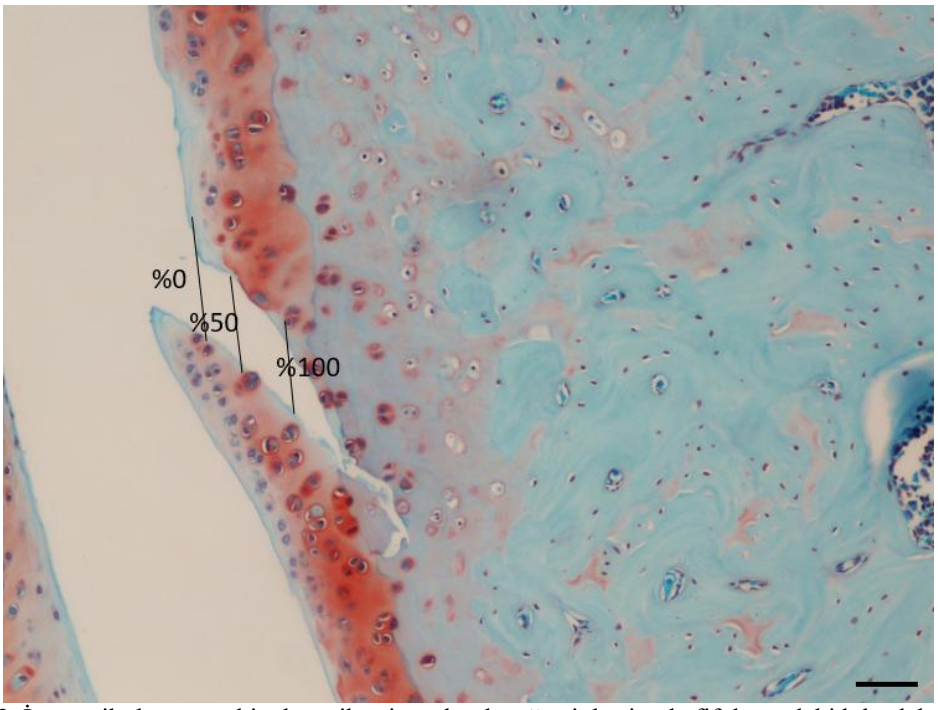

Şekil 52. İntraartiküler ozon+hiyaluronik asit grubu deneğe ait kesitte hafif düzeydeki kıkırdak matriks kaybı genişliğinin ölçümü (Safranin-O X4, Nikon Eclipse 80i, bar= 100 µm).

İntraperitoneal ozon grubu, modifiye Mankin skorlamasında intraartiküler hiyaluronik asit grubundan daha iyi sonuç vermişken, matriks kaybı genişliği ölçümünde HA grubuna göre daha geniş kayıp alanlar içerdiği belirlendi (Şekil 53).

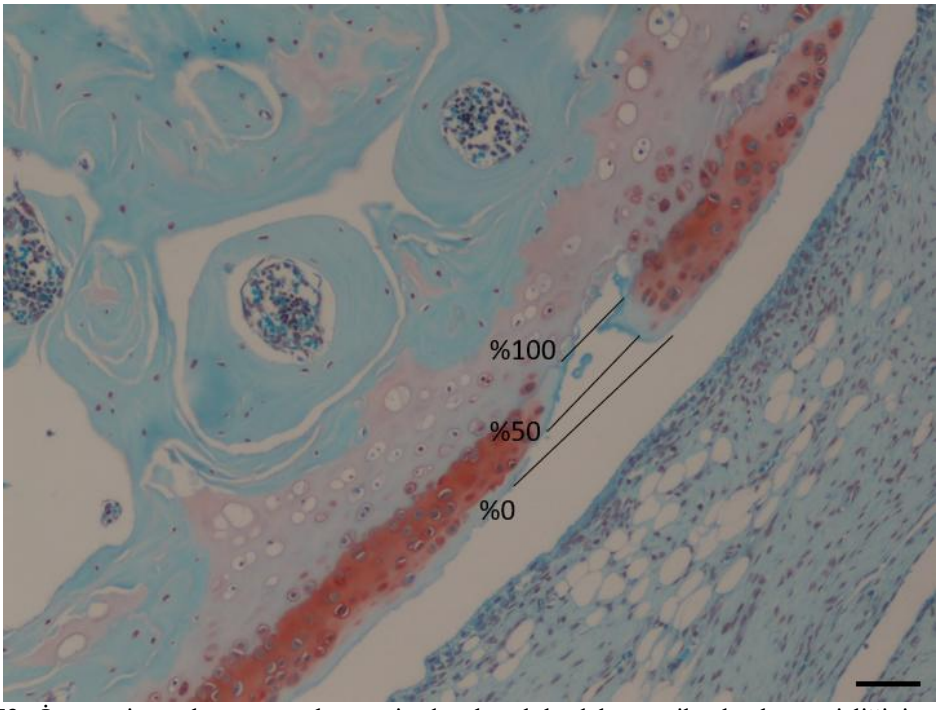

Şekil 53. İntraperitoneal ozon grubuna ait denekte kıkırdak matriks kaybı genişliğinin ölçümü (Safranin-O X4, Nikon Eclipse 80i, bar= 100 µm).

Genel olarak, tedavi uygulanan gruplarda matriks kaybının kontrol grubuna kıyasla anlamlı düzeyde azaldığı, özellikle ozon ve ozon+HA kombinasyonunun daha etkili olduğu değerlendirilmiştir. Kıkırdak matriks kaybı genişliğinin ölçümü mikrometre cinsinden yapılmış olup, her grup için ortalama ve standart sapma değerleri Tablo 21'de verildi.

Tablo 21. Yüzey, tidemark ve orta bölge kıkırdak matriks kaybı genişliği ölçümünün ortalama ve standart sapma değerleri.

Grup ve Denek	Yüzey (%0 derinlik)	Tidemark (%100 derinlik)	Orta bölge (%50 derinlik)
Kontrol 1	569,52	123,24	320,55
Kontrol 2	1394,47	951,71	1099,76
Kontrol 3	1044,34	761,92	951,44
Kontrol 4	304,74	220,71	260,64
Kontrol 5	463,24	388,34	409,78
Kontrol 6	515,25	249,18	368,434
Ortalama±SD*	**715,26 ±415,43**	**449,183±332,41**	**568,434±360,65**
HA i.a. 1	251,61	172,21	234,46
HA i.a. 2	566,60	93,20	439,03
HA i.a. 3	482,59	184,78	489,33
HA i.a. 4	142,93	69,44	90,88
HA i.a. 5	114,86	88,82	204,31
Ortalama±SD*	**311,718±203,11**	**121,69±52,81**	**291,602±167,34**
Ozon i.a. 1	146,65	53,32	124,88
Ozon i.a. 2	313,14	70,05	143,59
Ozon i.a. 3	199,51	60,58	110,42
Ozon i.a. 4	210,76	79,04	112,26
Ozon i.a. 5	228,74	43,61	180
Ortalama±SD*	**219,76±60,49**	**61,32±13,86**	**134,23±28,81**
Ozon+HA i.a. 1	227,50	129,70	160,11
Ozon+HA i.a. 2	65,19	36,91	62,57
Ozon+HA i.a. 3	166,81	126,95	148,33
Ozon+HA i.a. 4	150,1	105,39	128,53
Ozon+HA i.a. 5	156,23	90,3	118,81
Ortalama±SD*	**153,166±58,03**	**97,85±37,71**	**123,67±37,80**
Kontrol i.p. 1	1026,14	901,62	1108,66
Kontrol i.p. 2	806,31	481,07	699,82
Kontrol i.p. 3	309,88	81,95	251,78
Kontrol i.p. 4	351,83	107,80	218,31
Kontrol i.p. 5	498,54	267,16	400,88
Ortalama±SD*	**598,54±308,30**	**367,92±338,09**	**535,89±372,40**
Ozon i.p. 1	318,57	213,99	207,45
Ozon i.p. 2	172,14	181,09	103,99
Ozon i.p. 3	748,50	455,04	658,66
Ozon i.p. 4	739,34	375,89	563,66
Ozon i.p. 5	832,62	537,51	664,91
Ortalama±SD*	**562,234±296,11**	**352,704±153,18**	**439,734±264,89**

* SD: Standart sapma.

Gruplar arasında kıkırdak matriks kaybı genişliği ölçümünde median değerler açısından sırasıyla (%0- %100 -%50) istatistiksel olarak anlamlı fark gözlendi (p=0,010; p=0,020; p=0,025) (Tablo 22).

Tablo 22. Kıkırdak matriks kaybı genişliği ölçümünün gruplara göre median (min-maks) değerleri ve istatistiksel karşılaştırması.

	Kontrol i.a.**	HA i.a.**	Ozon i.a.**	Ozon+HA i.a.**	Kontrol i.p.***	Ozon i.p.***	*p*
%0 Median (min-maks)*	542,38 (304,74-1394,47)	251,61 (114,86- 566,60)	210,76 (146,65-313,14)	156,23 (65,19-227,50)	498,54 (309,88-1026,14)	739,34 (172,14-832,62)	0,010
%100 Median (min-maks)*	318,76 (123,24-951,71)	93,20 (69,44-184,78)	60,58 (43,61-79,04)	105,39 (36,91-129,70)	267,16 (81,95-901,62)	375,89 (181,09-537,51)	0,020
%50 Median (min-maks)*	389,10 (260,64-1099,76)	234,46 (90,88-489,33)	124,88 (110,42-180)	128,53 (62,57-160,11)	400,88 (218,31-1108,66)	563,66 (103,99-664,91)	0,025

*min-maks: minumum-maksimum ** i.a.: intraartiküler, ***i.p.: intraperitoneal.

Kıkırdak matriks kaybı genişliği ölçümlerinin ortalama±SD değerleri, Duncan çoklu karşılaştırma testi ile istatistiki açıdan değerlendirildiğinde, yüzey (%0 derinlik) için Grup I ile Grup II, III, IV arasında, Grup V ile Grup III, IV arasında Grup IV ile Grup VI arasında anlamlı fark gözlendi ($p<0,05$). Tidemark (%100 derinlik) için grup I ile grup II, III, IV arasında fark görüldü. Grup V ile Grup III arasında anlamlı fark vardı ($p<0,05$). Orta bölge (%50 derinlik) için Grup I ile Grup III, IV arasında ve Grup V ile Grup III, IV arasında istatistiksel olarak fark saptandı ($p<0,05$) (Tablo 23).

Tablo 23. Kıkırdak matriks kaybı genişliği ortalama±SD değerleri ve istatistiksel karşılaştırma sonuçları

	Yüzey (0% derinlik)	Tidemark (%100 derinlik)	Orta bölge (%50 derinlik)
Kontrol i.a.	715,26±415,43 d	449,1840±332,409 c	568,434±360,653 b
HA i.a.	311,718±203, 111 a, b, c	121,69± 52, 808 a, b	291,60 ± 167,336 a, b
Ozon i.a.	219,76 ± 60,490 a,b	61,32±13,860 a	134,23± 28,807 a
Ozon+HA i.a.	153,166 ± 58, 030 a	97,85±37,711 a, b	123,67 ±37,803 a
Kontrol i.p.	598,54± 308,302 c, d	367,92± 338,094 b, c	535,89± 372,404 b
Ozon i.p.	562,234± 296,11 b, c, d	352,70± 153, 18 a, b, c	439,73± 264,89 a, b

*a, b, c ve d: Aynı harf ile gösterilen veriler arasında fark yoktur.

4.5.2.3. Kıkırdak dejenerasyon skoru

Kıkırdak dejenerasyonu Z1 (yüzey), Z2 (orta zon) ve Z3 (derin zon) bölgeleri olmak üzere üç anatomik katmanda histopatolojik skorlamayla değerlendirildi. Kontrol i.a. grubunda, tüm bölgelerde en yüksek dejenerasyon skorları gözlendi (Z1: 4,2 ± 1,30, Z2: 3,4 ± 1,81, Z3: 1,4 ± 1,14). Bu bulgular, hastalığın ilerleyişinde yüzey kıkırdak tabakasının daha fazla etkilendiğini ve osteoartritis'in zamanla daha derin zonlara yayıldığını göstermektedir (Şekil 54).

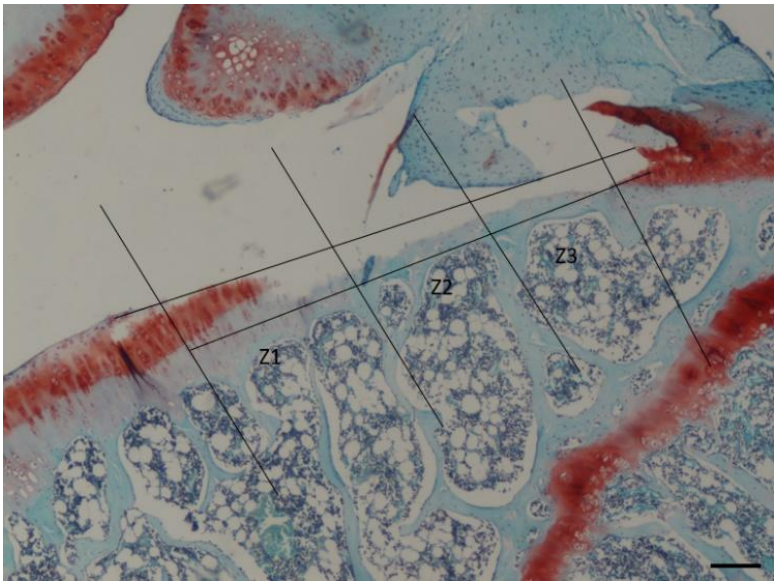

Şekil 54. İntraartiküler kontrol grubu, kıkırdak dejenerasyon skoru için yapılan alanlandırma (Safranin-O X4, Nikon Eclipse 80i, bar= 100 µm).

Hiyaluronik asit uygulanan grupta, tüm bölgelerde kontrol grubuna kıyasla skorlar belirgin şekilde düşük bulundu. Z1 (2 ± 1) ve Z2 (2,2 ± 0,83) değerleri HA'nın yüzey ve orta bölgelerdeki yapısal bütünlüğü koruyucu etkisini göstermektedir. Modifiye Mankin skorlamasına göre intraartiküler hiyaluronik asit grubu, intraperitoneal ozon grubundan daha yüksek skora sahip iken, kıkırdak dejenerasyon skoru açısından tam tersi bir durum söz konusu idi (Şekil 55).

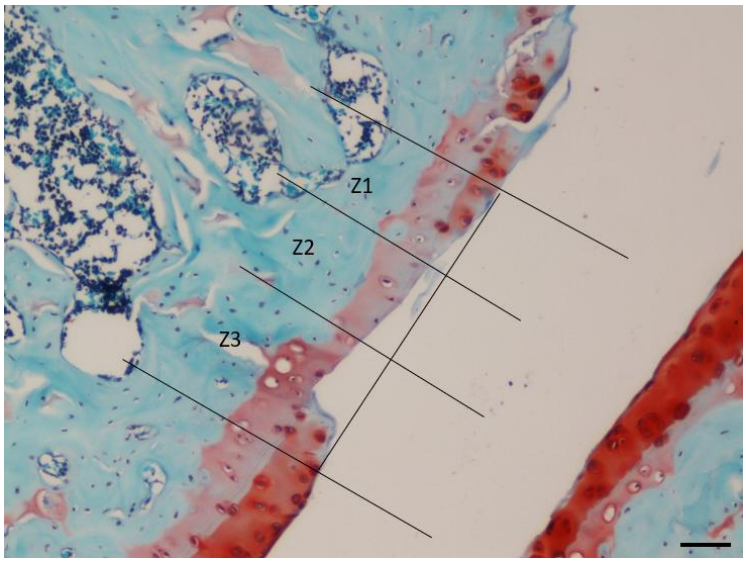

Şekil 55. İntraartiküler hiyaluronik asit grubundan bir örnekte kıkırdak dejenerasyon skoru için bölgelerin işaretlenmesi (Safranin-O, Nikon Eclipse 80i, X4, bar= 100 µm).

Ozon i.a. grubunda, Z1 skorlarının oldukça düşük olması (0,6 ± 0,54) yüzey kıkırdak yapısının daha iyi korunduğuna işaret etmektedir. Aynı şekilde Z2 (1,6 ± 0,89) ve Z3 (1 ± 0,7) skorları da ozon'un dejeneratif süreci baskıladığını göstermektedir (Şekil 56).

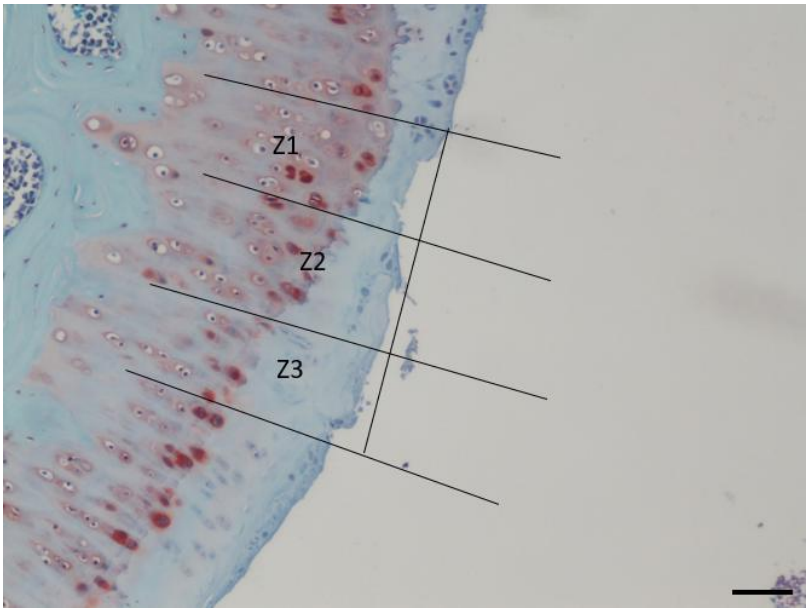

Şekil 56. İntraratiküler ozon grubuna ait bir deneğin mikroskobik kesit görüntüsünde kıkırdak dejenerasyon skoru için yapılan alanlandırma (Safranin-O X4, Nikon Eclipse 80i, bar= 100 µm).

Ozon+HA kombinasyon grubu, tüm bölgelerde en düşük skorları göstermiştir (Z1: 0,4 ± 0,54, Z2: 2 ± 0,7, Z3: 1,6 ± 0,54). Bu grup, özellikle yüzey kıkırdak tabakasında dejenerasyonun en aza indiği grup olarak öne çıkmaktadır. Bu durum, ozon ve HA'nın sinerjik etkisinin yapısal korumada daha etkin olabileceğini desteklemektedir (Şekil 57).

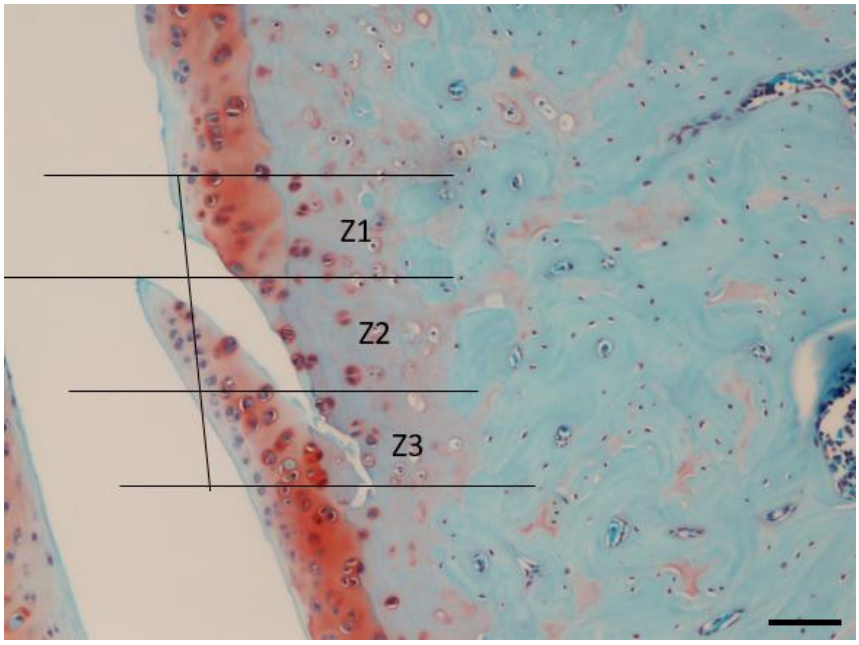

Şekil 57. İntraratiküler ozon+hiyaluronik asit grubunda kıkırdak dejenerasyon skoru için bölgelerin belirlenmesi (Safranin-O X4, Nikon Eclipse 80i, bar= 100 µm).

Kontrol i.p. grubunda yüksek dejenerasyon skorları saptanmış olup (Z1: $2{,}8 \pm 0{,}44$, Z3: $2{,}8 \pm 0{,}83$), intraartiküler kontrol grubu ile benzerlik gösterdi (Şekil 58).

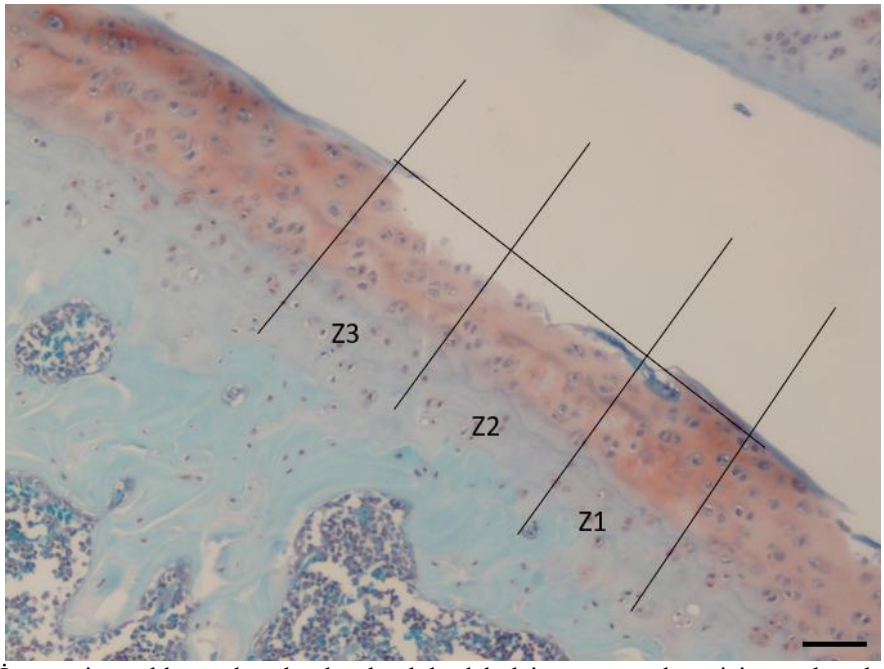

Şekil 58. İntraperitoneal kontrol grubu denekte kıkırdak dejenerasyon skoru için yapılan alanlandırma (Safranin-O X4, Nikon Eclipse 80i, bar= 100 µm).

Ozon i.p. grubunda ise Z1 (1,2 ± 0,83) ve Z2 (2,8 ± 0,44) skorları, yüzeyde görece koruma sağlansa da orta bölgede dejenerasyonun daha ileri düzeyde olduğu görüldü (Şekil 59).

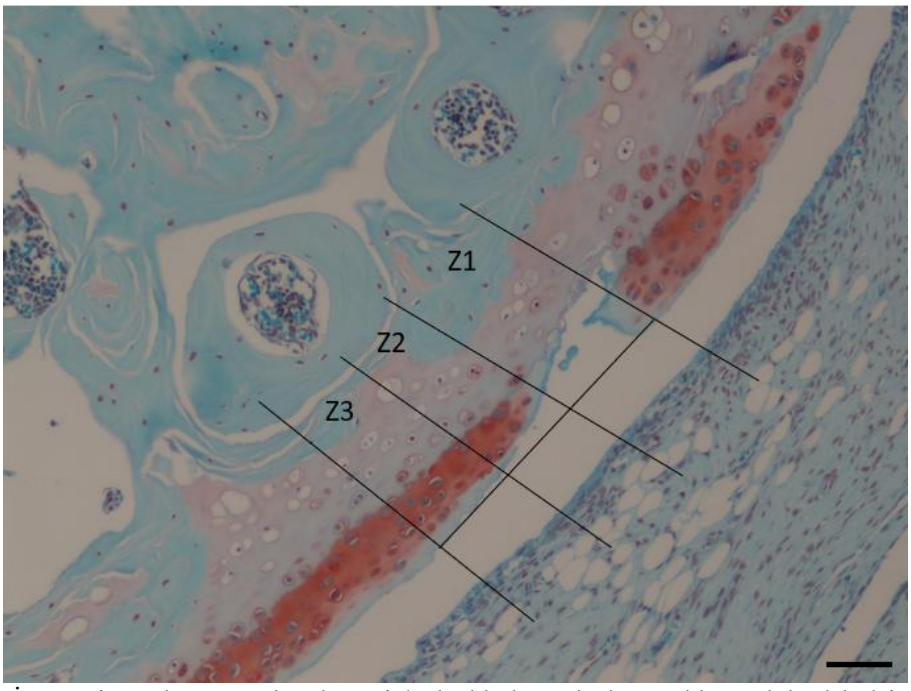

Şekil 59. İntraperitoneal ozon grubunda geçiş/radyal bölgeye kadar yarıklar ve kıkırdak dejenerasyon skoru için bölgelerin belirlenmesi (Safranin-O X4, Nikon Eclipse 80i, bar= 100 µm).

Genel olarak, tedavi uygulanan gruplarda (özellikle ozon ve ozon+HA) kıkırdak dejenerasyon skorlarının kontrol gruplarına kıyasla anlamlı şekilde daha düşük olduğu gözlendi, en iyi sonuçların ozon+HA kombinasyonuyla elde edildiği belirlendi.

Kıkırdak dejenerasyon skorunun gruplara ait ortalama ± standart sapma değerleri Tablo 24' te verildi.

Tablo 24. Çalışma gruplarında bölgelere ait kıkırdak dejenerasyon skorlarının ortalama ve standart sapma değerleri.

Grup ve Denek	Z1 değerleri	Z2 değerleri	Z3 değerleri
Kontrol i.a.			
Kontrol i.a. 1	5	4	3
Kontrol i.a. 2	5	5	2
Kontrol i.a. 3	5	5	1
Kontrol i.a. 4	4	2	1
Kontrol i.a. 5	2	1	0
Ortalama±SD*	**4,2±1,30**	**3,4±1,81**	**1,4±1,14**
Hiyaluronik asit i.a.			
HA i.a. 1	3	1	0
HA i.a. 2	1	3	3
HA i.a. 3	3	3	3
HA i.a. 4	1	2	0
HA i.a. 5	2	2	1
Ortalama±SD*	**2±1**	**2,2±0,83**	**1,4±1,51**
Ozon i.a.			
Ozon i.a. 1	1	1	1
Ozon i.a. 2	1	3	2
Ozon i.a. 3	0	1	0
Ozon i.a. 4	0	1	1
Ozon i.a. 5	1	2	1
Ortalama±SD*	**0,6±0,54**	**1,6±0,89**	**1±0,7**
Ozon+HA i.a.			
Ozon+HA i.a. 1	0	3	1
Ozon+HA i.a. 2	0	1	2
Ozon+HA i.a. 3	1	2	2
Ozon+HA i.a. 4	1	2	2
Ozon+HA i.a. 5	0	2	1
Ortalama±SD*	**0,4±0,54**	**2±0,7**	**1,6±0,54**
Kontrol i.p.			
Kontrol i.p. 1	3	3	3
Kontrol i.p. 2	2	3	4
Kontrol i.p. 3	3	2	2
Kontrol i.p. 4	3	4	2
Kontrol i.p. 5	3	3	3
Ortalama±SD*	**2,8±0,44**	**3± 0,7**	**2,8± 0,83**
Ozon i.p			
Ozon i.p. 1	1	3	2
Ozon i.p. 2	0	2	1
Ozon i.p. 3	2	3	3
Ozon i.p. 4	1	3	2
Ozon i.p. 5	2	3	2
Ortalama±SD*	**1,2±0,83**	**2,8±0,44**	**2±0,70**

*SD: Standart sapma

Kıkırdak dejenerasyon skorunun gruplara ait median (min-maks) değerleri ve gruplar arasında karşılaştırmalar Tablo 25' de verildi. İstatiksel olarak yapılan

değerlendirmede Z1 bölgesinde kıkırdak dejenerasyon skoru Grup I ile Grup III ve Grup IV arasında anlamlı bir fark gözlendi (sırasıyla *p*=0,011 ve *p*=0,004). Bu skor için Z2 ve Z3 bölgelerinde gruplar arasında istatistiki açıdan anlamlı bir fark gözlenmedi (*p*>0,05).

Tablo 25. Kıkırdak dejenerasyon skorunun gruplara göre median (min-maks) değerleri ve istatistiksel olarak ikili karşılaştırması.

n= 5	Kontrol i.a.	HA i.a.	Ozon i.a.	Ozon+HA i.a.	Kontrol i.p.	Ozon i.p.	*p*	İkili karşılaştırma
Z1 Median (min-maks)	5 (2-5)	2 (1-3)	1 (0-1)	0 (0-1)	3 (2-3)	1 (0-2)	<0,001	I-II 1,000 **I-III 0,011** **I-IV 0,004** I-V 1,000 I-VI 0,142 II-III 1,000 II-IV 0,673 II-V 1,000 II-VI 1,000 III-IV 1,000 III-V 0,121 III-VI 1,000 IV-V 0,051 IV-VI 1,000 V- VI 0,946
Z2 Median (min-maks)	4 (1-5)	2 (1-3)	1 (1-3)	2 (1-3)	3 (2-4)	3 (2-3)	0,113	*p*>0,05
Z3 Median (min-maks)	1 (0-3)	1 (0-3)	1 (0-2)	2 (1-2)	3 (2-4)	2 (1-3)	0,121	*p*>0,05

4.5.3. İmmunohistokimyasal bulgular

4.5.3.1. Kollajen tip II için immunohistokimyasal inceleme

İntraartiküler (Şekil 60) kontrol grubunda boyanma zayıf olduğu tespit edildi. Bu grupta 0,80 ± 0,45 skoru ile kollajen tip II seviyesinin azaldığı belirlendi. Bu bulgular, OA sürecinde kollajen matriks bütünlüğünün bozulduğunu desteklemektedir.

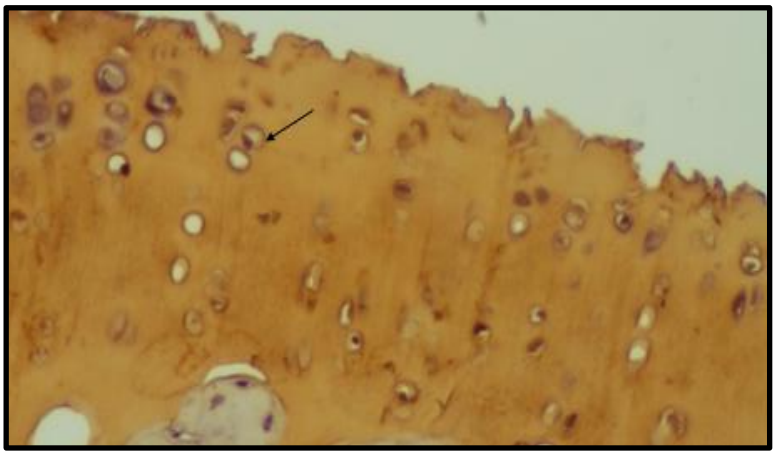

Şekil 60. İntraartiküler kontrol grubundaki deneğin preparatında gözlenen zayıf (+) immün reaksiyon (X20, Nikon Eclipse 80i, bar= 500 µm).

Hiyaluronik asit grubunda, ortalama skor 2,40 ± 0,89 olarak belirlendi, bu da orta-yüksek düzeyde kollajen varlığını gösterdi (Şekil 61).

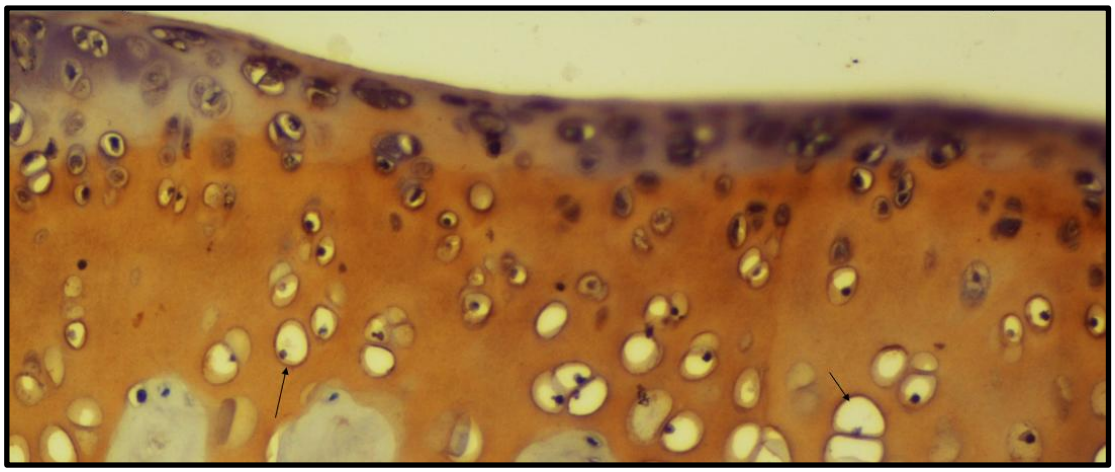

Şekil 61. İntraartiküler hiyaluronik asit grubunda, yoğun ve güçlü bir şekilde (+++) gözlenen immün reaksiyon (X20, Nikon Eclipse 80i, bar= 500 µm).

İntraartiküler ozon grubunda yoğun ve güçlü boyanmanın olduğu belirlendi. Ortalama skor 2,80 ± 0,45 ile en yüksek değerlere sahipti. Ozon'un antioksidan ve immün modülatör etkileriyle kollajen tip II kaybını engellediği ve kıkırdak bütünlüğünü koruduğu düşünüldü (Şekil 62).

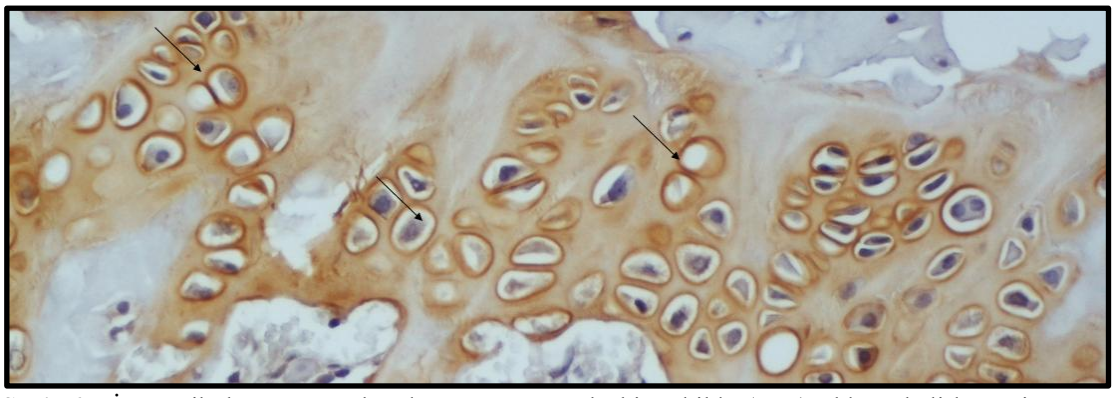

Şekil 62. İntraartiküler ozon grubunda yoğun ve güçlü bir şekilde (+++) olduğu belirlenen immün reaksiyonun görünümü (X20, Nikon Eclipse 80i, bar= 500 µm).

İntraartiküler ozon+hiyaluronik asit grubu, 2,80 ± 0,45 skoru ile ozon grubuyla eşdeğer en yüksek boyanma yoğunluğuna sahipti. Ozon ve HA'nın birlikte uygulanması, kollajen varlığını sinerjistik biçimde destekledi ve en etkili sonuçları ortaya koydu (Şekil 63).

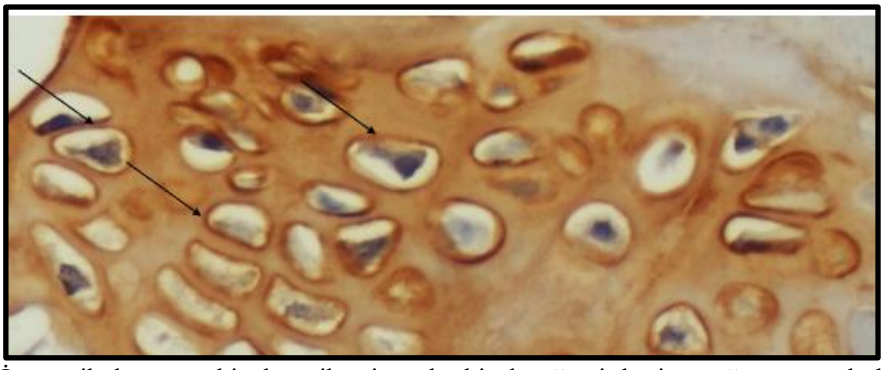

Şekil 63. İntraartiküler ozon+hiyaluronik asit grubu bir deneğe ait kesitte yoğun ve güçlü bir şekilde (+++) immün reaksiyon mevcut (X20, Nikon Eclipse 80i, bar= 500 µm).

İntraperitoneal kontrol grubunda boyanma zayıf olup 0,40 ± 0,55 skoru ile bu grupta kollajen tip II'nin azaldığı belirlendi. Bu bulgular, OA sürecinde kollajen matriks bütünlüğünün bozulduğunu destekledi (Şekil 64).

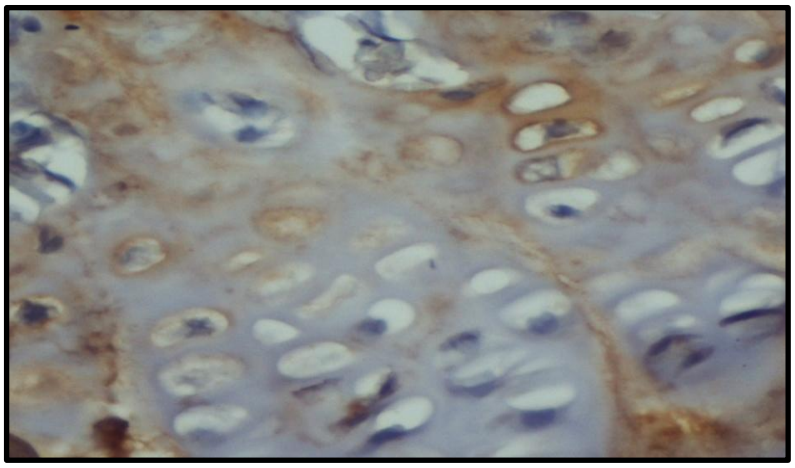

Şekil 64. İntraperitoneal kontrol grubunda belirlenen zayıf şekilde (+) immün reaksiyon görünümü (X20, Nikon Eclipse 80i, bar= 500 µm).

İntraperitoneal ozon grubunda ortalama skor $1{,}40 \pm 0{,}55$ olarak kaydedildi. İntraperitoneal ozon grubu, intraartiküler ve intraperitoneal kontrol gruplarına göre daha yoğun boyanmaya sahip olup, diğer gruplarla kıyaslandığında boyanma şiddeti daha zayıftı (Şekil 65).

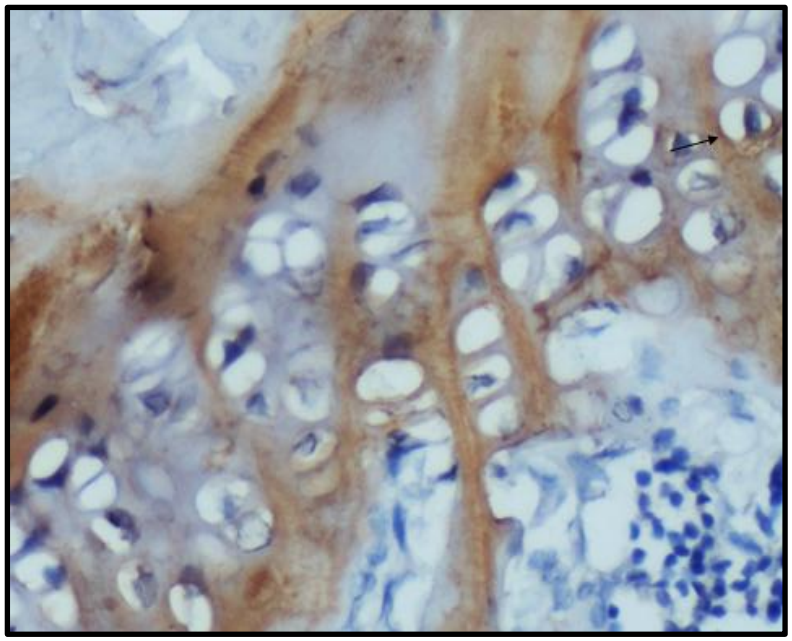

Şekil 65. İntraperitoneal ozon grubuna ait rastgele seçilen bir rata ait preparatta zayıf şiddette boyanma (X20, Nikon Eclipse 80i, bar= 500 µm).

Kollajen tip II için polyclonalanti-COL2A1(C2) antikor ile immunohistokimyasal boyama yapılarak, boyanma şiddeti +++, ++, + ve – (boyanma yok) şeklinde değerlendirildi ve gruplara ait skorlandırma Tablo 26' da verildi.

Tablo 26. Kollajen tip II için yapılan immunohistokimyasal boyamada gruplara göre yapılan skorlandırma.

N	Kontrol i.a.	HA i.a.	Ozon i.a.	Ozon+HA i.a.	Kontrol i.p.	Ozon i.p.
1	+	+++	++	+++	-	+
2	+	+	+++	+++	-	+
3	+	+++	+++	+++	+	++
4	-	+++	+++	+++	+	++
5	+	++	+++	++	-	+
Ortalama±SD	**0,80±0,45**	**2,40±0,89**	**2,80±0,45**	**2,80 ±0,45**	**0,40 ±0,55**	**1,40 ±0,55**

*SD: Standart sapma

İmmunohistokimyasal boyamada kollajen tip II için boyanma şiddetine göre belirlenen skorlara ait median (min-maks) değerleri ve ikili karşılaştırmalar Tablo 27' de verildi. Kollajen tip II değerleri yönünden gruplar arası yapılan karşılaştırmada, Grup V ile Grup III (p=0,010) ve Grup IV (p=0,010) arasında istatistiksel olarak anlamlı bir fark görüldü (p <0,05).

Tablo 27. Kollajen tip II için yapılan immunohistokimyasal boyamada elde edilen median (min-maks) değerleri ve gruplar arası ikili karşılaştırmaları.

	Kontrol i.a.*	HA i.a.*	Ozon i.a.*	Ozon+HA i.a.*	Kontrol i.p.**	Ozon i.p.**	*p*	*İkili karşılaştırma*
Kollajen tip II Median (min-maks)* **	1 (0-1)	3 (1-3)	3 (2-3)	3 (2-3)	0 (0-1)	1 (1-2)	**<0.001**	I-II 0,322 I-III 0,059 I-IV 0,059 I-V 1,000 I-VI 1,000 II-III 1,000 II-IV 1,000 II-V 0,070 II-VI 1,000 III-IV 1,000 **III-V 0,010** III-VI 0,598 **IV-V 0,010** IV-VI 0,598 V- VI 1,000

*i.a.: intraartiküler, **i.p.: intraperitoneal, ***min-maks: minimum-maksimum

4.5.3.2. Matriks Metalloproteinaz-13 için immunohistokimyasal inceleme

İntraartiküler kontrol grubunda 5 örneğin 3'ünde zayıf pozitif boyanma gözlendi (Şekil 66).

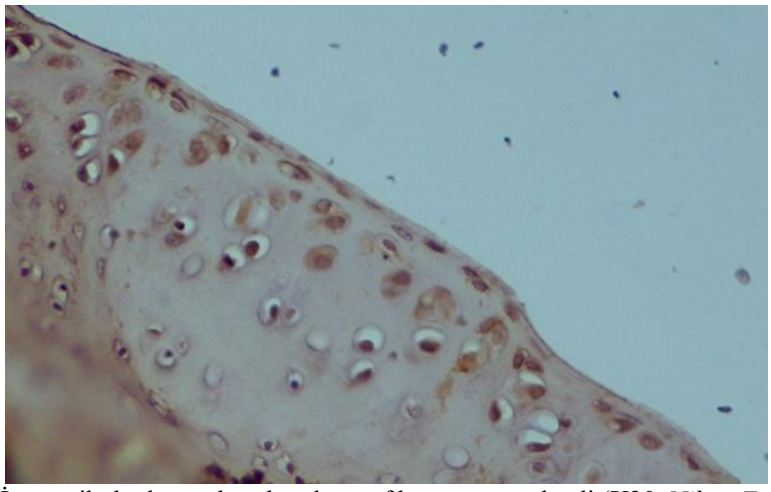

Şekil 66. İntraartiküler kontrol grubunda zayıf boyanma gözlendi (X20, Nikon Eclipse 80i).

Hiyaluronik asit grubu, örneklerde MMP-13 boyanması negatif olarak izlendi (Şekil 67).

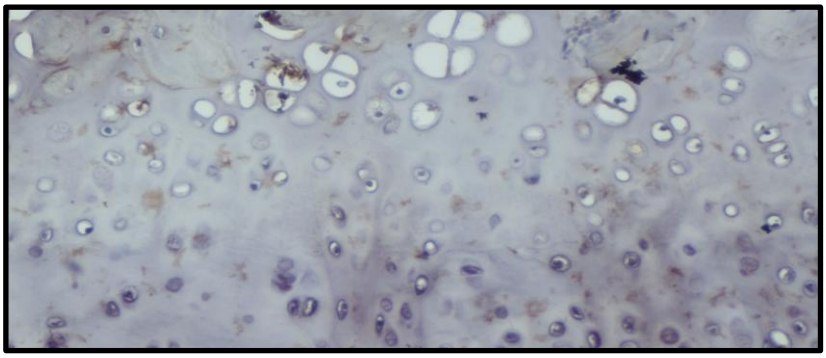

Şekil 67. İntraartiküler hiyaluronik asit grubunda boyanma (-) (X20, Nikon Eclipse 80i).

İntraartiküler ozon grubunda 5 örneğin 4'ünde zayıf pozitif boyanma gözlendi. Bu grup, MMP-13 ekspresyonunun en sık saptandığı kontrol i.p. grubundan sonra ikinci gruptur (Şekil 68).

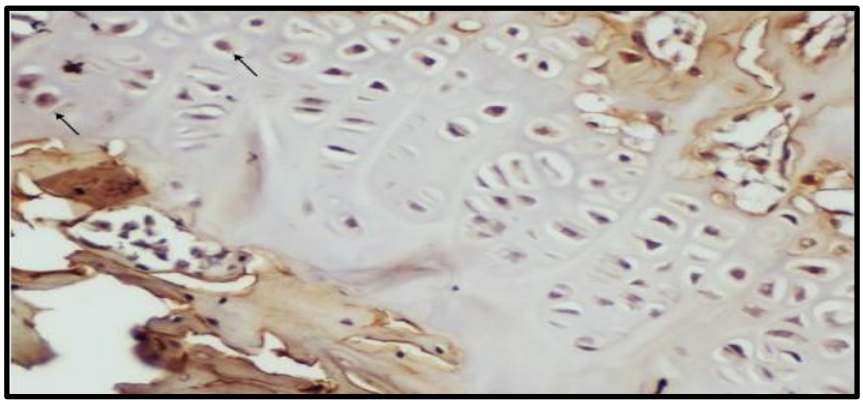

Şekil 68. İntraartiküler ozon grubunda zayıf boyanma (+) gözlemlendi (X20, Nikon Eclipse 80i).

İntraartiküler ozon+hiyaluronik asit i.a. grubu, sadece 1 örnekte zayıf pozitif boyanma izlenmiş, diğerlerinde boyanma görülmedi (Şekil 69).

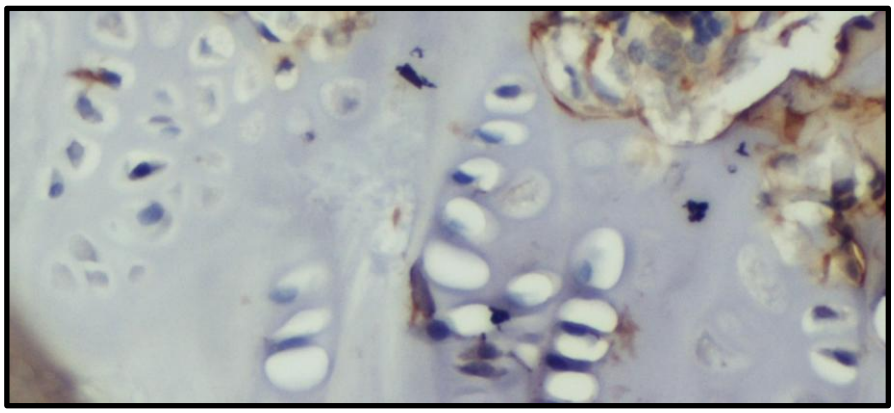

Şekil 69. İntraartiküler ozon+ hiyaluronik asit grubundaki deneklere ait preparatlarda boyanma yok (X20, Nikon Eclipse 80i).

Kontrol i.p. grubu, örneklerin tamamında MMP-13 pozitifliği saptanmıştır (Şekil 70).

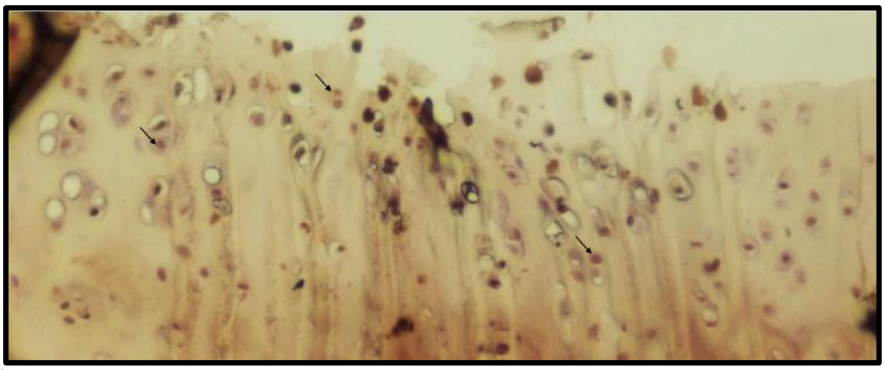

Şekil 70. İntraperitoneal kontrol grubunda orta şiddette boyanmış (++) preparatın görünümü (X20, Nikon Eclipse 80i).

Ozon i.p. grubunda ise, tüm örneklerde negatif boyanma saptandı (Şekil 71).

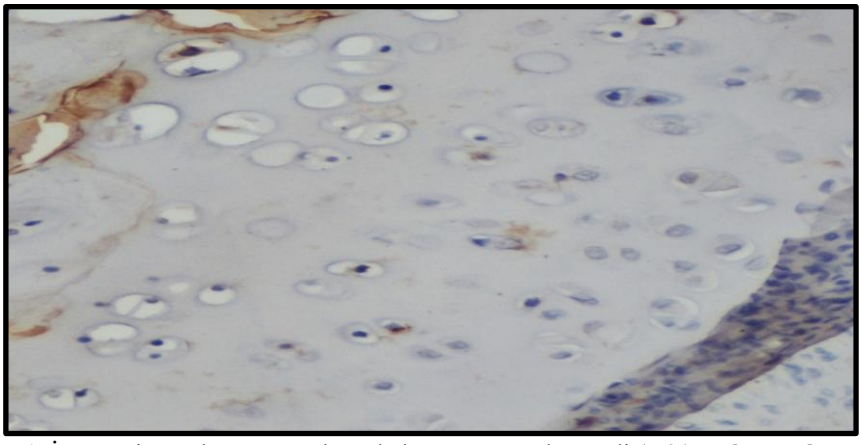

Şekil 71. İntraperitoneal ozon gruplarında boyanma gözlenmedi (X20, Nikon Eclipse 80i).

Polyclonal anti-MMP-13 Picoband antikor ile yapılan immunohistokimyasal boyamada MMP13 için elde edilen skorlar Tablo 28' de verildi. İntraartiküler ozon grubunda 3/5 ratta zayıf boyanma görülürken, intraperitoneal kontrol grubunda ise, örneğe göre değişmekle beraber boyanmayan, zayıf boyanan ve orta şiddette boyanan örneklere rastlandı. İntraartiküler hiyaluronik asit, intraperitoneal ozon ve ozon+hiyaluronik asit gruplarında boyanma gerçekleşmezken, intraartiküler ozon grubunda ise zayıf boyanma mevcuttu.

Tablo 28. MMP13 için immunohistokimyasal boyanmanın skorlandırılması.

N	Kontrol i.a.	HA i.a.	OZON i.a.	Ozon+HA i.a.	Kontrol i.p.	Ozon i.p.
1	+	-	+	-	++	-
2	+	-	+	-	+	-
3	+	-	-	+	+	-
4	-	-	+	-	-	-
5	-	-	+	-	+	-

İmmunohistokimyasal boyamada MMP13 için elde edilen ortalama± SD, median (min-maks) değerleri ve gruplararası istatistiki değerlendirme Tablo 29'da verildi.

Tablo 29. MMP13 için elde edilen skorlar ortalama± standart sapma, median (min-maks) değerleri ve gruplar arası istatistiki değerlendirme.

MMP-13	Kontrol i.a.**	HA i.a.***	Ozon i.a.***	Ozon+HA i.a.***	Kontrol i.p.****	Ozon i.p.****	*p*
Ortalama ± SD*	0,60 ±0,55	0	0,80 ±0,45	0,20 ±0,45	1±0,70	0	0,012
Median (min-maks)**	1 (0-1)		1 (0-1)	0 (0-1)	1 (0-2)		

*SD: Standart sapma **min-maks: minimum-maksimum, **i.a.: intraartiküler, *** i.p.: intraperitoneal.

Matriks metalloproteinaz-13 için test istatistiği anlamlı çıktı, ancak çoklu karşılaştırma testinde Bonferroni düzeltmesinden dolayı anlamlı bir fark bulunmadı (p>0,05).

4.5.4. Serolojik bulgular

Yapılan değerlendirmede ELISA bulguları olarak TNF-α'in pg/ml cinsinden değerlerine bakıldı. Standart eğrileri ve formüllerini içeren ELISA ölçümleri Tablo 30'da verildi.

Tablo 30. Deneklerden elde edilen serum örneklerinde belirlenen TNF-α miktarları (pg/ml) ve ortalama± standart sapma değerleri.

No	Kontrol i.a.**	HA i.a.**	Ozon i.a.**	Ozon+HA i.a.**	Kontrol i.p.***	Ozon i.p.***
1	289,96	284,59	279,22	280,11	284,59	285,49
2	284,59	281,01	282,79	281,90	283,69	285,49
3	284,59	282,79	283,69	283,69	284,59	282,79
4	284,59	279,22	295,34	283,69	282,79	282,79
5	286,38	294,44	291,76	284,59	283,69	283,69
6	285,49	324,90	286,38	282,79	286,38	288,17
7	281,90	284,59	289,06	281,90	286,38	288,17
8	298,028	289,97	288,17	286,38	283,69	292,65
9	289,97	283,69	281,01	282,79	286,38	294,44
10	285,49	283,69	277,42	285,49	286,38	289,97
Ortalama±SD*	287,10±4,56	288,89±13,38	285,49±5,70	283,34±1,85	284,69±1,38	287,37±4,06

*SD: Standart sapma, **i.a.: intraartiküler, *** i.p.: intraperitoneal.

Tek yönlü ANOVA analizi ile TNF-α'nın gruplara göre farklılık gösterip göstermediği istatistiki olarak incelendiğinde anlamlı bir fark gözlenmedi (p>0,05) (Tablo 31).

Tablo 31.TNF-α verilerinin gruplara göre tanımlayıcı istatistikleri ve tek yönlü ANOVA sonuçları Median (Min-Maks).

Gruplar	TNF-α
Kontrol i.a.* Median (min-maks)***	285,49 (281,90-298,02)
HA i.a. Median (min-maks)***	284,14 (279,21-324,90)
Ozon i.a. Median (min-maks)***	285,04 (277,42-295,34)
Ozon+HA i.a. Median (min-maks)***	283,24 (280,11-286,38)
Kontrol i.p.** Median (min-maks)***	284,59 (282,80-286,38)
Ozon i.p.** Median (min-maks)***	286,83 (282,80-294,44)
P	0,463

*i.a.: intraartiküler, ** i.p.: intraperitoneal, ***min-maks: minimum-maksimum.

TARTIŞMA VE SONUÇ

Bu tez çalışmasında ratlarda deneysel olarak cranial cruciate ligament transeksiyonu ile oluşturulan diz eklemi osteoartritis modelinde, intraartiküler uygulanan serum fizyolojik, ozon (30 µg/mL), sodyum hiyaluronat (Ostenil®), ozon ve sodyum hiyaluronat kombinasyonunun lokal etkilerini değerlendirmek amacıyla birbiri ile karşılaştırılması yanı sıra, sistemik olarak intraperitoneal uygulanan serum fizyolojik ve ozon uygulamalarının eklem üzerine olan etkileri değerlendirilmiştir. Ayrıca lokal ve sistemik uygulamalar kendi aralarında da karşılaştırılarak, ozon'un uygulama yoluna bağlı terapötik farklılıkları ortaya konulmuştur. Uygulanan tedavi seçeneklerinin osteoartritis üzerindeki etkileri bilgisayarlı tomografik, histopatolojik, immünohistokimyasal ve serolojik yöntemlerle çok yönlü olarak analiz edilmiştir.

Osteoartritis, Dünya Sağlık Örgütü (DSÖ) tarafından dejeneratif bir eklem hastalığı olarak tanımlanmakta olup, ağrı, topallık, eklem şişkinliği ve hareket kısıtlılığı gibi semptomlarla karakterizedir. Hem insanlarda hem de hayvanlarda yaygın olarak görülen bu hastalığın etiyopatogenezi oldukça karmaşık olup, eklem hasarı, yaş, kilo ve fiziksel aktivite gibi faktörler gelişiminde önemli rol oynamaktadır (Kotlarz ve ark., 2009; Loeser ve ark., 2012; WHO, 2021). Balinalardan küçük laboratuvar hayvanlarına kadar birçok türde osteoartritis tespit edilmiş olup, dünyanın farklı bölgelerinde yapılan araştırmalar hastalığın özellikle köpek ve kedilerde yüksek prevalansa sahip olduğunu göstermektedir (Anderson ve ark., 2018; Epstein, 2019).

Osteoartritis'in patofizyolojisini daha iyi anlamak ve etkili tedavi stratejileri geliştirmek amacıyla çeşitli hayvan modelleri kullanılmaktadır. Ancak, literatürde ideal bir OA modelinin bulunmadığı, mevcut modellerin hastalığın belirli yönlerini inceleme açısından avantajlar sunduğu, ancak bazı kısıtlamalar taşıdığı belirtilmektedir. Hayvan modelleri, anatomik ve biyomekanik farklılıklar nedeniyle insan OA patolojisini tam olarak yansıtamayabilir ve hastalık sürecindeki bazı mekanizmalar türler arasında değişiklik gösterebilir (Chambers, Lynch, Feeley, & Nevitt, 2023; Gregory ve ark., 2012; Little, & Hunter, 2013). Bu nedenle, model seçimi araştırmanın hedeflediği spesifik patolojik sürece bağlı olarak yapılmalıdır (Lampropoulou-Adamidou ve ark., 2014). Deneysel OA modeli için farklı hayvan

türleri kullanılsa da, küçük boyutlu ve ekonomik olması, kullanım kolaylığı, hem yaralanmaya hem de tedaviye hızlı yanıt vermesi nedeniyle, rat modeli bazı sınırlamaları olmasına rağmen sıkça tercih edilmektedir (Bendele, 2001; Kuyinu ve ark., 2016; Teeple ve ark., 2011). Literatürde ratların, diğer hayvan türlerinden ve insanlardan farklı olarak cerrahi girişim sonrası eklemlerini hızla kullanmaya başladıkları ve bu nedenle daha hızlı OA geliştiği bildirilmiştir (Christiansen, 2019). Bu nedenle tez çalışmamızda da denek olarak ratlar tercih edilmiştir.

Deneysel ostoartritis oluşturmak amacıyla farklı yöntemler tanımlanmıştır. Bunlar; spontan (genetik manipülasyon), kimyasal (MIA, papain, kollajen vb.), cerrahi (menisküs yırtığı, parsiyel/total menisektomi, kollateral bağ diseksiyonu, CrCL veya CaCL transeksiyonu) ve non-invaziv (mekanik yüklenme) yöntemlerdir (Glasson, Chambers, Van Den Berg, & Little, 2010; McCoy, 2015; Piskin ve ark., 2007).

Diz eklemi, OA modellemelerinde en yaygın kullanılan eklemlerden biridir (Bendele, 2001; Christiansen, 2019; Lampropoulou-Adamidou ve ark., 2014). Cranial cruciate ligament transeksiyonu (CrCLT) modeli, insan OA sürecine kıyasla hastalığın daha hızlı ilerlemesine neden olsa da, yeni ilaç ve tedavi yaklaşımlarının test edilmesi açısından önemli bir avantaj sunmaktadır. Bu yöntem, kontrollü ve hızlı bir OA modeli sağlayarak, kısa vadeli çalışmalar için uygun bir seçenek oluşturmaktadır. Ayrıca, kimyasal ajan kullanılmaması yeni farmasötik ajanların araştırılmasına olanak tanırken, OA lezyonlarının diğer cerrahi modellere kıyasla daha yavaş gelişmesi uzun süreli farmakolojik çalışmalar açısından avantaj sağlamaktadır (Piskin ve ark., 2007; Vasseur, 2003). Osteoartritis gelişme hızı açısından uygunluğu ve yeni ajanların etkin şekilde değerlendirebilmesi amacıyla, çalışmamızda CrCL transeksiyonu ile osteoartritis modeli oluşturulmuştur.

Deneysel osteoartritis modellerinde kullanılan indüksiyon yöntemleri, hastalığın şiddeti ve ilerleme hızını belirlemede önemli bir rol oynamaktadır. Cranial cruciate ligament transeksiyonu (CrCLT) modeli, eklemde mekanik instabilite oluşturarak OA'yı daha fizyolojik ve progresif bir seyirle taklit eder. Mekanik instabilite, inflamatuvar yanıtı artırmakta ve kıkırdak yıkımına yol açmaktadır. Sürekli anormal yüklenme, OA'nın ilerleyici ve kalıcı kıkırdak hasarına neden olduğu kısır döngü mekanizmasını başlatmaktadır (Christiansen, 2019; Kuyinu ve ark., 2016). Literatürde bu modelin 6-10 hafta içinde genellikle Kellgren-Lawrence (K-L) grade 2–3

düzeyinde kıkırdak dejenerasyonu ile sonuçlandığı bildirilmektedir (Little, & Hunter, 2013; Teeple, Jay, Elsaid, & Fleming, 2013;). Buna karşın, monosodyum iyodoasetat (MIA) modeli kondrositlerde glikolizi inhibe ederek hızlı hücre ölümüne yol açar ve kısa sürede K-L Grade 3–4 düzeyinde, daha şiddetli OA oluşturur (Bendele, 2001; Guingamp ve ark., 1997). Literatürde, intraartiküler enjeksiyonların özellikle OA'nın erken evrelerinde daha etkili sonuçlar verdiği bildirilmektedir (Bannuru, Vaysbrot, Sullivan, & McAlindon, 2014; Henrotin ve ark., 2015). Öte yandan, ileri evre OA'da (K-L Grade 4), kıkırdak bütünlüğü büyük ölçüde bozulduğundan, intraartiküler enjeksiyonların etkisinin sınırlı kaldığı ve bu tedavilerin protez adayı hastalarda yapısal bir fayda sağlamadığı bildirilmektedir (Altman ve ark., 2015; Jevsevar, 2013). Bu nedenle, özellikle erken evrede uygulanan tedavi protokolleri, OA'nın progresyonunu yavaşlatmak ve semptomları kontrol altına almak açısından daha avantajlıdır. Sunulan tez çalışmasında, CrCL transeksiyonu ile oluşturulan hafif-orta evrede OA modeli, tedavinin erken dönem etkilerini değerlendirmek için daha uygun olması nedeni ile tercih edilmiştir.

Cranial crucciate ligament transeksiyonu (CrCLT), literatürde diz ekleminde OA oluşturmak için yaygın olarak kullanılan modellerden biridir (Elsaid, Machan, Waller, Fleming, & Jay, 2009; Hayami ve ark., 2006). Hayami ve ark. (2006) tarafından yapılan çalışmada, CrCL transeksiyonunu takiben iki hafta içinde kıkırdak dejenerasyonunun başladığı ve altı hafta içerisinde osteofit oluşumu geliştiği rapor edilmiştir. Bu modelin, ilerleyici kıkırdak hasarı, subkondral kemik sklerozu ve osteofit oluşumu gibi insan osteoartritis'inde görülen temel patolojik değişiklikleri yansıttığı belirtilmiştir (Elsaid ve ark., 2009; Hayami ve ark., 2006). Çalışmamızda benzer metod ile oluşturulan osteoartritis modelinde 2. ve 8. haftada çekilen bilgisayarlı tomografi bulguları ile çalışma sonunda yapılan histolopatolojik değerlendirmeler de bu süreci desteklemektedir.

Osteoartritis'in patofizyolojisinde inflamasyon ve oksidatif stresin kritik rol oynadığı bilinmektedir (Berenbaum, 2013; Mobasheri, Matta, Zakany, & Mucumeci, 2015). Mevcut tedaviler semptomatik iyileşmeye odaklanmakta olup, sistemik kullanılan NSAID'nin uzun dönemde olumsuz etkilere yol açabildiği bildirilmektedir (Flood, 2010; Zhang ve ark., 2008). Alternatif olarak kullanılan rejeneratif tıp yaklaşımları ve intraartiküler enjeksiyonların klinik etkinlikleri ise halen tartışmalıdır

(Jo ve ark., 2014; Meheux, McCulloch, Lintner, Varner, & Harris, 2016).

Aytekin ve ark. (2020) ratlarda yaptığı çalışmada, 40 µL ve üzerindeki intraartiküler enjeksiyon hacimlerinde subdermal bölgelere solüsyon kaçağı gözlemlediklerini, yalnızca 30 µL hacminde bu tür bir sızıntıya rastlamadıklarını bildirmektedir. Benzer şekilde, Wang ve ark. (2015) MRI ile desteklenen değerlendirmelerinde, özellikle yüksek molekül ağırlıklı ajanlar kullanıldığında 20-30 µL arasında yapılan enjeksiyonların fizyolojik eklem hacmiyle uyumlu olduğunu ve periartiküler kaçak oluşturmadığını belirtmektedir. Enjeksiyonun intraartiküler kalmasını sağlamak ve eklem kapsülünün distensiyona bağlı hasar görme riskini azaltmak amacı ile çalışmamızda intraartiküler uygulama için 30 µL (0,03 ml) enjeksiyon hacmi tercih edilmiştir.

Osteoartritis tedavisi amacı ile HA ve ozon uygulamalarında ideal doz, etkili süre ve kombinasyonların belirlenmesinin protokol parametrelerine duyarlı olduğu, daha ileri ve detaylı araştırmalara ihtiyaç duyulduğu aşikardır (Bocci, Borrelli, Travagli, & Zanardi, 2009; Dayanır ve ark., 2020; Lopes de Jesus ve ark., 2017; Spassim ve ark., 2022). Literatür taramalarımızda, ozon'un tek başına ve HA ile kombine şekilde belirtilen doz (30 µL), uygulama sıklığı (haftada 1 kez beş hafta) ve CrCLT osteoartritis modelinde kullanıldığına dair deneysel bir çalışmaya rastlanmaması, çalışmamızın özgünlüğünü ortaya koymaktadır. Sunulan tez çalışması, intraartiküler ve intraperitoneal ozon uygulamalarının birlikte değerlendirildiği nadir çalışmalardan biri olup, bu yönüyle de literatüre katkı sağlamaktadır.

Hiyaluronik asit' in OA tedavisindeki etkinliği uzun süredir tartışma konusu olup, eklem sıvısının viskozitesini artırarak kıkırdağı koruduğu bildirilmiştir (Jay ve ark., 2007; Kawano ve ark., 2003). Bununla birlikte, HA'nın klinik etkinliği üzerine yapılan çalışmaların bazılarında OA ilerlemesini yavaşlattığı belirtilirken (Goldberg, & Buckwalter, 2005; Schiavinato ve ark., 1989), bazı çalışmalarda ise herhangi bir belirgin iyileşme sağlamadığı bildirilmiştir (Bannuru, Natov, Dasi, Schmid, & McAlindon, 2011; Ghosh ve ark., 1993; Jevsevar, 2013; McAlindon ve ark., 2014; Rutjes ve ark., 2012). Buna rağmen, FDA, osteoartritis tedavisinde HA'nın kullanımını onaylamıştır (Altman, & Bedi, 2019; FDA, 2001; Neustadt, 2006). Molekül ağırlığının HA'nın etkinliği üzerinde belirleyici bir faktör olduğu bilinmesine rağmen, farklı molekül ağırlıklarının etkinliği konusunda literatürde çelişkili bulgular

mevcuttur (Bagga, Burkhardt, Sambrook, & March, 2006; Migliore, Giovannangeli, Granata, & Laganá, 2010). Yüksek molekül ağırlıklı HA preparatların daha uzun süreli semptomatik iyileşme sağladığı da bildirilmektedir (Ghosh, & Guidolin, 2002). Bu nedenle çalışmamızda yüksek viskozite ve biyomekanik stabilite sağlamak amacıyla 1,0- 1,2 milyon dalton molekül ağırlığında Ostenil® (10 mg/ml, Trb Chemedica, Vouvry, İsviçre) preparatı kullanılmıştır.

Ozon'un osteoartritis üzerindeki etkisini araştıran çalışmaların büyük ölçüde intraartiküler uygulamaya odaklanan klinik araştırmalar olduğu (Clavo ve ark., 2022; Fernández-Cuadros ve ark., 2022), ayrıca deneysel hayvan modellemelerinin daha sınırlı düzeyde kaldığı görülmektedir (Borrelli ve ark., 2015; Spassim ve ark., 2022; Yılmaz ve ark., 2021; Xu ve ark., 2020). Klinik çalışmalar metodolojik kısıtlamalar ve hasta değişkenliği gibi sınırlamalara sahip olduğundan, kontrollü deneysel çalışmalar OA mekanizmalarının anlaşılması açısından kritik öneme sahiptir. Yapılan çalışmalar, ozon'un daha çok kimyasal (MIA) olarak oluşturulan OA modelinde intraartiküler enjeksiyonun etkilerini incelemekte olup (Spassim ve ark. 2022; Xu ve ark. 2020), deneysel mekanik OA modelinde ve intraperitoneal sistemik etkileri üzerine yapılan araştırmalar oldukça sınırlıdır (Yılmaz ve ark., 2021). Ayrıca lokal ile sistemik etkinin karşılaştırıldığı bir çalışmaya rastlanmadığı görülmektedir. Bu nedenle, çalışmamız ozon'un hem intraartiküler hem de sistemik etkilerini araştıran bir deneysel çalışma olarak, OA tedavisindeki potansiyel mekanizmaların daha iyi anlaşılmasını sağlamak için dizayn edilmiştir.

Ozon uygulamalarında doz konsantrasyonu ve frekansı kritik öneme sahiptir. Deneysel osteoartritis modellerinde intraartiküler ozon enjeksiyonlarının etkinliği ve dozajı üzerine yapılan çalışmalar, ozon'un anti-inflamatuvar, analjezik, antioksidan ve kondroprotektif etkilerini ortaya koymaktadır (Asadi, Farzanegi, & Azarbayjani, 2018; Fernández ve ark., 2016). Spassim ve ark.'nın (2022) 5 ve 10 µg/mL'lik dozları karşılaştıran çalışmasında, her iki doz da kıkırdak koruyucu etki gösterirken, daha düşük dozun makroskopik skorlar bakımından biraz daha iyi sonuçlar vermesi, "daha fazlası her zaman daha iyi değildir" prensibini desteklemiştir. Daha düşük dozların (10-20 µg/mL) ise hafif düzeyde, ancak yine de pozitif etkiler sunduğu belirlenmiştir (Lopes de Jesus ve ark., 2017). Yapılan çalışmalar, 20-40 µg/mL ozon enjeksiyonlarının inflamasyonu baskıladığı, oksidatif stresi azalttığı ve kıkırdak

bütünlüğünü koruduğunu göstermektedir. Ayrıca bu dozda uzun süreli uygulamaların (≥6 hafta) OA progresyonunu yavaşlattığı bildirilmiştir (Li, Liu, Du, Huang, & Wang, 2020; Spassim ve ark., 2022). Yu ve ark. çalışmaları (2010), intraartiküler 35 µg/mL ozon'un eklem inflamasyonunu düzenleyerek kıkırdak dejenerasyonunu önleyebileceğini ve serbest radikalleri temizleme kapasitesini artırabileceğini, ancak 70 µg/mL dozunun güçlü oksidatif stres nedeniyle kıkırdak hasarına yol açabileceğini göstermiştir. Mevcut çalışmalar genellikle düşük ve orta doz aralığında (10–40 µg/mL) bir dozajı tercih etmekte olup, uygulama sıklığının da dikkatlice ayarlanmasının önemi vurgulanmaktadır (Borrelli, & Bocci**,** 2018; Clavo ve ark., 2022).

Çoğu deneysel oluşturulan OA modelinin tedavisinde ozon, HA vb. enjeksiyonlar haftalık veya birkaç günde bir aralıklı olacak şekilde, toplamda 3-5 doz şeklinde uygulanmaktadır (Dayanır ve ark., 2022; Yılmaz ve ark. 2021; Zhang, Robertson, Zhao, Chen, & Xu, 2019). Klinik çalışmalar, diz osteoartritis tedavisinde ozon enjeksiyonlarının genellikle haftada bir, 3–4 hafta boyunca yapıldığını ve etkinin birkaç ay sürebildiğini göstermektedir (Raeissadat ve ark., 2018). Hiyaluronik asit enjeksiyonları ise, tek doz veya 3 hafta üst üste uygulanan protokollerle değerlendirilmektedir (Wu ve ark., 2017). Genel olarak OA'nın intraartiküler tedavisinde uygulama süresi ve sıklığının haftada bir ila üç kez olacak şekilde 4-8 hafta arasında değiştiği bildirilmiştir (Borrelli ve ark., 2015; Li ve ark., 2020; Lopes de Jesus ve ark., 2017; Spassim ve ark., 2022). Bu doğrultuda, bizim çalışmamızda ratlarda CrCLT ile oluşturulan osteoartritis'in tedavisinde ozon'un 30 µg/mL dozdan haftada bir kez beş hafta süre ile uygulaması tercih edildi. Elde edilen bulguların, intraartiküler OA tedavisinin optimal doz ve uygulama süresinin belirlenmesine katkı sağlaması beklenmektedir.

Ratlarda diz ekleminde oluşturulan osteoartritis modellerinde fonksiyonel değerlendirme için yürüyüş analizi, ağrı ölçümü ve yük taşıma testleri gibi çeşitli yöntemlerin kullanıldığını bilinmektedir. CatWalk XT sistemi; adım uzunluğu, basınç dağılımı ve uzuv koordinasyonunu bilgisayarlı olarak analiz ederken, dinamik ağırlık taşıma testinden OA'nın fonksiyonel etkilerini değerlendirmede yararlanılmaktadır (Bove ve ark., 2006; Havelin ve ark., 2016). Ağrı değerlendirmesinde ise; Von Frey (Malfait ve ark., 2013), termal hiperaljezi (Pitcher, Sousa-Valente, & Malcangio, 2016) ve spontan ağrı testleri (Gregory ve ark., 2013) sıkça kullanılmaktadır. Özellikle

topallık, OA'nın ilerleyişini yansıtan önemli bir klinik bulgu olup, bu testlerle objektif olarak değerlendirilebilmektedir. Osteoartritis sürecinde, diz çevresindeki kaslarda atrofi gelişmekte ve kas gücünde belirgin azalma gözlenmektedir. Musculus tibialis anterior, M. quadriceps ve M. gastrocnemius üzerinde yapılan çalışmalarda, OA'ya bağlı kas kitlesi ve hacmindeki azalmalar MRI ve mikro-BT ile gösterilmiş olup, histolojik kesit analizleriyle de kas lif çapı ve tipinde meydana gelen değişiklikler değerlendirilmiştir (Cunha ve ark., 2019; Xu ve ark., 2020). Sunulan tez çalışmasında, diz eklemi fonksiyonunun değerlendirilmesinde topallık, eklem efüzyonu, kas atrofisi ve doku hassasiyeti gibi parametreler dikkate alınarak oluşturulan subjektif bir değerlendirme kullanıldı ve istatistiksel analizler ile gruplar arası karşılaştırma gerçekleştirildi.

Osteoartritis'in en belirgin klinik göstergelerinden biri olan topallık; eklem dejenerasyonu, ağrı ve hareket kısıtlılığının bir yansımasıdır. Çalışmamızda intraartiküler ve intraperitoneal kontrol grubu (Grup I ve V) ile Grup II, III, IV ve VI arasında anlamlı fark bulunması ($p<0,05$), kontrol gruplarında hastalığın ilerlediğini ve ağrı kaynaklı hareket kısıtlılığı geliştiğini göstermektedir. Bununla birlikte, intraartiküler kontrol grubu (Grup I) ile intraperitoneal kontrol grubu (Grup V) arasında istatistiksel olarak anlamlı bir fark bulunmaması, CrCLT ile oluşturulan deneysel OA modelinde cerrahi işlemin benzer derecede OA gelişimine yol açtığını düşündürmektedir.

Hiyaluronik asit (HA), OA tedavisinde yaygın olarak kullanılan viskosuplemantasyon ajanlarından biri olup, eklem sıvısının elastovisköz özelliklerini iyileştirdiği, ağrıyı azalttığı ve eklem fonksiyonlarını desteklediği bilinmektedir (Altman ve ark., 2015). Çalışmamızda, intraartiküler HA uygulanan grupta, kontrol gruplarına kıyasla topallık ve eklem efüzyonunda belirgin azalma gözlenmiştir. Bu bulgular, HA'nın sinovyal inflamasyonu baskılayıcı ve eklem hareketliliğini artırıcı etkileri ile örtüşmektedir (Henrotin, Hauzeur, Bruel, & Appelboom, 2012). İntraartiküler ozon uygulanan grupta eklem efüzyonunun en az düzeyde olduğu, kas atrofisinin belirgin olarak azaldığı ve topallık skorlarının diğer gruplara göre daha düşük olduğu tespit edilmiştir. Topallık derecesi en hafif grup olarak belirlenen intraartiküler ozon+HA grubunda ise, hiçbir denekte kas atrofisine rastlanmamıştır.

Bilgisayarlı tomografi (BT) ve özellikle mikro-BT, OA'ya bağlı eklem

dejenerasyonunun kantitatif ve üç boyutlu olarak incelenmesinde güvenilir bir yöntem olarak tanımlanmıştır (Batiste ve ark., 2004; Bagi ve ark., 2015; Bouchgua ve ark., 2009). Yapılan çalışmalar, geleneksel tomografiye kıyasla daha yüksek çözünürlük sağlayan mikro-BT'nin hem osteofit oluşumunu hem de eklem aralığı daralmasını tespit etmede yüksek duyarlılığa (%90) sahip olduğunu ortaya koymaktadır (Bouchgua ve ark., 2009). Son 10 yılda yapılan deneysel çalışmalar, mikro-BT tekniğinin, osteoartritis modellerinde hem farmakolojik hem de biyolojik tedavilerin eklem üzerindeki yapısal etkilerini değerlendirmede başarıyla kullanıldığını ortaya koymaktadır (Bagi ve ark., 2015; Mohan ve ark., 2011; Stoltz ve ark., 2006). Bununla birlikte, görüntüleme sonuçlarının osteoartritis modeli, hayvanın yaşı ve osteoartritis'in gelişim süresine bağlı olarak değişiklik gösterebileceği de vurgulanmaktadır (Botter ve ark., 2011).

Brombini ve ark. (2021) tarafından tavşanlarda gerçekleştirilen çalışmada, CrCLT ile oluşturulan osteoartritis modelinde HA, triamcinolone acetonide ve ozon'un (30 µg/mL) tedavi etkinliği karşılaştırılmıştır. Cerrahi işlem öncesi, işlem sonrası 6. hafta ile 11. haftada BT çekilmiştir. Elde edilen görüntülerde, osteofit oluşumu ve eklem aralığı 0-3 puanlık bir skala üzerinden değerlendirilmiştir. Çalışmamızda ise, ratlarda OA modeli oluşturulması sonrası bilgisayarlı tomografi çekimi ve görüntülerin değerlendirilmesi, Brombini ve ark. (2021) tarafından kullanılan bu skorlama sistemiyle 2. ve 8. haftada yapılmıştır. Tez çalışmamızda, 2. haftada tüm grupların bilgisayarlı tomografik değerlendirme skorları arasında istatistiksel olarak anlamlı bir farkın bulunmaması, modeli oluşturmak için yapılan cerrahi girişimin her grupta eşit düzeyde uygulandığını ortaya koymaktadır. Gruplar arasında 2. haftada anlamlı fark görülmezken ($p>0.05$), 8. haftada Grup I ile Grup II, III, IV ve Grup V ile Grup III, IV arasında anlamlı farkların saptanması ($p<0.05$), BT görüntülemeleriyle OA'nın zaman içinde ilerleyici karakterini ve tedavi protokollerinin etkisini göstermektedir.

Brombini ve ark.'nın (2021) çalışmasında, HA ve ozon'un yalnızca bireysel etkileri değerlendirilmiş, kombinasyon tedavisine yer verilmemiştir. Tez çalışmamızda hiyaluronik asit (HA) ve ozon'un yanı sıra ozon+HA kombinasyonunun, oluşturulan OA modeli üzerindeki etkileri bilgisayarlı tomografi (BT) ile değerlendirilmiştir. Özellikle 8. haftada osteofit oluşumunun belirgin artış

göstermesi ve ozon+HA grubunda bu artışın anlamlı düzeyde engellenmiş olması, ayrıca eklem aralığının daha iyi korunması yönleri kombinasyon tedavisinin olumlu etkisini ortaya koymaktadır. Bu bulgu, Wang ve ark. (2015)'nın da belirttiği üzere, osteofitlerin bölgesel olarak farklı gelişim gösterebildiği ve tedavi yanıtının bölgeye göre değişebileceği görüşünü de desteklemektedir. Ayrıca, Wang ve ark. (2015) ve Botter ve ark. (2011) gibi kaynaklar, tomografik analizlerin küçük hayvan modellerinde hareket artefaktları ve düşük kontrast gibi teknik sınırlamalar barındırabileceğini bildirmiştir. Bu durum, bizim çalışmamızda da bazı bireysel değerlendirme eksikliklerinin oluşmasına neden olmuştur. Buna rağmen, çalışmamız hem bireysel hem de kombine tedavi yaklaşımlarının kondroprotektif etkilerini bilgisayarlı tomografi ile değerlendirerek literatüre önemli katkı sağlamaktadır.

Osteoartritis'in ilerleyişini değerlendirmek için kullanılan makroskobik ve mikroskobik incelemeler, kritik öneme sahiptir. Laverty ve ark. (2010) tarafından önerilen Osteoarthritis Research Society International (OARSI) histopatolojik skorlama sistemi, OA'nın makroskobik ve mikroskobik bulgularını derecelendirmede yaygın kullanılan bir standart haline gelmiştir. Bu sistem; kıkırdak yüzey bütünlüğü, subkondral kemik değişiklikleri ve osteofit oluşumu gibi parametreleri makroskobik olarak değerlendirerek, OA progresyonunu belirlemede önemli bir referans sağlamaktadır. Modifiye OARSI skoru kullanılan bir çalışmada (Hayami ve ark., 2006) cerrahi girişimden iki hafta sonra kıkırdak hasarı tespit edilebilmiştir. Bu kıkırdak hasarı, 8. hafta sonunda yüzey pürüzlenmesi, kıkırdak defektleri ve osteofit gelişimi şeklinde ilerlemiştir. Sunulan tez çalışmamızda cerrahi girişim sonrası 2. haftada BT çekimi ile OA oluşumu teyit edilmiştir. Çalışmamızda eklemin sagital kesit yüzeyinin makroskobik değerlendirilmesinde Hayami ve ark. (2006) tarafından kullanılan modifiye OARSI skoruna benzer şekilde semikantitatif olarak kıkırdak yüzeyi orijinal parlaklığı/opaklığı, eklem yüzeyinin pürüzlü olup olmadığı ve gözle görülür osteofit oluşumu yönlerinden farklı tedavi gruplarında değerlendirilmiştir.

Osteoartritis'de meydana gelen mikroskobik değişiklikleri açıklamak için, OARSI histopatolojik skorlama sistemi (Pritzker ve ark., 2006; Takahashi ve ark., 2019) ve modifiye Mankin skoru (Mankin, 1971; Moody ve ark., 2012) kullanılmaktadır (Takahashi ve ark., 2019). Mankin skorlaması için genellikle 0-14 arası değerler kullanılmaktadır (Jean ve ark., 2007; Yılmaz ve ark., 2021). Çalışmamızın sonunda

elde edilen doku örnekleri Safranin-O ile boyanarak, hazırlanan preparatlar ışık mikroskobunda incelenmiştir. Çalışmamızda kullanılan modifiye Mankin skorlama sistemi ile yapı, hücresellik, boyanma ve tidemark bütünlüğünü içeren 4 parametre üzerinden 0-16 arasında skorlama yapılmıştır.

Yapılan çalışma literatürdeki farklı çalışmalarla kıyaslanırken, modelleme süreci, kullanılan inflamatuvar indüksiyon mekanizmaları, hayvanların biyolojik özellikleri (yaş, kilo, tür vb.), deney süresi, değerlendirme yönteminde farklılık, kullanılan skorlama sistemi, ötenazi zamanı, boyama yöntemleri gibi faktörlerin sonuçlar üzerinde etkili olabileceği göz önünde bulundurulmalıdır. Tez çalışmamızda, haftada bir kez 5 hafta süre ile salin uygulanan intraartiküler kontrol grubunun modifiye Mankin skoru ortalaması 7,63±1,40, intraperitoneal kontrol grubunda ise 6,5±2,17 olarak belirlenmiştir. Benzer OA modeli ile tek doz salin enjeksiyonundan 4 hafta sonra ötenazi uygulayan Karahan ve ark. (2020) ise aynı skoru 9,40±1,64 olarak bildirirken, Jean ve ark. (2007) ise bu skoru 8,82 ± 0,43 olarak bulmuştur. Yılmaz ve ark. (2021) 10. haftada ötenazi uygulanan kontrol grubu ratlarda Mankin skorunu 8,17±2,12 olarak bildirmiştir. Bu çalışmalardan elde edilen skorlar, bizim verilerimizle uyumludur.

Çalışmamızda haftada bir kez 5 hafta süre ile HA enjeksiyonu uygulanan grupta belirlenen ortalama Mankin skoru 5,67±1,86 olup, tek doz hiyaluronik asit enjeksiyonu uygulayan Karahan ve ark.'nın (2020) çalışmasında bildirilen 5,40±1,77 skoru ile benzerlik göstermiştir. Mankin skorunda benzer sonuçlar elde edilmesi, tek doz veya beş doz intraartiküler HA enjeksiyonunun kıkırdak iyileşmesi ve korunması açısından histopatolojik olarak benzer etki sağladığını, etkisinin erken dönemde maksimize olabileceğini ve tekrarlayan enjeksiyonların eklem bütünlüğü üzerinde uzun vadeli ek bir fayda sağlamadığını göstermiştir.

Teeple ve ark. (2011), CrCLT sonrası ilk haftadan itibaren haftada iki kez olmak üzere toplam dört hafta boyunca deneklere intraartiküler HA enjeksiyonu uygulamış ve 8. haftada ötenazi işlemi gerçekleştirmiştir. Histopatolojik değerlendirme için yapılan OARSI skorlamasında, HA uygulanan grubun kontrol grubuna kıyasla anlamlı bir iyileşme göstermediği, kondroprotektif etkisinin sınırlı olduğunu ve belirgin bir yapısal düzelme sağlamadığını ortaya koymuştur. Benzer deney modeli ve uygulama periyodu kullanılan çalışmamızda ise, yapılan Mankin skorlamasında kontrol ve HA

verileri karşılaştırıldığında, HA'nın kıkırdak dejenerasyonunu belirli bir ölçüde azalttığı, ancak, bu iyileşmenin yeterli yapısal düzeyde olmadığı gözlemlenmiştir. Bulgular, Teeple ve ark.'nın (2011) çalışmasıyla kısmen uyumludur. Her iki çalışma da HA'nın osteoartritis tedavisinde eklem içi viskoziteyi artırarak mekanik destek sağlama ve inflamasyonu azaltma yoluyla etki gösterdiğini, ancak bunun tam bir rejeneratif etkiye dönüşmediğini, tek başına anlamlı bir kıkırdak iyileşmesi sağlamadığını ve kıkırdak koruyucu etkisinin artırılması için kombine tedavi protokollerine ihtiyaç duyulduğunu ortaya koymaktadır.

Ozkan ve ark. (2015) CrCLT ile birlikte menisektomi uyguladıkları çalışmada Mankin skorunu maksimum 14 üzerinden değerlendirirken, çalışmamızda 0-16 aralığı tercih edilmiştir. Ozkan ve ark.'nın (2015) çalışmasında HA'nın kıkırdak koruyucu etkisi 2,28 olarak hesaplanırken, bizim çalışmamızda bu oran 5,67 olarak belirlenmiştir. Her iki çalışmada da benzer zamanlarda HA uygulamasının kıkırdak dejenerasyonunu azalttığı görülmektedir, ancak Ozkan ve ark.'nın çalışmasında HA'nın daha yüksek bir koruyucu etki gösterdiği rapor edilmiştir. Bu farklılığın, kullanılan model ve Mankin skoru değerlendirme metodolojisinden kaynaklandığı düşünülmüştür.

Osteoartritis modeli olarak CrCLT ile oluşturulan deneysel çalışmalarda, ozon tedavisinin histopatolojik olarak kapsamlı değerlendirildiği çalışmalara literatürde çok az sayıda rastlanmaktadır. Genellikle deneysel ozon çalışmaları, MIA (monosodyum iyodoasetat) gibi kimyasal ile indüklenen artritis modellerinde yapılmış olup, diz ekleminde travmatik osteoartritis (OA) modeli kullanarak intraartiküler ozon tedavisinin etkilerine ait bulgular yeterli düzeyde değildir.

Yu ve ark. (2010) tarafından gerçekleştirilen çalışmada, ratlarda CrCLT ve medial menisküs'ün 1/3'ünün rezeksiyonu ile oluşturulan OA modelinde, gün aşırı, 1. ve 3. haftalarda olacak şekilde bir gruba 35 µg/mL ve diğer gruba ozon 70 µg/mL ozon uygulanmıştır. Tüm gruplar, cerrahi işlemden 4 hafta sonra ötenazi edilerek değerlendirilmiştir. Mankin skoru 35 µg/mL ozon kullanılan grupta 5,5±1,41, 70 µg/mL ozon grubunda ise 8,63±0,52 olarak belirlenmiştir. Ozon 35 µg/mL uygulanan grupta elde edilen Mankin skorunun, kontrol ve 70 µg/mL verilen gruba göre anlamlı derecede düşük olduğu belirlenmiş olup ($p < 0.01$), bu durum kıkırdak hasarının azaldığını göstermektedir. Yılmaz ve ark. (2021), CrCLT modelinde günlük 30 µg/

mL doz ile 3 hafta boyunca, 2 ml intraperitoneal ozon uygulaması sonrası, 10. haftada denekleri ötenazi etmiştir. Çalışmada yalnızca intraperitoneal ozon uygulanmış, intraartiküler ozon tedavisi değerlendirilmemiş olup, intraperitoneal ozon grubunda Mankin skoru 4,72±1,30 olarak belirlenmiştir. Bizim çalışmamızda ise, Mankin skoru intraperitoneal ozon grubunda 4,5±1,84 ve intraartiküler ozon grubunda 3,8±1,03 olarak ölçülmüş olup, sonuçlar benzerdir. Bu bulgu, intraperitoneal ve intraartiküler ozon uygulamasının kondroprotektif etki sağlayabileceği düşündürmektedir. Yapı skoru açısından, intraartiküler ozon grubumuzda 0,9±0,57, intraperitoneal ozon grubumuzda ise 2,9±1,20 olarak belirlenmiş olup, intraartiküler ozon'un eklem yapısını daha iyi koruduğu gözlemlenmiştir. Boyanma skoru, intraartiküler ozon grubumuzda 2,4±0,70, intraperitoneal ozon grubumuzda ise 0,9±0,73 olarak bulunmuş, intraartiküler ozon grubunda daha yüksek bir değer saptanmıştır. Bu durum, proteoglikan kaybının intraartiküler ozon tedavisinde tam olarak engellenemeyebileceğini düşündürmektedir. Yu ve ark. (2010) intraartiküler ozon kullanarak lokal etkiyi araştırırken, Yılmaz ve ark.'nın (2021) çalışması yalnızca sistemik ozon tedavisinin etkisini değerlendirmiştir. Bizim çalışmamız hem sistemik hem de lokal ozon uygulamalarını kıyaslamış ve intraartiküler ozon'un eklem üzerine yapısal koruma sağlama etkisini ortaya koymuştur. İntraartiküler ozon, eklem yapısının korunmasında daha etkili görünürken, proteoglikan kaybını önlemede intraperitoneal ozon daha stabil bir etki göstermektedir. İntraartiküler ozon'un proteoglikan kaybını tamamen önleyememesi, doz ve uygulama süresine bağlı olabilir. Bu farklılıkları netleştirmek için daha uzun süreli takipler, farklı dozlarla karşılaştırmalı çalışmalar ve intraartiküler ozon'un kıkırdak üzerinde uzun vadeli etkisini değerlendiren ileri araştırmalar gereklidir.

Ozon, eklem içi inflamasyonu ve oksidatif stresi azaltıcı özellikleri ile bilinmektedir (Schwartz ve ark., 2010). Gupta ve ark. (2019), HA'nın osteoartritis üzerindeki etkilerini hem hayvan modellerinde hem de klinik çalışmalarda değerlendirmiştir. Hiyaluronik asit'in OA tedavisinde tek başına uygulanmasının yanı sıra, bazı çalışmalar ozon ile kombine kullanımını da değerlendirmiştir. Hiyaluronik asit ve ozon'un birlikte kullanımı, eklem içi inflamasyonun iki farklı mekanizma üzerinden azaltılmasını sağlayabilir. Hiyaluronik asit eklem sıvısının viskozitesini artırarak sürtünmeyi azaltırken, ozon serbest radikalleri nötralize ederek oksidatif

stresin yol açtığı hücresel hasarı önleyebilmektedir (Bocci, 2006; Borrelli ve ark., 2015). Dayanır ve ark. (2022) tarafından yapılan bir çalışmada, Kaolin-Carrageenan ile oluşturulan OA tedavisinde ozon, HA ve ozon+HA kombinasyonunun etkinliği incelenmiştir. Osteoartritis bulunan eklemlerde intraartiküler ozon tedavisinin histopatolojik iyileşme, antinosiseptif etkinlik ve diz eklemi çevresel ölçümleri açısından yararlı etkileri olduğu, kombine tedavinin ise tek HA ve tek ozon'a kıyasla eklem koruyucu ve antiinflamatuvar etkiler açısından üstün olduğu belirlenmiştir. Çalışmamızın verilerine göre ozon+HA kombinasyonunun tek HA veya tek ozon kullanımına kıyasla daha üstün olabileceği bulunmuştur.

Hiyaluronik asit ve ozon kombinasyonunun eklem sağlığı üzerindeki sinerjik etkilerini destekleyen bir diğer çalışmada, ozon'un sinovyal inflamasyon üzerindeki antioksidan etkileri incelenmiş ve ozon tedavisinin eklemdeki oksidatif stresi azalttığı bildirilmiştir (Borrelli, & Bocci, 2018). Genel olarak, literatürde HA ve ozon kombinasyonunun osteoartritis tedavisindeki potansiyel sinerjik etkilerini destekleyen az sayıda çalışma (Dayanır ve ark., 2022; Lin ve ark., 2022; Silva Júnior ve ark., 2020) bulunmakla birlikte, daha fazla moleküler düzeyde araştırmaya ihtiyaç duyulmaktadır. Gelecekteki çalışmalar, kombine tedavinin uzun vadeli etkinliğini, optimal dozajlarını ve biyomekanik etkilerini daha ayrıntılı bir şekilde ortaya koymalıdır.

Lin ve ark. (2022) insan diz osteoartritis tedavisinde farklı intraartiküler enjeksiyon yöntemlerini içeren meta-analizde ağrı, fonksiyonel iyileşme ve klinik etkinlik parametreleri (VAS, WOMAC) üzerinden değerlendirme yapmışlardır. Bu analizde, PRP+HA ve Ozon+HA kombinasyonlarının, tek başına PRP, HA veya ozon uygulamalarına kıyasla daha etkili olduğu bildirilmiştir. Sunulan çalışmamızda, ratlarda CrCLT ile oluşturulan OA modelinde kontrol, HA, ozon ve ozon+HA kombinasyonunun kondroprotektif etkisi klinik, bilgisayarlı tomografik, histopatolojik, immünohistokimyasal ve serolojik analizler yoluyla araştırılmıştır. Lin ve ark.'nın çalışmasında, ozon+HA kombinasyonunun üstünlüğü ortaya konulmuş olsa da, histopatolojik ve immunohistokimyasal analizlere yer verilmemiştir. Buna karşın, çalışmamızda ozon+HA tedavisinin Mankin skorunu (3,3±1,25) belirgin şekilde düşürdüğü, kıkırdak yapısını koruduğu ve inflamatuvar süreci düzenlediği ortaya konulmuştur. Bu yönüyle çalışmamız, etki mekanizmalarını da ortaya koyarak literatüre önemli katkılar sunmaktadır.

Silva Júnior ve ark. (2020) ise, kalça displazisine bağlı osteoartritis gelişen köpeklerde HA ve ozon+HA tedavilerini karşılaştırmış olup, ozon+HA'nın kinetik parametreler açısından fayda sağladığını bildirmiştir. Ancak bu çalışmada ozon tek olarak değerlendirilmemiş, histopatolojik, immunohistokimyasal ve serolojik analizlere yer verilmemiştir. Bizim çalışmamızda ise, kıkırdak dejenerasyonunun bilgisayarlı tomografik, histolopatolojik ve serolojik olarak daha düşük seviyelerde gerçekleştiği ozon-HA kombinasyonunun hem ozon hem de HA'ya kıyasla daha etkili olduğu belirlenmiştir. Ayrıca, Silva Júnior ve ark.'nın çalışmasında tek doz intraartiküler HA (0,75 mL, 8 mg/g) ve ozon (45 µg/mL) insuflasyon yöntemiyle birlikte uygulanmış, radyografik değerlendirmede anlamlı bir fark saptanmamıştır. Buna karşılık, bizim çalışmamızda farklı doz (30 µg/mL) ve tekrarlayan uygulamalar ile tedavi etkinliği bilgisayarlı tomografik olarak daha ayrıntılı incelenmiştir. Çalışmamız, bu tedavi kombinasyonunun klinik uygulamalara ışık tutabilecek nitelikte detaylı bilgisayarlı tomografik ve histopalolojik veriler sunduğunu göstermektedir.

Çalışmamızda, kıkırdak matriks kaybı genişliğinin modifiye Mankin skorları ile paralel seyrettiği gözlemlenmiştir. Zonal analizde, yüzey (%0 derinlik), tidemark (%100) ve orta bölge (%50) düzeylerinde gruplar arasında istatistiksel olarak anlamlı farklar tespit edilmiştir (p= 0,010; p= 0,020; p= 0,025). Z1 bölgesinde, intraartiküler ozon ve ozon+HA uygulamaları en düşük dejenerasyon skorlarına sahip gruplar olarak öne çıkmıştır. Z2 ve Z3 bölgelerinde istatistiksel olarak anlamlı fark saptanmamıştır (p> 0,05). Bu durum, osteoartritik sürecin daha derin kıkırdak katmanlarına ilerlemesinin zaman alması ya da tedavilerin esas olarak yüzeysel bölgelerde etkili olmasından kaynaklanmış olabilir. İntraartiküler ve intraperitoneal kontrol gruplarında yaygın ve belirgin kıkırdak hasarı saptanırken, tedavi gruplarında bu hasarın daha sınırlı olduğu belirlenmiştir. İntraartiküler HA uygulaması, kontrol grubuna kıyasla koruyucu etki gösterse de, ozon ya da ozon+HA kombinasyonu kadar etkili olmamıştır. Özellikle intraartiküler ozon tedavisinin, HA'ya kıyasla daha düşük kıkırdak kaybı genişliği ve dejenerasyon skorları ile sonuçlandığı görülmüş, bu durum ozon'un antiinflamatuvar ve doku yenileyici etkilerini destekleyen literatürle (Bocci, 2006; Borrelli ve ark., 2015; Spassim ve ark., 2022) uyumlu bulunmuştur.

İntraartiküler ozon+HA kombinasyonu ise, özellikle yüzey bölgesinde (%0 derinlik) en düşük matriks kaybı ve dejenerasyon skoru ile en etkili tedavi yaklaşımı

olarak öne çıkmıştır. İntraperitoneal ozon uygulanan grupta, modifiye Mankin skorlamasında olumlu sonuçlar elde edilmiş olsa da, kıkırdak matriks kaybı ve dejenerasyon açısından daha az koruyucu etki gözlenmiştir. Bu durum, sistemik uygulamanın inflamasyonu azaltmada etkili olduğunu, ancak lokal matriks koruyucu etki açısından intraartiküler uygulamaların daha üstün olduğunu düşündürmektedir. Literatürde, CrCLT modeli ile oluşturulan OA'da intraartiküler ozon+HA kombinasyonunun kıkırdak matriks kaybı ve dejenerasyon skoru ile birlikte değerlendirildiği kapsamlı bir çalışmaya rastlanmaması yönüyle çalışmamız literatüre katkı açısından son derece önemlidir.

TNF-α'nın akut fazda yükselip, kronik dönemde IL-10 gibi antiinflamatuvar sitokinlerle dengelenebileceği bilinmektedir (Bocci, 2011). Literatürde, ozon tedavisinin OA oluşturulan ratlarda IL-6 ve TNF-α seviyelerini anlamlı şekilde azalttığı gösterilmiştir (Fernández-Cuadros ve ark., 2022; Xu ve ark., 2020; Zhang ve ark., 2008). Campo ve ark. (2003), HA ve kondroitin sülfat kombinasyonunun inflamasyonu azalttığını, ancak TNF-α düzeylerini doğrudan etkilemediğini göstermiştir. Yapılan benzer bazı çalışmalarda ise, TNF-α seviyelerinde belirgin bir değişiklik gözlenmemiştir (Chen, Yu, Lu, & Lin, 2013; Roth ve ark., 2005). Çalışmamızda ise, TNF-α düzeylerinde gruplar arasında istatistiki olarak anlamlı bir farklılık tespit edilememiştir. Bu veriler, osteoartritis patogenezinde TNF-α'nın kritik rolünü vurgulamakla birlikte, HA ve ozon gibi ajanların TNF-α'yı doğrudan baskılamak yerine inflamatuvar süreci modüle ettiğini düşündürmektedir (Goldring, & Otero, 2011; Lopes de Jesus ve ark., 2017; Migliore, & Procopio, 2015).

Osteoartritis; kıkırdak dejenerasyonu, inflamasyon ve matriks bileşenlerinin kaybı ile karakterizedir (Goldring, & Otero, 2011). Kollajen tip II, eklem kıkırdağının ana yapısal bileşeni olup, osteoartritis sürecinde MMP-13 gibi enzimler tarafından yıkımlanır (Goldring, & Marcu, 2009; Mehana, Khafaga, & El-Blehi, 2019). Ratlarda oluşturulan farklı osteoartritis modellerinde, kıkırdak onarımında kollajen tip II seviyelerinin arttığı rapor edilmiştir (Borrelli, & Bocci, 2018; Zheng ve ark., 2020). Yapılan çalışmalar (Luo, 2017; Manoto, Maepa, & Motaung, 2018; Xu ve ark., 2020) ozon'un OA tedavisinde uygulanmasının MMP-13 ekspresyonunu azaltıp, kollajen tip II seviyesini artırarak, kıkırdak dejenerasyonunu önlediğini bildirmiştir. Çalışmamızda intraartiküler ve intraperitoneal kontrol gruplarında kollajen tip II boyanmasının düşük

olması, OA sürecinde kollajen tip II ekspresyonunun baskılanması ve kıkırdak yapısının bozulmasını açıklamaktadır. İntraartiküler HA, ozon ve ozon+HA gruplarında ise, kollajen tip II için güçlü bir boyanma gözlenmiştir. Bu sonuç, tedavilerin kıkırdak rejenerasyonunu destekleyerek, matriks bütünlüğünü koruyabileceğini göstermekte olup, literatür ile uyumludur. İntraperitoneal ozon grubunda sistemik inflamasyon baskılanarak dolaylı olarak kıkırdak yıkımı yavaşlatılmış olabilir, ancak intraartiküler uygulamalar kadar belirgin bir iyileşme sağlanamamıştır.

Metalloproteinazlar (MMP'ler), özellikle MMP-13, osteoartritis'de eklem yıkımında kritik role sahiptir ve kollajen tip II'yi parçalayarak kıkırdak yıkımını hızlandırır. Ayrıca OA'da hastalığın ilerlemesini belirleyen temel enzimlerden biridir (Rowan, Litherland, Hui, & Milner, 2008; Shiomi, Lemaître, D'Armiento, & Okada, 2010). HA'nın inflamatuvar sinyal yollarını modüle ederek, MMP-13 ekspresyonunu baskıladığı daha önce bildirilmiştir (Li, Wang, Yuan, & Min, 2017; Takaishi ve ark., 2008). Ozon'un eklemde reaktif oksijen türleri (ROS) aracılığıyla inflamatuvar sitokinleri modüle ettiği, bu sayede MMP'leri baskıladığı ve proteoglikan kaybını azalttığı gösterilmiştir (Borrelli, & Bocci, 2018). Çalışmamızda MMP-13 ekspresyonu açısından yapılan immünohistokimyasal değerlendirmede HA, ozon+HA grupları ve intraperitoneal ozon grubunda belirgin bir boyanma gözlenmemiştir. Bu gruplara ait örneklerde MMP-13 boyanmasının negatif olması, HA'nın yıkıcı enzim ekspresyonunu baskılayıcı etkisine ve ozon'un sistemik antiinflamatuvar etkileriyle MMP-13 ekspresyonunu baskılamış olabileceğini işaret edebilir. İntraartiküler ozon grubunda 5 örneğin 4'ünde zayıf pozitif boyanma gözlenmesi ozon'un oksidatif etkileri nedeniyle enzimatik aktiviteyi artırmış olabileceği değerlendirilebilir. İntraartiküler ozon+HA grubunda, sadece 1 örnekte belirlenen zayıf pozitif boyanma HA'nın ozon'un potansiyel MMP-13 indüksiyonunu dengeleyerek yıkıcı süreçleri baskılayabileceğini düşündürmektedir. Kontrol i.p. grubu, örneklerin tamamında MMP-13 pozitifliği saptanması ise osteoartritis etkisiyle artmış MMP-13 ekspresyonunu göstermektedir. Bu durum, inflamasyonun baskılanmasıyla birlikte kıkırdak yıkımının azaldığını ve tedavi edilen gruplarda kıkırdak doku bütünlüğünün daha iyi korunduğunu ortaya koymaktadır.

Osteoartritis tedavisinde ozon ve HA'nın ayrı şekilde kullanımının semptomatik

iyileşme sağladığı bildirilmektedir (Borrelli, & Bocci, 2018; Sconza ve ark., 2023). Ayrıca farklı ajanlarla kombine tedavilerin etkinliği konusunda hem cerrahi hem de kimyasal modeller ile çalışmalar devam etmektedir (Lampropoulou-Adamidou ve ark., 2014; Spassim ve ark., 2022). Genel olarak, kombinasyon tedavilerini inceleyen çalışmaların çoğunlukla kimyasal OA modellerini kullandığı görülmektedir (Dayanır ve ark., 2022; Spassim ve ark., 2022). Yaptığımız literatür taramasında, cerrahi bir girişim olan CrCLT ile oluşturulan diz OA modellerinde spesifik olarak ozon ve hiyaluronik asit (HA) kombinasyonunun etkinliğini değerlendiren bir deneysel çalışmaya rastlanmamıştır. İntraartiküler ve sistemik ozon'un eklem kıkırdağı üzerindeki etkilerini inceleyen deneysel çalışmamızdan elde edilen veriler ışığında, ozon+HA'nın kombine kullanımının inflamasyonu azaltarak, kıkırdak bütünlüğünün korunmasına katkı sağladığı belirlenmiştir. Klinik, bilgisayarlı tomografik, histopatolojik ve immunohistokimyasal verilerle birlikte değerlendirildiğinde, ozon+HA kombinasyonunun güçlü bir terapötik etki gösterdiği ortaya konulmuştur. Bu etki mekanizmasının, ozon'un antiinflamatuvar ve antioksidan özellikleri ile HA'nın eklem içi mekanik ve biyokimyasal etkilerinin birleşmesinden kaynaklandığı düşünülmüştür. Elde edilen bulgular, klinik araştırmalar için yol gösterici olmakla birlikte, farklı hayvan türleri üzerinde ve uzun vadeli etkinliğin belirlenmesi için daha ileri çalışmalar yapılabilir.

6. KAYNAKLAR

Abramoff, B., & Caldera, F. E. (2020). Osteoarthritis: pathology, diagnosis, and treatment options. Medical Clinics, 104(2), 293-311. https://doi.org/10.1016/j.mcna.2019.10.007

Aiken, S. W., Kass, P. H., & Toombs, J. P. (1995). Intercondylar notch width in dogs with and without cranial cruciate ligament injuries. Veterinary and Comparative Orthopaedics and Traumatology, 8(03), 128-132. https://doi.org/10.1055/s-0038-1632443

Alford, J. W., & Cole, B. J. (2005). Cartilage restoration, part 1: basic science, historical perspective, patient evaluation, and treatment options. The American journal of sports medicine, 33(2), 295-306. https://doi.org/10.1177/0363546504273510

Altman, N. (2007). Ozone therapy: a solution to the opioid epidemic. The oxygen prescription. Miracle of oxidative therapies.

Altman, R. D., Manjoo, A., Fierlinger, A., Niazi, F., & Nicholls, M. (2015). The mechanism of action for hyaluronic acid treatment in the osteoarthritic knee: a systematic review. BMC musculoskeletal disorders, 16, 1-10. https://doi.org/10.1186/s12891-015-0775-z

Altman, R., Bedi, A., Manjoo, A., Niazi, F., Shaw, P., & Mease, P. (2019). Anti-inflammatory effects of intra-articular hyaluronic acid: a systematic review. Cartilage, 10(1), 43-52. https://doi.org/10.1177/1947603517749919

Anderson, K. L., O'Neill, D. G., Brodbelt, D. C., Church, D. B., Meeson, R. L., Sargan, D., ... & Collins, L. M. (2018). Prevalence, duration and risk factors for appendicular osteoarthritis in a UK dog population under primary veterinary care. Scientific reports, 8(1), 5641. https://doi.org/10.1038/s41598-018-23940-z

Anderson, K. L., Zulch, H., O'Neill, D. G., Meeson, R. L., & Collins, L. M. (2020). Risk factors for canine osteoarthritis and its predisposing arthropathies: a systematic review. Frontiers in veterinary science, 7, 220. https://doi.org/10.3389/fvets.2020.00220

Anitua, E., Sánchez, M., & Orive, G. (2010). Potential of endogenous regenerative technology for in situ regenerative medicine. Advanced drug delivery reviews, 62(7-8), 741-752. https://doi.org/10.1016/j.addr.2010.01.001

Ardern, C. L., Taylor, N. F., Feller, J. A., & Webster, K. E. (2014). Fifty-five per cent return to competitive sport following anterior cruciate ligament reconstruction surgery: an updated systematic review and meta-analysis including aspects of physical functioning and contextual factors. British journal of sports medicine, 48(21), 1543-1552. https://doi.org/10.1136/bjsports-2013-093398

Arıncı, K., & Elhan, A. (2001). Anatomi (3. baskı). Ankara: Güneş Kitabevi.

Arıncı, K., & Elhan, A. (2014). Anatomi (6. baskı, Cilt 1). Ankara: Güneş Tıp Kitabevleri.

Arnoczky, S. P., & Marshall, J. L. (1977). The cruciate ligaments of the canine stifle: an anatomical and functional analysis. American journal of veterinary research, 38(11), 1807-1814. Erişim adresi: https://pubmed.ncbi.nlm.nih.gov/931164/

Arnoczky, S. P. (1983). Anatomy of the anterior cruciate ligament. Clinical Orthopaedics and Related Research®, 172, 19-25. Erişim adresi: https://pubmed.ncbi.nlm.nih.gov/6821989/

Arnoczky, S. P., & Marshall, J. L. (1981). Pathomechanics of cruciate and meniscal injuries. In M. J. Bojrab (Ed.), Pathophysiology of small animal surgery (pp. 590–603). Lea & Febiger. Erişim adresi: https://www.cabidigitallibrary.org/doi/full/10.5555/19822296747

Arrich, J., Piribauer, F., Mad, P., Schmid, D., Klaushofer, K., & Müllner, M. (2005). Intra-articular hyaluronic acid for the treatment of osteoarthritis of the knee: systematic review and meta-analysis. Canadian Medical Association Journal, 172(8), 1039-1043. https://doi.org/10.1503/cmaj.1041203

Arvidson, N. G., Gudbjörnsson, B., Elfman, L., Ryden, A. C., Tötterman, T. H., & Hällgren, R. (1994). Circadian rhythm of serum interleukin-6 in rheumatoid arthritis. Annals of the rheumatic diseases, 53(8), 521-524. http://dx.doi.org/10.1136/ard.53.8.521

Asadi, S., Farzanegi, P., & Azarbayjani, M. A. (2018). Effect of exercise, ozone and mesenchymal stem cells therapies on expression of IL-10 and TNF-α in the cartilage tissue of overweight rats with knee osteoarthritis. Social Determinants of Health, 4(3), 162-170. https://doi.org/10.22037/sdh.v4i3.23869

Avilés, M. H. (2013). Use of ozone and ozonated growth factors in musculoskeletal disorders of the canine species. Ozone Therapy Global Journal, 3(1), 95-98. Erişim adresi: https://dialnet.unirioja.es/servlet/articulo?codigo=4828943

Aytekin, K., Uysal, M., Şahiner, G. G., Danışman, M., Baş, O., Takır, S., ... & Esenyel, C. Z. (2020). Evaluation of different intraarticular injection volumes to assess optimum efficient amount; an experimental study in rat knee joints. Journal of Pharmacological and Toxicological Methods, 101, 106658. https://doi.org/10.1016/j.vascn.2019.106658

Bagga, H., Burkhardt, D., Sambrook, P., & March, L. (2006). Longterm effects of intraarticular hyaluronan on synovial fluid in osteoarthritis of the knee. The Journal of rheumatology, 33(5), 946-950.Erişim adresi: https://www.jrheum.org/content/33/5/946.short

Bagi, C. M., Zakur, D. E., Berryman, E., Andresen, C. J., & Wilkie, D. (2015). Correlation between µCT imaging, histology and functional capacity of the osteoarthritic knee in the rat model of osteoarthritis. Journal of translational medicine, 13, 1-12. https://doi.org/10.1186/s12967-015-0641-7

Balazs, E. A., & Denlinger, J. L. (1993). Viscosupplementation: a new concept in the treatment of osteoarthritis. The Journal of Rheumatology. Supplement, 39, 3-9. Erişim adresi: https://pubmed.ncbi.nlm.nih.gov/8410881/

Bannuru, R. R., Natov, N. S., Dasi, U. R., Schmid, C. H., & McAlindon, T. E. (2011). Therapeutic trajectory following intra-articular hyaluronic acid injection in knee osteoarthritis–meta-analysis. Osteoarthritis and cartilage, 19(6), 611-619. https://doi.org/10.1016/j.joca.2010.09.014

Bannuru, R. R., Vaysbrot, E. E., Sullivan, M. C., & McAlindon, T. E. (2014, April). Relative efficacy of hyaluronic acid in comparison with NSAIDs for knee osteoarthritis: a systematic review and meta-analysis. In Seminars in arthritis and rheumatism (Vol. 43, No. 5, pp. 593-599). WB Saunders. https://doi.org/10.1016/j.semarthrit.2013.10.002

Bannuru, R. R., Osani, M. C., Vaysbrot, E. E., Arden, N. K., Bennell, K., Bierma-

Zeinstra, S. M. A., ... & McAlindon, T. E. (2019). OARSI guidelines for the non-surgical management of knee, hip, and polyarticular osteoarthritis. Osteoarthritis and cartilage, 27(11), 1578-1589. https://doi.org/10.1016/j.joca.2019.06.011

Batiste, D. L., Kirkley, A., Laverty, S., Thain, L. M., Spouge, A. R., & Holdsworth, D. W. (2004). Ex vivo characterization of articular cartilage and bone lesions in a rabbit ACL transection model of osteoarthritis using MRI and micro-CT. Osteoarthritis and cartilage, 12(12), 986-996. https://doi.org/10.1016/j.joca.2004.08.010

Bauer, D. C., Hunter, D. J., Abramson, S. B., Attur, M., Corr, M., Felson, D., ... & Kraus, V. B. (2006). Classification of osteoarthritis biomarkers: a proposed approach. Osteoarthritis and Cartilage, 14(8), 723-727. http://dx.doi.org/10.1016/j.joca.2006.04.001

Beck, E. G., Wasser, G., & Viebahn-Hänsler, R. (1989). The current status of ozone therapy: Empirical developments and basic research. Forschende Komplementärmedizin, 5, 61–75. Erişim adresi: https://ozonewithoutborders.ngo/wp-content/uploads/2021/02/

Bendele, A. M. (2001). Animal models of osteoarthritis. Journal of Musculoskeletal and Neuronal Interactions, 1(4), 363-76. Erişim adresi: https://pubmed.ncbi.nlm.nih.gov/15758487/

Benito, M. J., Veale, D. J., FitzGerald, O., Van Den Berg, W. B., & Bresnihan, B. (2005). Synovial tissue inflammation in early and late osteoarthritis. Annals of the rheumatic diseases, 64(9), 1263-1267. http://dx.doi.org/10.1136/ard.2004.025270

Bennell K.L., Buchbinder R., Hinman R.S. (2015). Physical therapies in the management of osteoarthritis: current state of the evidence. Current Opinion in Rheumatology, 27:304-311. https://doi.org/10.1097/BOR.0000000000000160

Bennett, D., & May, C. (1991). An'over-the-top with tibial tunnel'technique for repair of cranial cruciate ligament rupture in the dog. https://doi.org/10.1111/j.1748-5827.1991.tb00522.x

Berenbaum, F. (2013). Osteoarthritis as an inflammatory disease (osteoarthritis is not osteoarthrosis!). Osteoarthritis and cartilage, 21(1), 16-21. https://doi.org/10.1016/j.joca.2012.11.012

Bhosale, A. M., & Richardson, J. B. (2008). Articular cartilage: structure, injuries and review of management. British medical bulletin, 87(1), 77-95. https://doi.org/10.1093/bmb/ldn025

Biazzo, A., Corriero, A. S., & Confalonieri, N. (2018). Intramuscular oxygen-ozone therapy in the treatment of low back pain. Acta Bio Medica: Atenei Parmensis, 89(1), 41. https://doi.org/10.23750/abm.v89i1.5315

Biedert, R. M., Stauffer, E., & Friederich, N. F. (1992). Occurrence of free nerve endings in the soft tissue of the knee joint: a histologic investigation. The American journal of sports medicine, 20(4), 430-433. https://doi.org/10.1177/036354659202000411

Binversie, E. E., Walczak, B. E., Cone, S. G., Baker, L. A., Scerpella, T. A., & Muir, P. (2022). Canine ACL rupture: A spontaneous large animal model of human ACL rupture. BMC Musculoskeletal Disorders, 23(1), 116. https://doi.org/10.1186/s12891-022-05094-2

Bobick, J., & Balaban, N. (2008). The handy anatomy answer book. Visible Ink Press.

Bocci, V., Luzzi, E., Corradeschi, F., & Paulesu, L. (1993). Studies on the biological effects of ozone: 5. Evaluation of immunological parameters and tolerability in

normal volunteers receiving ambulatory autohaemotherapy. Biotherapy, 7, 83-90. https://doi.org/10.1007/BF01877731

Bocci, V. A., Valacchi, G., Rossi, R., Giustarini, D., Paccagnini, E., Pucci, A. M., & Simplicio, P. D. (1999). Studies on the biological effects of ozone: 9. Effects of ozone on human platelets. Platelets, 10(2-3), 110-116. https://doi.org/10.1080/09537109909169172

Bocci, V. (2004). Ozone as Janus: this controversial gas can be either toxic or medically useful. Mediators of inflammation, 13(1), 3-11. https://doi.org/10.1080/0962935062000197083

Bocci, V., Aldinucci, C., & Bianchi, L. (2005). The use of hydrogen peroxide as a medical drug. Riv Ital Ossigeno Ozonoterapia, 4, 30-39. Erişim adresi: https://www.researchgate.net/publication/288995093

Bocci, V. A. (2006). Scientific and medical aspects of ozone therapy. State of the art. Archives of medical research, 37(4), 425-435. https://doi.org/10.1016/j.arcmed.2005.08.006

Bocci, V. A. (2007). Tropospheric ozone toxicity vs. usefulness of ozone therapy. Archives of medical research, 38(2), 265-267. https://doi.org/10.1016/j.arcmed.2006.09.011

Bocci, V., Borrelli, E., Travagli, V., & Zanardi, I. (2009). The ozone paradox: ozone is a strong oxidant as well as a medical drug. Medicinal research reviews, 29(4), 646-682. https://doi.org/10.1002/med.20150

Bocci, V., Zanardi, I., & Travagli, V. (2011). Ozone: a new therapeutic agent in vascular diseases. American Journal of Cardiovascular Drugs, 11, 73-82. https://doi.org/10.2165/11539890-000000000-00000

Bocci, V., Borrelli, E., Zanardi, I., & Travagli, V. (2015). The usefulness of ozone treatment in spinal pain. Drug design, development and therapy, 2677-2685. https://doi.org/10.2147/DDDT.S74518

Boden, B. P., Dean, G. S., Feagin, J. A., & Garrett, W. E. (2000). Mechanisms of anterior cruciate ligament injury. Orthopedics, 23(6), 573-578. https://doi.org/10.3928/0147-7447-20000601-15

Bonecka, J., Skibniewski, M., Zep, P., & Domino, M. (2023). Knee joint osteoarthritis in overweight cats: the clinical and radiographic findings. Animals, 13(15), 2427. https://doi.org/10.3390/ani13152427

Borges, R. S., Ortiz, B. L. S., Pereira, A. C. M., Keita, H., & Carvalho, J. C. T. (2019). Rosmarinus officinalis essential oil: A review of its phytochemistry, anti-inflammatory activity, and mechanisms of action involved. Journal of ethnopharmacology, 229, 29-45. https://doi.org/10.1016/j.jep.2018.09.038

Borrego, A., Zamora, Z. B., González, R., Romay, C., Menéndez, S., Hernández, F., ... & Rojas, E. (2004). Protection by ozone preconditioning is mediated by the antioxidant system in cisplatin-induced nephrotoxicity in rats. Mediators of inflammation, 13, 13-19. https://doi.org/10.1080/09629350410001664806

Borrelli, E., Alexandre, A., Iliakis, E., Alexandre, A., & Bocci, V. J. J. A. (2015). Disc herniation and knee arthritis as chronic oxidative stress diseases: the therapeutic role of oxygen ozone therapy. Journal of Arthritis, 4(3), 161. https://doi.org/10.4172/2167-7921.1000161

Borrelli, E., & Bocci, V. (2018). The use of ozone in medicine. Annals of Medical and Health Sciences Research| Volume, 8(2). Erişim adresi: https://www.amhsr.org/articles/the-use-of-ozone-in-medicine.pdf

Botter, S. M., van Osch, G. J., Waarsing, J. H., van der Linden, J. C., Verhaar, J. A., & Weinans, H. (2011). Quantification of subchondral bone changes in a murine osteoarthritis model using micro-CT. Bone, 48(3), 603-607. https://doi.org/10.1016/j.bone.2010.10.174

Bouchgua, M., Alexander, K., d'Anjou, M. A., Girard, C. A., Carmel, E. N., Beauchamp, G., ... & Laverty, S. (2009). Use of routine clinical multimodality imaging in a rabbit model of osteoarthritis–part I. Osteoarthritis and cartilage, 17(2), 188-196. https://doi.org/10.1016/j.joca.2008.06.017

Bove, S. E., Laemont, K. D., Brooker, R. M., Osborn, M. N., Sanchez, B. M., Guzman, R. E., ... & Kilgore, K. S. (2006). Surgically induced osteoarthritis in the rat results in the development of both osteoarthritis-like joint pain and secondary hyperalgesia. Osteoarthritis and Cartilage, 14(10), 1041-1048. https://doi.org/10.1016/j.joca.2006.05.001

Braun, H. J., & Gold, G. E. (2012). Diagnosis of osteoarthritis: imaging. Bone, 51(2), 278-288. https://doi.org/10.1016/j.bone.2011.11.019

Brenn, D., Richter, F., & Schaible, H. G. (2007). Sensitization of unmyelinated sensory fibers of the joint nerve to mechanical stimuli by interleukin-6 in the rat: an inflammatory mechanism of joint pain. Arthritis & Rheumatism, 56(1), 351-359. http://dx.doi.org/10.1002/art.22282

Brindle T, Nyland J, Johnson DL (2001) The meniscus: review of basic principles with application to surgery and rehabilitation. Journal of Athletic Training, 36(2):160. Erişim adresi: https://pmc.ncbi.nlm.nih.gov/articles/PMC155528/

Brombini, G. C., Rahal, S. C., Fabro, A. T., Santos, I. F. C. D., Tsunemi, M. H., Joaquim, J. G. F., ... & Mamprim, M. J. (2021). Use of hyaluronic acid associated with triamcinolone acetonide or ozone gas in the treatment of induced osteoarthritis in rabbits. Acta Cirúrgica Brasileira, 36, e361201. https://doi.org/10.1590/ACB361201

Brown NP, Bertocci GE, Marcellin-Little DJ. (2017). Canine cranial cruciate ligament deficient stifle biomechanics associated with extra-articular stabilization predicted using a computer model. Veterinary Surgery, 46(5), 653–662. https://doi.org/10.1111/vsu.12652

Buckwalter, J. A., & Mankin, H. J. (1997). Articular cartilage: part I. Journal of Bone and joint surgery, 79(4), 600. Erişim adresi: https://pubmed.ncbi.nlm.nih.gov/15952258/

Buckwalter, J. A., Mankin, H. J., & Grodzinsky, A. J. (2005). Articular cartilage and osteoarthritis. Instructional Course Lectures-American Academy of Orthopaedic Surgeons, 54, 465. Erişim adresi: https://pubmed.ncbi.nlm.nih.gov/15952258/

Cake, M. A., Read, R. A., Guillou, B., Smith, M. M., Little, C. B., & Ghosh, P. (2015). Changes in gait after bilateral ovariectomy in sheep: Impact of hormone replacement therapy. Menopause, 22(4), 431-439. https://doi.org/10.1097/GME.0000000000000328

Campo, G. M., Avenoso, A., Campo, S., Ferlazzo, A. M., Altavilla, D., & Calatroni, A. (2003). Efficacy of treatment with glycosaminoglycans on experimental collagen-induced arthritis in rats. Arthritis Research & Therapy, 5, 1-10. https://doi.org/10.1186/ar748

Canapp Jr, S. O., Leasure, C. S., Cox, C., Ibrahim, V., & Carr, B. J. (2016). Partial cranial cruciate ligament tears treated with stem cell and platelet-rich plasma combination therapy in 36 dogs: a retrospective study. Frontiers in veterinary

science, 3, 112. https://doi.org/10.3389/fvets.2016.00112
Canapp, S. O. (2018). Conservative treatment options for partial and complete CCL tears in dogs. Veterinary Practice News. Erişim adresi: https://www.veterinarypracticenews.com/conservative-treatment-options-for-partial-and-complete-ccl-tears-in-dogs/
Caplan, A. I. (2007). Adult mesenchymal stem cells for tissue engineering versus regenerative medicine. Journal of cellular physiology, 213(2), 341-347. https://doi.org/10.1002/jcp.21200
Chambers, C. C., Lynch, J. A., Feeley, B. T., & Nevitt, M. C. (2023). Association of Medial Meniscus Root Tears and Nonroot Tears With Worsening of Radiographic Knee Osteoarthritis. Orthopaedic Journal of Sports Medicine, 11(9), 23259671231195894. https://doi.org/10.1177/23259671231195894
Chen, H., Yu, B., Lu, C., & Lin, Q. (2013). The effect of intra-articular injection of different concentrations of ozone on the level of TNF-α, TNF-R1, and TNF-R2 in rats with rheumatoid arthritis. Rheumatology international, 33, 1223-1227. https://doi.org/10.1007/s00296-012-2529-7
Chen, S., Fu, P., Wu, H., & Pei, M. (2017). Meniscus, articular cartilage and nucleus pulposus: a comparative review of cartilage-like tissues in anatomy, development and function. Cell and tissue research, 370, 53-70. https://doi.org/10.1007/s00441-017-2613-0
Christiansen, B. A. (2019). The importance of performing knee surgery in rats. Osteoarthritis and Cartilage, 27(8), 1107-1108. https://doi.org/10.1016/j.joca.2019.04.011
Clavo, B., Rodríguez-Abreu, D., Galván, S., Federico, M., Martínez-Sánchez, G., Ramallo-Fariña, Y., ... & Serrano-Aguilar, P. (2022). Long-term improvement by ozone treatment in chronic pain secondary to chemotherapy-induced peripheral neuropathy: A preliminary report. Frontiers in Physiology, 13, 935269. https://doi.org/10.3389/fphys.2022.935269
Combe, R., Bramwell, S., & Field, M. J. (2004). The monosodium iodoacetate model of osteoarthritis: A model of chronic nociceptive pain in rats? Neuroscience Letters, 370(2–3), 236-240. https://doi.org/10.1016/j.neulet.2004.08.023
Comerford, E. J., Tarlton, J. F., Innes, J. F., Johnson, K. A., Amis, A. A., & Bailey, A. J. (2005). Metabolism and composition of the canine anterior cruciate ligament relate to differences in knee joint mechanics and predisposition to ligament rupture. Journal of Orthopaedic Research, 23(1), 61-66. https://doi.org/10.1016/j.orthres.2004.05.016
Cook, J. L., Hung, C. T., Kuroki, K., Stoker, A. M., Cook, C. R., Pfeiffer, F. M., ... & Stannard, J. P. (2014). Animal models of cartilage repair. Bone & joint research, 3(4), 89-94. https://doi.org/10.1302/2046-3758.34.2000238
Cooper, C., Chapurlat, R., Al-Daghri, N., Herrero-Beaumont, G., Bruyère, O., Rannou, F., ... & Reginster, J. Y. (2019). Safety of oral non-selective non-steroidal anti-inflammatory drugs in osteoarthritis: what does the literature say? Drugs & aging, 36 (Suppl 1), 15-24. https://doi.org/10.1007/s40266-019-00660-1
Cross, C. E., Reznick, A. Z., Packer, L., Davts, P. A., Suzuki, Y. J., & Halliwell, B. (1992). Oxidative damage to human plasma proteins by ozone. Free Radical Research Communications, 15(6), 347-352. https://doi.org/10.3109/10715769209049150
Cunha, J. E., Barbosa, G. M., Castro, P. A. T. D. S., Luiz, B. L. F., Silva, A. C. A.,

Russo, T. L., ... & Salvini, T. F. (2019). Knee osteoarthritis induces atrophy and neuromuscular junction remodeling in the quadriceps and tibialis anterior muscles of rats. Scientific Reports, 9(1), 6366. https://doi.org/10.1038/s41598-019-42546-7

Custers, R. J., Creemers, L. B., Verbout, A. J., van Rijen, M. H., Dhert, W. J., & Saris, D. B. (2007). Cartilage damage caused by metal implants applied for the treatment of established localized cartilage defects in a rabbit model. Osteoarthritis and Cartilage, 15(8), 937-945. https://doi.org/10.1016/j.joca.2007.02.008

Dagenais, S. (2007). Intra-articular hyaluronic acid (viscosupplementation) for hip osteoarthritis. Issues in emerging health technologies, (98), 1-4. Erişim adresi: https://pubmed.ncbi.nlm.nih.gov/17520755/

Dar, F. H., & Aspden, R. M. (2003). A finite element model of an idealized diarthrodial joint to investigate the effects of variation in the mechanical properties of the tissues. Proceedings of the Institution of Mechanical Engineers, Part H: Journal of Engineering in Medicine, 217(5), 341-348. https://doi.org/10.1243/095441103770802504

Davarinos, N., O′ Neill, B. J., & Curtin, W. (2014). A brief history of anterior cruciate ligament reconstruction. Advances in Orthopedic Surgery, 2014(1), 706042. https://doi.org/10.1155/2014/706042

Davatchi, F., Abdollahi, B. S., Mohyeddin, M., Shahram, F., & Nikbin, B. (2011). Mesenchymal stem cell therapy for knee osteoarthritis. Preliminary report of four patients. International Journal of Rheumatic Diseases, 14(2), 211-215. https://doi.10.1111/j.1756-185X.2011.01599.x

Dayanır, H., Han, S., Özoğu, C., Babacan, A. C., Uludağ, O., & Dayanir, D. (2022). Comparing Therapeutic Effects of Intraarticular Ozone and Hyaluronic Acid in the Rat Model of Experimental Knee Osteoarthritis. Gazi Medical Journal, 33(4). http://dx.doi.org/10.12996/gmj.2022.86

De Girolamo, L., Kon, E., Filardo, G., Marmotti, A. G., Soler, F., Peretti, G. M., ... & Chubinskaya, S. (2016). Regenerative approaches for the treatment of early OA. Knee Surgery, Sports Traumatology, Arthroscopy, 24, 1826-1835. https://doi.org/10.1007/s00167-016-4125-y

De Rooster, H., De Bruin, T., & Van Bree, H. (2006). Invited review—morphologic and functional features of the canine cruciate ligaments. Veterinary surgery, 35(8), 769-780. https://doi.org/10.1111/j.1532-950X.2006.00221.x

De Vos, N. R., & Simoens, P. J. (1992). Angiologia. In O. Schaller (Ed.), Illustrated veterinary anatomical nomenclature (pp. 322–325). Ferdinand Enke Verlag.

DeCamp, C. E., Johnston, S. A., Déjardin, L. M., & Schaefer, S. L. (Eds.). (2016). The stifle joint. In Brinker, Piermattei & Flo's handbook of small animal orthopaedics and fracture repair (5th ed., pp. 616–643). Elsevier.

Delgado-Roche, L., Riera-Romo, M., Mesta, F., Hernández-Matos, Y., Barrios, J. M., Martínez-Sánchez, G., & Al-Dalaien, S. M. (2017). Medical ozone promotes Nrf2 phosphorylation reducing oxidative stress and pro-inflammatory cytokines in multiple sclerosis patients. European journal of pharmacology, 811, 148-154. https://doi.org/10.1016/j.ejphar.2017.06.017

Di Matteo, B., Vandenbulcke, F., Vitale, N. D., Iacono, F., Ashmore, K., Marcacci, M., & Kon, E. (2019). Minimally manipulated mesenchymal stem cells for the treatment of knee osteoarthritis: a systematic review of clinical evidence. Stem cells international, 2019(1), 1735242. https://doi.org/10.1155/2019/1735242

Dieppe, P. A., & Buckwalter, J. A. (1998). Management of limb joint osteoarthritis. In J. H. Klippel & P. A. Dieppe (Eds.), Rheumatology (2nd ed., p. 8.9.3). Mosby. https://doi.org/10.1097/00002281-199305040-00014

Dieppe, P. A., & Lohmander, L. S. (2005). Pathogenesis and management of pain in osteoarthritis. The Lancet, 365(9463), 965–973. https://doi.org/10.1016/S0140-6736(05)71086-2

Dijkgraaf, L. C., de Bont, L. G., Boering, G., & Liem, R. S. (1995). The structure, biochemistry, and metabolism of osteoarthritic cartilage: A review of the literature. Journal of Oral and Maxillofacial Surgery, 53(10), 1182-1192. https://doi.org/10.1016/0278-2391(95)90414-2

Dougados, M., Nguyen, M., Listrat, V., & Amor, B. (1993). High molecular weight sodium hyaluronate (hyalectin) in osteoarthritis of the knee: a 1 year placebo-controlled trial. Osteoarthritis and cartilage, 1(2), 97-103. https://doi.org/10.1016/S1063-4584(05)80024-X

Doverspike, M., Vasseur, P. B., Harb, M. F., & Walls, C. M. (1993). Contralateral cranial cruciate ligament rupture: Incidence in 114 dogs. Journal of the American Animal Hospital Association, 29, 167–170. Erişim adresi: https://www.cabidigitallibrary.org/doi/full/10.5555/19932289080

El-Mehi, A. E., & Faried, M. A. (2020). Controlled ozone therapy modulates the neurodegenerative changes in the frontal cortex of the aged albino rat. Annals of Anatomy-Anatomischer Anzeiger, 227, 151428. https://doi.org/10.1016/j.aanat.2019.151428

Elsaid, K. A., Machan, J. T., Waller, K., Fleming, B. C., & Jay, G. D. (2009). The impact of anterior cruciate ligament injury on lubricin metabolism and the effect of inhibiting tumor necrosis factor α on chondroprotection in an animal model. Arthritis & Rheumatism: Official Journal of the American College of Rheumatology, 60(10), 2997-3006. https://doi.org/10.1002/art.24800

Enomoto, M., de Castro, N., & Hash, J. (2024). Prevalence of radiographic appendicular osteoarthritis and associated clinical signs in young dogs. Scientific Reports, 14(1), 2827. https://doi.org/10.1038/s41598-024-52324-9

Epstein, M. E. (2019). Anti-nerve growth factor monoclonal antibody: a prospective new therapy for canine and feline osteoarthritis. The Veterinary record, 184(1), 20. https://doi.org/10.1136/vr.k5292

Evans HE, Christensen GC: Ligaments and joints of the pel_vic limb, in Evans HE, Christensen GC (eds): Miller's Anatomy of the Dog (ed 2). Philadephia, PA, Saunders, 1979, pp 225–268

Evans, H. E., & de Lahunta, A. (2013). Miller's anatomy of the dog (4th ed.). Elsevier.

Fanelli, G. C., Beck, J. D., & Edson, C. J. (2010). Current concepts review: the posterior cruciate ligament. The journal of knee surgery, 23(02), 061-072. https://doi.org/10.1055/s-0030-1267466

Feagin, J. A., & Curl, W. W. (1990). Classic Article: Isolated Tear of the Anterior Cruciate Ligament—Five-Year Follow-Up Study. Journal of Orthopaedic & Sports Physical Therapy, 12(6), 232-236. https://doi.org/10.2519/jospt.1990.12.6.232

Fernández-Cuadros, M.E. & Pérez Moro, Olga & Mirón-Canelo, Jose. (2016). Could Ozone Be Used as a Feasible Future Treatment in Osteoarthritis of the Knee? Diversity and Equality in Health and Care. 13. 232-239. https://doi.org/10.21767/2049-5471.100057

Fernández-Cuadros, M. E., Pérez-Moro, O. S., Albaladejo-Florín, M. J., Tobar-Izquierdo, M. M., Magaña-Sánchez, A., Jiménez-Cuevas, P., & Rodríguez-de-Cía, J. (2022). Intra articular ozone modulates inflammation and has anabolic effect on knee osteoarthritis: IL-6 and IGF-1 as pro-inflammatory and anabolic biomarkers. Processes, 10(1), 138. https://doi.org/10.3390/pr10010138

Filardo, G., Kon, E., Di Martino, A., Di Matteo, B., Merli, M. L., Cenacchi, A., ... & Marcacci, M. (2012). Platelet-rich plasma vs hyaluronic acid to treat knee degenerative pathology: study design and preliminary results of a randomized controlled trial. BMC musculoskeletal disorders, 13, 1-8. https://doi.org/10.1186/1471-2474-13-229

Filardo, G., Di Matteo, B., Di Martino, A., Merli, M. L., Cenacchi, A., Fornasari, P., ... & Kon, E. (2015). Platelet-rich plasma intra-articular knee injections show no superiority versus viscosupplementation: a randomized controlled trial. The American journal of sports medicine, 43(7), 1575-1582. https://doi.org/10.1177/0363546515582027

Flood, J. (2010). The role of acetaminophen in the treatment of osteoarthritis. Am J Manag Care, 16(Suppl Management), S48-S54. Erişim adresi: https://pubmed.ncbi.nlm.nih.gov/20297877/

Frye, C. W., Shmalberg, J. W., & Wakshlag, J. J. (2016). Obesity, exercise, and orthopedic disease. Veterinary Clinics of North America: Small Animal Practice, 46(5), 831–841. https://doi.org/10.1016/j.cvsm.2016.04.002

Fu, F. H., Harner, C. D., Johnson, D. L., et al. (1994). Biomechanics of knee ligaments: Basic concepts and clinical application. Instructional Course Lectures, 43, 137–148. Erişim adresi: https://pubmed.ncbi.nlm.nih.gov/9097144/

Gao, R. S., Ballard, J., Watts, L. A., Thornberry, T. D., Ciciora, S. J., McLaughlin, R. J., & Fahey, D. W. (2012). A compact, fast UV photometer for measurement of ozone from research aircraft. Atmospheric Measurement Techniques, 5(9), 2201-2210. https://doi.org/10.5194/amt-5-2201-2012

Gao, X., Lee, J., Malladi, S., Melendez, L., Lascelles, B. D. X., & Al-Murrani, S. (2013). Feline degenerative joint disease: a genomic and proteomic approach. Journal of Feline Medicine and Surgery, 15(6), 466-477. https://doi.org/10.1177/1098612X12470652

García-Araya, J. F., Beltrán, F. J., & Aguinaco, A. (2010). Diclofenac removal from water by ozone and photolytic TiO2 catalysed processes. Journal of Chemical Technology & Biotechnology, 85(6), 798-804. https://doi.org/10.1002/jctb.2363

Gazzeri, R., Galarza, M., Neroni, M., Esposito, S., & Alfieri, A. (2007). Fulminating septicemia secondary to oxygen-ozone therapy for lumbar disc herniation: case report. Spine, 32(3), E121-E123. https://doi.org/10.1097/01.brs.0000254125.85406.6e

Gerwin, N., Bendele, A. M., Glasson, S., & Carlson, C. S. (2010). The OARSI histopathology initiative–recommendations for histological assessments of osteoarthritis in the rat. Osteoarthritis and cartilage, 18, S24-S34. https://doi.org/10.1016/j.joca.2010.05.030

Ghosh, P., Read, R., Armstrong, S., Wilson, D., Marshall, R., & McNair, P. (1993, June). The effects of intraarticular administration of hyaluronan in a model of early osteoarthritis in sheep I. Gait analysis and radiological and morphological studies. In Seminars in arthritis and rheumatism (Vol. 22, No. 6, pp. 18-30). WB Saunders. https://doi.org/10.1016/S0049-0172(10)80016-2

Ghosh, P., & Guidolin, D. (2002, August). Potential mechanism of action of intra-articular hyaluronan therapy in osteoarthritis: are the effects molecular weight dependent? In Seminars in arthritis and rheumatism (Vol. 32, No. 1, pp. 10-37). WB Saunders. https://doi.org/10.1053/sarh.2002.33720

Gielen, I., & van Bree, H. (2018). Computed Tomography (CT) of the stifle. Advances in the Canine Cranial Cruciate Ligament, Muir P.(eds), Wiley-Blackwell, 20, 141-154. https://doi.org/10.1002/9781119261728.ch20

Glasson, S. S., Chambers, M. G., Van Den Berg, W. B., & Little, C. B. (2010). The OARSI histopathology initiative–recommendations for histological assessments of osteoarthritis in the mouse. Osteoarthritis and cartilage, 18, S17-S23. https://doi.org/10.1016/j.joca.2010.05.025

Glyn-Jones, S., Palmer, A. J. R., Agricola, R., Price, A. J., Vincent, T. L., Weinans, H., & Carr, A. J. (2015). Osteoarthritis. The Lancet, 386(9991), 376–387. https://doi.org/10.1016/S0140-6736(14)60802-3

Gnudi, G., & Bertoni, G. (2001). Echographic examination of the stifle joint affected by cranial cruciate ligament rupture in the dog. Veterinary Radiology & Ultrasound, 42(3), 266-270. https://doi.org/10.1111/j.1740-8261.2001.tb00938.x

Goldberg, V. M., & Buckwalter, J. A. (2005). Hyaluronans in the treatment of osteoarthritis of the knee: evidence for disease-modifying activity. Osteoarthritis and cartilage, 13(3), 216-224. https://doi.org/10.1016/j.joca.2004.11.010

Goldring, M. B., & Berenbaum, F. (2004). The regulation of chondrocyte function by proinflammatory mediators: prostaglandins and nitric oxide. Clinical Orthopaedics and Related Research®, 427, S37-S46. https://doi.org/10.1097/01.blo.0000144484.69656.e4

Goldring, M. B., & Marcu, K. B. (2009). Cartilage homeostasis in health and rheumatic diseases. Arthritis research & therapy, 11, 1-16. https://doi.org/10.1186/ar2592

Goldring, M. B., Otero, M., Plumb, D. A., Dragomir, C., Favero, M., El Hachem, K., ... & Marcu, K. B. (2011). Roles of inflammatory and anabolic cytokines in cartilage metabolism: signals and multiple effectors converge upon MMP-13 regulation in osteoarthritis. European cells & materials, 21, 202. https://doi.org/10.22203/ecm.v021a16

Goldstein, B. D., & Balchum, O. J. (1967). Effect of ozone on lipid peroxidation in the red blood cell. Proceedings of the Society for Experimental Biology and Medicine, 126(2), 356-358. https://doi.org/10.3181/00379727-126-32444

Goodman, S. (2005). Osteoarthritis. In A. M. F. Yee & S. A. Paget (Eds.), Expert guide to rheumatology (pp. 269–283). American College of Physicians. https://doi.org/10.7748/nop.17.9.35.s22

Gregory, M. H., Capito, N., Kuroki, K., Stoker, A. M., Cook, J. L., & Sherman, S. L. (2012). A review of translational animal models for knee osteoarthritis. Arthritis, 2012(1), 764621. https://doi.org/10.1155/2012/764621.

Gregory, N. S., Harris, A. L., Robinson, C. R., Dougherty, P. M., Fuchs, P. N., & Sluka, K. A. (2013). An overview of animal models of pain: disease models and outcome measures. The journal of pain, 14(11), 1255-1269. https://doi.org/10.1016/j.jpain.2013.06.008

Greis, P. E., Bardana, D. D., Holmstrom, M. C., & Burks, R. T. (2002). Meniscal injury: I. Basic science and evaluation. JAAOS-journal of the american academy of orthopaedic surgeons, 10(3), 168-176. https://doi.org/10.5435/00124635-

200205000-00003
Guermazi, A., Hayashi, D., Eckstein, F., Hunter, D. J., Duryea, J., & Roemer, F. W. (2013). Imaging of osteoarthritis. Rheumatic Disease Clinics, 39(1), 67-105. https://doi.org/10.1016/j.rdc.2012.10.003.
Guingamp, C., Gegout-Pottie, P., Philippe, L., Terlain, B., Netter, P., & Gillet, P. (1997). Mono-iodoacetate-induced experimental osteoarthritis. A dose-response study of loss of mobility, morphology, and biochemistry. Arthritis & Rheumatism: Official Journal of the American College of Rheumatology, 40(9), 1670-1679. https://doi.org/10.1002/art.1780400917
Gupta, R. C., Lall, R., Srivastava, A., & Sinha, A. (2019). Hyaluronic acid: molecular mechanisms and therapeutic trajectory. Frontiers in veterinary science, 6, 458280. https://doi.org/10.3389/fvets.2019.00192
Halliwell, B., Clement, M. V., & Long, L. H. (2000). Hydrogen peroxide in the human body. Federation of European Biochemical Societies Letters, 486(1), 10-13. https://doi.org/10.1016/S0014-5793(00)02197-9
Han, H. J., Kim, J. Y., Jang, H. Y., Lee, B., Yoon, J. H., Jang, S. K., ... & Jeong, S. W. (2007). Fluoroscopic-guided intradiscal oxygen-ozone injection therapy for thoracolumbar intervertebral disc herniations in dogs. in vivo, 21(4), 609-613. Erişim adresi: https://pubmed.ncbi.nlm.nih.gov/17708354/
Harari, J. (1993). Caudal cruciate ligament injury. Veterinary Clinics of North America: Small Animal Practice, 23(4), 821-829. https://doi.org/10.1016/S0195-5616(93)50084-0
Hardie, E. M. (1997). Management of osteoarthritis in cats. Veterinary Clinics of North America: Small Animal Practice, 27(4), 945-953. https://doi.org/10.1016/S0195-5616(97)50088-X
Hardingham, T. E., & Fosang, A. J. (1992). Proteoglycans: many forms and many functions. he Federation of American Societies for Experimental Biology Journal, 6(3), 861-870. https://doi.org/10.1096/fasebj.6.3.1740236
Harner, C. D., Xerogeanes, J. W., Livesay, G. A., Carlin, G. J., Smith, B. A., Kusayama, T., ... & Woo, S. L. Y. (1995). The human posterior cruciate ligament complex: an interdisciplinary study: ligament morphology and biomechanical evaluation. The American journal of sports medicine, 23(6), 736-745. https://doi.org/10.1177/03635465950230061
Hart, B. L., Hart, L. A., Thigpen, A. P., & Willits, N. H. (2014). Long-term health effects of neutering dogs: comparison of Labrador Retrievers with Golden Retrievers. Public Library of Science ONE, 9(7), e102241. https://doi.org/10.1371/journal.pone.0102241
Hassebrock, J. D., Gulbrandsen, M. T., Asprey, W. L., Makovicka, J. L., & Chhabra, A. (2020). Knee ligament anatomy and biomechanics. Sports medicine and arthroscopy review, 28(3), 80-86. https://doi.org/10.1097/JSA.0000000000000279
Havelin, J., Imbert, I., Cormier, J., Allen, J., Porreca, F., & King, T. (2016). Central sensitization and neuropathic features of ongoing pain in a rat model of advanced osteoarthritis. The Journal of Pain, 17(3), 374-382. https://doi.org/10.1016/j.jpain.2015.12.001
Hay, C. W., Chu, Q., Budsberg, S. C., Clayton, M. K., & Johnson, K. A. (1997). Synovial fluid interleukin 6, tumor necrosis factor, and nitric oxide values in dogs with osteoarthritis secondary to cranial cruciate ligament rupture. American

journal of veterinary research, 58(9), 1027-1032. https://doi.org/10.2460/ajvr.1997.58.09.1027
Hayami, T., Pickarski, M., Zhuo, Y., Wesolowski, G. A., Rodan, G. A., & Duong, L. T. (2006). Characterization of articular cartilage and subchondral bone changes in the rat anterior cruciate ligament transection and meniscectomized models of osteoarthritis. Bone, 38(2), 234-243. https://doi.org/10.1016/j.bone.2005.08.007
Hayashi, K., Frank, J. D., Dubinsky, C., Hao, Z., Markel, M. D., Manley, P. A., & Muir, P. (2003). Histologic changes in ruptured canine cranial cruciate ligament. Veterinary Surgery, 32(3), 269-277. https://doi.org/10.1053/jvet.2003.50023
Hays, L., Zhang, Z., Mateescu, R. G., Lust, G., Burton-Wurster, N. I., & Todhunter, R. J. (2007). Quantitative genetics of secondary hip joint osteoarthritis in a Labrador Retriever–Greyhound pedigree. American journal of veterinary research, 68(1), 35-41. https://doi.org/10.2460/ajvr.68.1.35
Heffron, L. E., & Campbell, J. R. (1978). Morphology, histology and functional anatomy of the canine cranial cruciate ligament. The Veterinary Record, 102(13), 280-283. https://doi.org/10.1136/vr.102.13.280
Heidari, B. (2011). Knee osteoarthritis prevalence, risk factors, pathogenesis and features: Part I. Caspian journal of internal medicine, 2(2), 205. Erişim adresi: https://pubmed.ncbi.nlm.nih.gov/24024017/
Heidari, P., Heidari, B., & Babaei, M. (2020). Efficacy and predictive factors of response to intra-articular corticosteroids in knee osteoarthritis. Reumatologia/Rheumatology, 58(6), 424-435. https://doi.org/10.5114/reum.2020.102008
Heidorn, S. N., Canapp, S. O., Zink, C. M., Leasure, C. S., & Carr, B. J. (2018). Rate of return to agility competition for dogs with cranial cruciate ligament tears treated with tibial plateau leveling osteotomy. Journal of the American Veterinary Medical Association, 253(11), 1439-1444. https://doi.org/10.2460/javma.253.11.1439
Hellio Le Graverand-Gastineau, M. P. (2010). Disease modifying osteoarthritis drugs: facing development challenges and choosing molecular targets. Current drug targets, 11(5), 528-535. https://doi.org/10.2174/138945010791011893
Henrotin, Y., Hauzeur, J. P., Bruel, P., & Appelboom, T. (2012). Intra-articular use of a medical device composed of hyaluronic acid and chondroitin sulfate (Structovial CS): effects on clinical, ultrasonographic and biological parameters. BMC Research Notes, 5, 1-7. https://doi.org/10.1186/1756-0500-5-407
Henrotin, Y., Raman, R., Richette, P., Bard, H., Jerosch, J., Conrozier, T., ... & Migliore, A. (2015, October). Consensus statement on viscosupplementation with hyaluronic acid for the management of osteoarthritis. In Seminars in arthritis and rheumatism (Vol. 45, No. 2, pp. 140-149). WB Saunders. https://doi.org/10.1016/j.semarthrit.2015.04.011
Hernández, F. A. (2007). To what extent does ozone therapy need a real biochemical control system? Assessment and importance of oxidative stress. Archives of medical research, 38(5), 571-578. https://doi.org/10.1016/j.arcmed.2007.03.002
Hildebrand, C., Öqvist, G., Brax, L., & Tuisku, F. (1991). Anatomy of the rat knee joint and fibre composition of a major articular nerve. The Anatomical Record, 229(4), 545-555. https://doi.org/10.1002/ar.1092290415
Hisada, N., Satsu, H., Mori, A., Totsuka, M., Kamei, J. I., Nozawa, T., & Shimizu, M.

(2008). Low-molecular-weight hyaluronan permeates through human intestinal Caco-2 cell monolayers via the paracellular pathway. Bioscience, biotechnology, and biochemistry, 72(4), 1111-1114. https://doi.org/10.1271/bbb.70748

Hulse, D. A., & Shires, P. K. (1985). The stifle joint. In D. H. Slatter (Ed.), Textbook of small animal surgery (pp. 2193–2235). Saunders.

Hunter, D. J., & Bierma-Zeinstra, S. Osteoarthritis Lancet, 393 (2019). View PDF View article View in Scopus, 1745-1759. https://doi.org/10.1016/S0140-6736(19)30417-9

Iliakis, E., Valadakis, V., Vynios, D. H., Tsiganos, C. P., & Agapitos, E. (2001). Rationalization of the activity of medical ozone on intervertebral disc a histological and biochemical study. Rivista di Neuroradiologia, 14(1_suppl), 23-30. https://doi.org/10.1177/19714009010140S105

ISCO3. (2019). Guidelines and recommendations for medical professionals planning to acquire a medical ozone generator. International Scientific Committee of Ozone Therapy. https://www.isco3.org

Jackson, D. W., Simon, T. M., & Aberman, H. M. (2001). Symptomatic articular cartilage degeneration: The impact in the knee. Arthroscopy: The Journal of Arthroscopic & Related Surgery, 17(Suppl 1), 36-43. https://doi.org/10.1053/jars.2001.26477

Janvier, P., Barrault, J., Petit, A., & Moreau, M. (2018). A comparative study of MIA- and ACLT-induced models of osteoarthritis in rats. Arthritis Research & Therapy, 20(1), 38. https://doi.org/10.1186/s13075-018-1533-2

Jay, G. D., Torres, J. R., Rhee, D. K., Helminen, H. J., Hytinnen, M. M., Cha, C. J., ... & Warman, M. L. (2007). Association between friction and wear in diarthrodial joints lacking lubricin. Arthritis & Rheumatism: Official Journal of the American College of Rheumatology, 56(11), 3662-3669. https://doi.org/10.1002/art.22974

Jean, Y. H., Wen, Z. H., Chang, Y. C., Hsieh, S. P., Tang, C. C., Wang, Y. H., & Wong, C. S. (2007). Intra-articular injection of the cyclooxygenase-2 inhibitor parecoxib attenuates osteoarthritis progression in anterior cruciate ligament-transected knee in rats: role of excitatory amino acids. Osteoarthritis and cartilage, 15(6), 638-645. https://doi.org/10.1016/j.joca.2006.11.008

Jevsevar, D. S. (2013). Treatment of osteoarthritis of the knee: evidence-based guideline. Journal of the American Academy of Orthopaedic Surgeons, 21(9), 571-576. https://doi.org/10.5435/JAAOS-21-09-571

Jo, C. H., Lee, Y. G., Shin, W. H., Kim, H., Chai, J. W., Jeong, E. C., ... & Yoon, K. S. (2014). Intra-articular injection of mesenchymal stem cells for the treatment of osteoarthritis of the knee: a proof-of-concept clinical trial. Stem cells, 32(5), 1254-1266. https://doi.org/10.1002/stem.1634

Johnson, A. L., & Hulse, D. A. (2002). Cranial cruciate ligament rupture. In T. W. Fossum (Ed.), Small animal surgery (2nd ed., pp. 1110–1122). Mosby.

Johnson, S. G., Hulse, D. A., Hogan, H. A., Nelson, J. K., & Boothe, H. W. (1990). System behavior of commonly used cranial cruciate ligament reconstruction autografts. Veterinary Surgery, 18(6), 459-465. https://doi.org/10.1111/j.1532-950X.1990.tb01126.x

Johnson, V. L., & Hunter, D. J. (2014). The epidemiology of osteoarthritis. Best practice & research Clinical rheumatology, 28(1), 5-15. https://doi.org/10.1016/j.berh.2014.01.004

Jordan, K. M., Arden, N. K., Doherty, M., Bannwarth, B., Bijlsma, J. W. J., Dieppe,

P., ... & Dougados, M. (2003). EULAR Recommendations 2003: an evidence based approach to the management of knee osteoarthritis: Report of a Task Force of the Standing Committee for International Clinical Studies Including Therapeutic Trials (ESCISIT). Annals of the rheumatic diseases, 62(12), 1145-1155. https://doi.org/10.1136/ard.2003.011742

JPABS. (n.d.). Knee pain on lateral side: Causes, diagnosis, and treatment. Erişim adresi: https://jpabs.org/misc/knee-pain-on-lateral-side.html

Kapoor, M., Martel-Pelletier, J., Lajeunesse, D., Pelletier, J. P., & Fahmi, H. (2011). Role of proinflammatory cytokines in the pathophysiology of osteoarthritis. Nature Reviews Rheumatology, 7(1), 33-42. https://doi.org/10.1038/nrrheum.2010.196

Karahan, N., Arslan, I., Oztermeli, A., Orak, M. M., Midi, A., & Alp Yücel, I. I. (2020). Comparison of intra-articular application of polydeoxyribonucleic acid and hyaluronic acid in experimentally induced osteoarthritis in rats. Journal of Musculoskeletal Research, 23(03), 2050009. https://doi.org/10.1142/S0218957720500098

Kawano, T., Miura, H., Mawatari, T., Moro-Oka, T., Nakanishi, Y., Higaki, H., & Iwamoto, Y. (2003). Mechanical effects of the intraarticular administration of high molecular weight hyaluronic acid plus phospholipid on synovial joint lubrication and prevention of articular cartilage degeneration in experimental osteoarthritis. Arthritis & Rheumatism: Official Journal of the American College of Rheumatology, 48(7), 1923-1929. https://doi.org/10.1002/art.11172

Kellgren, J. H. (1963). Atlas of standard radiographs. The epidemiology of chronic rheumatism, 2. Erişim adresi: https://cir.nii.ac.jp/crid/1573950399839110272

Kellgren, J. H., & Lawrence, J. (1957). Radiological assessment of osteo-arthrosis. Annals of the Rheumatic Diseases, 16(4), 494-502.

Kempson, G. E. (1972). Mechanical properties of articular cartilage. Journal of Physiology, 223, 23P. Erişim adresi: https://pubmed.ncbi.nlm.nih.gov/5046154/

Kennedy, J. C., Alexander, I. J., & Hayes, K. C. (1982). Nerve supply of the human knee and its functional importance. The American journal of sports medicine, 10(6), 329-335. https://doi.org/10.1177/036354658201000060

Kidd, J. A., Fuller, C., & Barr, A. R. S. (2001). Osteoarthritis in the horse. Equine Veterinary Education, 13(3), 160-168. https://doi.org/10.1111/j.2042-3292.2001.tb00082.x

Knazovicky, D., Helgeson, E. S., Case, B., Gruen, M. E., Maixner, W., & Lascelles, B. D. X. (2016). Widespread somatosensory sensitivity in naturally occurring canine model of osteoarthritis. Journal of Pain, 157(6), 1325-1332. https://doi.org/10.1097/j.pain.0000000000000521

Kobayashi, S., Baba, H., Uchida, K., Negoro, K., Sato, M., Miyazaki, T., ... & Meir, A. (2006). Microvascular system of anterior cruciate ligament in dogs. Journal of orthopaedic research, 24(7), 1509-1520. https://doi.org/10.1002/jor.20183

Kobelt, G., & Fianu-Jonasson, A. (2006). Treatment of stress urinary incontinence with non-animal stabilised hyaluronic acid/dextranomer (NASHA/Dx) gel: an analysis of utility and cost. Clinical drug investigation, 26, 583-591. https://doi.org/10.2165/00044011-200626100-00005

Kohn, M. D., Sassoon, A. A., & Fernando, N. D. (2016). Classifications in brief: Kellgren-Lawrence classification of osteoarthritis. Clinical Orthopaedics and Related Research®, 474, 1886-1893. https://doi.org/10.1007/s11999-016-4732-4

Korkusuz, F. (2013). Ortopedi ve Travmatoloji: Temel Bilimler Araştırma Kitabı (s. 215–230). BAYT Yayıncılık.

Korochina, K. V., Polyakova, V. S., & Korochina, I. E. (2016). Morphology of synovial membrane and articular cartilage in the knee joint in experimental chronic heart failure. Bulletin of experimental biology and medicine, 160(3), 376-380. https://doi.org/10.1007/s10517-016-3175-y

Kotlarz, H., Gunnarsson, C. L., Fang, H., & Rizzo, J. A. (2009). Insurer and out-of-pocket costs of osteoarthritis in the US: Evidence from national survey data. Arthritis & Rheumatism: Official Journal of the American College of Rheumatology, 60(12), 3546-3553. https://doi.org/10.1002/art.24984

Kraeutler, M. J., Wolsky, R. M., Vidal, A. F., & Bravman, J. T. (2017). Anatomy and biomechanics of the native and reconstructed anterior cruciate ligament: surgical implications. The Journal of Bone and Joint Surgery, 99(5), 438-445. https://doi.org/10.2106/JBJS.16.00754

Kulkarni, K., Karssiens, T., Kumar, V., & Pandit, H. (2016). Obesity and osteoarthritis. Maturitas, 89, 22-28. https://doi.org/10.1016/j.maturitas.2016.04.006.

Kuyinu, E. L., Narayanan, G., Nair, L. S., & Laurencin, C. T. (2016). Animal models of osteoarthritis: classification, update, and measurement of outcomes. Journal of Orthopaedic Surgery and Research, 11(1). https://doi.org/10.1186/s13018-016-0346-5

Lampropoulou-Adamidou, K., Lelovas, P., Karadimas, E. V., Liakou, C., Triantafillopoulos, I. K., Dontas, I., & Papaioannou, N. A. (2014). Useful animal models for the research of osteoarthritis. European Journal of Orthopaedic Surgery & Traumatology, 24, 263-271. https://doi.org/10.1007/s00590-013-1205-2

Lane, N. E., Brandt, K., Hawker, G., Peeva, E., Schreyer, E., Tsuji, W., & Hochberg, M. C. (2011). OARSI-FDA initiative: defining the disease state of osteoarthritis. Osteoarthritis and cartilage, 19(5), 478-482. https://doi.org/10.1016/j.joca.2010.09.013

LaPrade, R. F., Moulton, S. G., Nitri, M., Mueller, W., & Engebretsen, L. (2015). Clinically relevant anatomy and what anatomic reconstruction means. Knee Surgery, Sports Traumatology, Arthroscopy, 23, 2950-2959. https://doi.org/10.1007/s00167-015-3629-1

Latham N., Liu C.J. (2010). Strength training in older adults: the benefits for osteoarthritis. Clinics in Geriatric Medicine, 26: 445-459. https://doi.org/10.1016/j.cger.2010.03.006

Latini, E., Curci, E. R., Massimiani, A., Nusca, S. M., Santoboni, F., Trischitta, D., ... & Vulpiani, M. C. (2019). Ultrasonography for oxygen-ozone therapy in musculoskeletal diseases. Medical Gas Research, 9(1), 18-23. https://doi.org/10.4103/2045-9912.254638

Laverty, S., Girard, C. A., Williams, J. M., Hunziker, E. B., & Pritzker, K. P. H. (2010). The OARSI histopathology initiative–recommendations for histological assessments of osteoarthritis in the rabbit. Osteoarthritis and Cartilage, 18, S53-S65. https://doi.org/10.1016/j.joca.2010.05.029

Lee, A. S., Ellman, M. B., Yan, D., Kroin, J. S., Cole, B. J., van Wijnen, A. J., & Im, H. J. (2013). A current review of molecular mechanisms regarding osteoarthritis and pain. Gene, 527(2), 440-447. https://doi.org/10.1016/j.gene.2013.05.069

Lee, Y. C., Nassikas, N. J., & Clauw, D. J. (2011). The role of the central nervous system in the generation and maintenance of chronic pain in rheumatoid arthritis, osteoarthritis and fibromyalgia. Arthritis research & therapy, 13, 1-10. http://dx.doi.org/10.1186/ar3306

Lespasio, M. J., Piuzzi, N. S., Husni, M. E., Muschler, G. F., Guarino, A. J., & Mont, M. A. (2017). Knee osteoarthritis: a primer. The Permanente Journal, 21, 16-183. https://doi.org/10.7812/TPP/16-183

LI, B., Liu, Y., DU, K., Huang, X., & Wang, X. (2020). Effect of ozone combined with sodium hyaluronate injection in the treatment of knee osteoarthritis on inflammatory factors and hemorheology. Journal of Chinese Physician, 886-890. Erişim adresi: https://pesquisa.bvsalud.org/portal/resource/pt/wpr-867333

Li, H., Wang, D., Yuan, Y., & Min, J. (2017). New insights on the MMP-13 regulatory network in the pathogenesis of early osteoarthritis. Arthritis research & therapy, 19(1), 248. https://doi.org/10.1186/s13075-017-1454-2

Lim, W., Park, S. H., Kim, B., Kang, S. W., Lee, J. W., & Moon, Y. L. (2018). Relationship of cytokine levels and clinical effect on platelet-rich plasma-treated lateral epicondylitis. Journal of Orthopaedic Research®, 36(3), 913-920. https://doi.org/10.1002/jor.23714

Lin, X., Zhi, F., Lan, Q., Deng, W., Hou, X., & Wan, Q. (2022). Comparing the efficacy of different intra-articular injections for knee osteoarthritis: A network analysis. Medicine, 101(31), e29655. https://doi.org/10.1097/MD.0000000000029655

Little, C. B., & Hunter, D. J. (2013). Post-traumatic osteoarthritis: From mouse models to clinical trials. Nature Reviews Rheumatology, 9(8), 485-497. https://doi.org/10.1038/nrrheum.2013.72

Loeser, R. F., Goldring, S. R., Scanzello, C. R., & Goldring, M. B. (2012). Osteoarthritis: A disease of the joint as an organ. Arthritis & Rheumatism, 64(6), 1697–1707. https://doi.org/10.1002/art.34453

Lohmander, L. S., Englund, P. M., Dahl, L. L., & Roos, E. M. (2007). The long-term consequence of anterior cruciate ligament and meniscus injuries: osteoarthritis. The American journal of sports medicine, 35(10), 1756-1769. https://doi.org/10.1177/0363546507307396.

Lopes de Jesus, C. C., Dos Santos, F. C., de Jesus, L. M. O. B., Monteiro, I., Sant'Ana, M. S. S. C., & Trevisani, V. F. M. (2017). Comparison between intra-articular ozone and placebo in the treatment of knee osteoarthritis: A randomized, double-blinded, placebo-controlled study. Public Library of Science ONE, 12(7), e0179185. https://doi.org/10.1371/journal.pone.0179185

Lotsikas, P. J., Lotsikas, F. M., Hummel, D., Kieves, N. R., Dyce, J., & Ridge, P. A. (2018). Disorders of the pelvic limb: Diagnosis and treatment. In C. Zink & J. B. Van Dyke (Eds.), Canine sports medicine and rehabilitation (2nd ed., pp. 369–375). Wiley-Blackwell.

Lukens, J. R., Barr, M. J., Chaplin, D. D., Chi, H., & Kanneganti, T. D. (2014). Inflammasome-derived IL-1β regulates the production of GM-CSF by CD4+ T cells and T cell–dependent models of arthritis. The Journal of Experimental Medicine, 211(5), 1003-1012. https://doi.org/10.1084/jem.20132456

Luo, L. (2017). Effect of intramuscular calcitonin injection combined with intra-articular ozone injection on the expression of the IL family and MMPs family of knee osteoarthritis. Journal of Hainan Medical University, 23(19), 55-58.Erişim

adresi: https://web.archive.org/web/20201125162702id_/http://www.hnykdxxb.com/PDF/201719/14.pdf
Madej, P., Plewka, A., Madej, J. A., Plewka, D., Mroczka, W., Wilk, K., & Dobrosz, Z. (2007). Ozone therapy in induced endotoxemic shock. II. The effect of ozone therapy upon selected histochemical reactions in organs of rats in endotoxemic shock. Inflammation, 30, 69-86. https://doi.org/10.1007/s10753-007-9023-5
Madrigal C (2007). Tratado de Ozonoterapia. Editorial la Salud Naturalmente. Madrid, Espana. Erişim adresi: https://www.alfaomega.es/media/pdf/ficha_7080.pdf
Malfait, A. M., Little, C. B., & McDougall, J. J. (2013). A commentary on modelling osteoarthritis pain in small animals. Osteoarthritis and Cartilage, 21(9), 1316-1326. https://doi.org/10.1016/j.joca.2013.06.003
Mankin, H. J. (1971). Biochemical and metabolic aspects of osteoarthritis. Orthopedic Clinics of North America, 2(1), 19-31. https://doi.org/10.1016/S0030-5898(20)31137-8
Manoto, S. L., Maepa, M. J., & Motaung, S. K. (2018). Medical ozone therapy as a potential treatment modality for regeneration of damaged articular cartilage in osteoarthritis. Saudi journal of biological sciences, 25(4), 672-679. https://doi.org/10.1016/j.sjbs.2016.02.002
Mansour, J. M. (2004). Biomechanics of cartilage. In C. A. Oatis (Ed.), Kinesiology: The mechanics and pathomechanics of human movement (pp. 66–79). Lippincott Williams & Wilkins.
Marijnissen, A. C. A., Van Roermund, P. M., TeKoppele, J. M., Bijlsma, J. W. J., & Lafeber, F. P. J. G. (2002). The canine 'groove'model, compared with the ACLT model of osteoarthritis. Osteoarthritis and cartilage, 10(2), 145-155. https://doi.org/10.1053/joca.2001.0491
Mathiessen, A., & Conaghan, P. G. (2017). Synovitis in osteoarthritis: current understanding with therapeutic implications. Arthritis research & therapy, 19, 1-9. https://doi.org/10.1186/s13075-017-1229-9
McAlindon, TE, Bannuru, R., Sullivan, MC, Arden, NK, Berenbaum, F., Bierma-Zeinstra, SM, ... & Underwood, M. (2014). Diz osteoartritinin cerrahi olmayan tedavisi için OARSI yönergeleri. Osteoarthritis and cartilage, 22 (3), 363-388. https://doi.org/10.1016/j.joca.2014.01.003
McCoy, A. M. (2015). Animal models of osteoarthritis: comparisons and key considerations. Veterinary pathology, 52(5), 803-818. https://doi.org/10.1177/0300985815588611
McIlwraith, C. W. (2010). Management of joint disease in the sport horse. In 17th Kentucky Equine Research Nutrition Conference (pp. 26-27).
McNulty, A. L., Guilak, F., & Setton, L. A. (2011). Mechanobiology of the meniscus. Journal of Biomechanics, 44(7), 1059-1063. https://doi.org/10.1016/j.jbiomech.2010.11.125
Meeson, R. L., Todhunter, R. J., Blunn, G., Nuki, G., & Pitsillides, A. A. (2019). Spontaneous dog osteoarthritis—a One Medicine vision. Nature Reviews Rheumatology, 15(5), 273-287. https://doi.org/10.1038/s41584-019-0202-1
Mehana, E. S. E., Khafaga, A. F., & El-Blehi, S. S. (2019). The role of matrix metalloproteinases in osteoarthritis pathogenesis: An updated review. Life sciences, 234, 116786. https://doi.org/10.1016/j.lfs.2019.116786
Meheux, C. J., McCulloch, P. C., Lintner, D. M., Varner, K. E., & Harris, J. D. (2016).

Efficacy of intra-articular platelet-rich plasma injections in knee osteoarthritis: a systematic review. Arthroscopy: The Journal of Arthroscopic & Related Surgery, 32(3), 495-505. https://doi.org/10.1016/j.arthro.2015.08.005

Mele, E. (2007). Epidemiologia da osteoartrite. Veterinary focus, 17(3), 4-10. Erişim adresi: https://docs.ufpr.br/~tostes/Portfolio/Patoespecial/Locomotor/

Mendiratta, S., Qu, Z. C., & May, J. M. (1998). Erythrocyte ascorbate recycling: antioxidant effects in blood. Free Radical Biology and Medicine, 24(5), 789-797. https://doi.org/10.1016/S0891-5849(97)00351-1

Menéndez, S., González, R., & Ledea, O. (2008). Ozono: Aspectos básicos y aplicaciones clínicas. La Habana: CENIC. Erişim adresi: https://www.researchgate.net/publication/260834437_El_Ozono_Aspectos_Basicos_y_sus_Aplicaciones_Clinicas

Menkes, C. J. (1991). Radiographic criteria for classification of osteoarthritis. The Journal of Rheumatology. Supplement, 27, 13-15. Erişim adresi: https://pubmed.ncbi.nlm.nih.gov/2027113/

Migliore, A., & Procopio, S. (2015). Effectiveness and utility of hyaluronic acid in osteoarthritis. Clinical Cases in Mineral and Bone Metabolism, 12(1), 31. Erişim adresi: https://pmc.ncbi.nlm.nih.gov/articles/PMC4469223/

Migliore, A., Giovannangeli, F., Granata, M., & Lagana, B. (2010). Hylan gf 20: review of its safety and efficacy in the management of joint pain in osteoarthritis. Clinical Medicine Insights: Arthritis and Musculoskeletal Disorders, 3, 117954411000300001. https://doi.org/10.1177/117954411000300001

Mobasheri, A., Matta, C., Zákány, R., & Musumeci, G. (2015). Chondrosenescence: definition, hallmarks and potential role in the pathogenesis of osteoarthritis. Maturitas, 80(3), 237-244. https://doi.org/10.1016/j.maturitas.2014.12.003

Moda, T. F., Lima, C. J., Fernandes, A. B., Zângaro, R. A., & Moreira, L. H. (2014). Efeitos da ozonização intra-abdominal e intra-retal sobre a avaliação renal de cães acometidos por Leishmaniose visceral. In XXIV Congresso Brasileiro de Engenharia Biomédica-CBEB Uberlândia, Minas Gerais, Brasil. Erişim adresi: https://www.canal6.com.br/cbeb/2014/artigos/cbeb2014_submission_561.pdf

Mohan, G., Perilli, E., Kuliwaba, J. S., Humphries, J. M., Parkinson, I. H., & Fazzalari, N. L. (2011). Application of in vivo micro-computed tomography in the temporal characterisation of subchondral bone architecture in a rat model of low-dose monosodium iodoacetate-induced osteoarthritis. Arthritis research & therapy, 13, 1-14. https://doi.org/10.1186/ar3543

Moody, H. R., Heard, B. J., Frank, C. B., Shrive, N. G., & Oloyede, A. O. (2012). Investigating the potential value of individual parameters of histological grading systems in a sheep model of cartilage damage: the Modified Mankin method. Journal of anatomy, 221(1), 47-54. https://doi.org/10.1111/j.1469-7580.2012.01513.x

Moore, K. W., & Read, R. A. (1996). Rupture of the cranial cruciate ligament in dogs-part I. Compendium on Continuing Education for the Practicing Veterinarian, 18(3), 223-233. Erişim adresi: https://researchportal.murdoch.edu.au/esploro/outputs/journalArticle/Rupture-of-the-cranial-cruciate-ligament/

Mora, J. C., Przkora, R., & Cruz-Almeida, Y. (2018). Knee osteoarthritis:

pathophysiology and current treatment modalities. Journal of pain research, 2189-2196. https://doi.org/10.2147/JPR.S154002
Moreland, L. W. (2003). Hyaluronic acid products for osteoarthritis of the knee: What is the evidence? Postgraduate Medicine, 113(6), 62–68. https://doi.org/10.3810/pgm.2003.06.1456
Morris, E., & Lipowitz, A. J. (2001). Comparison of tibial plateau angles in dogs with and without cranial cruciate ligament injuries. Journal of the American Veterinary Medical Association, 218(3), 363-366. https://doi.org/10.2460/javma.2001.218.363
Morsy, M. D., Hassan, W. N., & Zalat, S. I. (2010). Improvement of renal oxidative stress markers after ozone administration in diabetic nephropathy in rats. Diabetology & metabolic syndrome, 2, 1-7. https://doi.org/10.1186/1758-5996-2-29
Moses, P. A. (2002). A technique for the surgical repair of caudal peripheral detachment and longitudinal peripheral tears of the medial meniscus in dogs. Veterinary and Comparative Orthopaedics and Traumatology, 15(02), 92-96. https://doi.org/10.1055/s-0038-1632720
Mow VC, Holmes MH, Michael Lai W (1984) Fluid transport and mechanical properties of articular cartilage: a review. Journal of Biomechanics, 17:377–394. https://doi.org/10.1016/0021-9290(84)90031-9
Mow, V. C., Ratcliffe, A., & Poole, A. R. (1992). Cartilage and diarthrodial joints as paradigms for hierarchical materials and structures. Biomaterials, 13(2), 67-97. https://doi.org/10.1016/0142-9612(92)90001-5
Muir, P. (2018). Advances in the Canine Cranial Cruciate Ligament, 2nd edition, Willey-Blackwell Publishing, USA, pp: 115-121, 169-170. ISBN: 978-1-119-26171-1
Nelson, A. E., Allen, K. D., Golightly, Y. M., Goode, A. P., & Jordan, J. M. (2014, June). A systematic review of recommendations and guidelines for the management of osteoarthritis: the chronic osteoarthritis management initiative of the US bone and joint initiative. In Seminars in arthritis and rheumatism (Vol. 43, No. 6, pp. 701-712). WB Saunders. https://doi.org/10.1016/j.semarthrit.2013.11.012
Neustadt, D. H. (2006). Intra-articular injections for osteoarthritis of the knee. Cleveland Clinic journal of medicine, 73(10), 897. https://doi.org/10.3949/ccjm.73.10.897
Neustadt, D., Caldwell, J., Bell, M., Wade, J., & Gimbel, J. (2005). Clinical effects of intraarticular injection of high molecular weight hyaluronan (Orthovisc) in osteoarthritis of the knee: a randomized, controlled, multicenter trial. The Journal of rheumatology, 32(10), 1928-1936. Erişim adresi: https://www.jrheum.org/content/32/10/1928.short
Nguyen, C., Lefevre-Colau, M. M., Poiraudeau, S., & Rannou, F. (2016). Evidence and recommendations for use of intra-articular injections for knee osteoarthritis. Annals of physical and rehabilitation medicine, 59(3), 184-189. https://doi.org/10.1016/j.rehab.2016.02.008
O'Connor, B. L., & Woodbury, P. (1982). The primary articular nerves to the dog knee. Journal of anatomy, 134(Pt 3), 563. Erişim adresi: https://pmc.ncbi.nlm.nih.gov/articles/PMC1167893/
Oláh, T., Michaelis, J. C., Cai, X., Cucchiarini, M., & Madry, H. (2021). Comparative

anatomy and morphology of the knee in translational models for articular cartilage disorders. Part II: Small animals. Annals of Anatomy-Anatomischer Anzeiger, 234, 151630. https://doi.org/10.1016/j.aanat.2020.151630

Oliveira, J. M., & Reis, R. L. (Eds.). (2017). Regenerative strategies for the treatment of knee joint disabilities. Springer International Publishing. https://doi.org/10.1007/978-3-319-44785-8

Oo, W. M., Linklater, J. M., & Hunter, D. J. (2017). Imaging in knee osteoarthritis. Current opinion in rheumatology, 29(1), 86-95. https://doi.org/10.1097/BOR.0000000000000350

Orthobullets. (n.d.). Ligaments of Knee. https://www.orthobullets.com/knee-and-sports/3001/ligaments-of-knee

Ozkan, F. U., Uzer, G., Türkmen, I., Yildiz, Y., Senol, S., Ozkan, K., ... & Aktas, I. (2015). Intra-articular hyaluronate, tenoxicam and vitamin E in a rat model of osteoarthritis: evaluation and comparison of chondroprotective efficacy. International Journal of Clinical and Experimental Medicine, 8(1), 1018. Erişim adresi: https://pmc.ncbi.nlm.nih.gov/articles/PMC4358543/

Özler, M., Öter, Ş., & Korkmaz, A. (2009). Ozon gazının tıbbi amaçlı kullanılması. TAF Preventive Medicine Bulletin, 8(1), 59–64. https://doi.org/10.18663/tjcl.596942

Palmer, I. (1938). On the injuries to the ligament of the knee joint: A clinical study. Acta Chirurgica Scandinavica, Suppl. 53, 1–282. Erişim adresi: https://cir.nii.ac.jp/crid/1572543024244007680

Paoloni, M., Di Sante, L., Cacchio, A., Apuzzo, D., Marotta, S., Razzano, M., ... & Santilli, V. (2009). Intramuscular oxygen-ozone therapy in the treatment of acute back pain with lumbar disc herniation: a multicenter, randomized, double-blind, clinical trial of active and simulated lumbar paravertebral injection. https://doi.org/10.1097/BRS.0b013e3181a3c18d

Park, J. S., Yang, H. N., Woo, D. G., Jeon, S. Y., Do, H. J., Lim, H. Y., & Park, K. H. (2018). Intra-articular injection of TGF-β1–loaded hydrogel for cartilage repair in a rat model of osteoarthritis. Tissue Engineering Part A, 24(1-2), 101-113. https://doi.org/10.1089/ten.tea.2017.0152

Pecorelli, A., Bocci, V., Acquaviva, A., Belmonte, G., Gardi, C., Virgili, F., ... & Valacchi, G. (2013). NRF2 activation is involved in ozonated human serum upregulation of HO-1 in endothelial cells. Toxicology and applied pharmacology, 267(1), 30-40. https://doi.org/10.1016/j.taap.2012.12.001

Pelletier, J. P., & Martel-Pelletier, J. (2002). Recent developments in the therapy of osteoarthritis. Modern Therapeutics in Rheumatic Diseases, 253-255 (pp. 253–255). https://doi.org/10.1007/978-1-59259-239-5_17

Pelletier, J. P., Jovanovic, D., Fernandes, J. C., Manning, P., Connor, J. R., Currie, M. G., ... & Martel-Pelletier, J. (1998). Reduced progression of experimental osteoarthritis in vivo by selective inhibition of inducible nitric oxide synthase. Arthritis & Rheumatism, 41(7), 1275-1286. https://doi.org/10.1002/1529-0131

Penido, B. R., de Aguiar Lima, C., & Ferreira, L. F. L. (2010). Aplicações da ozonioterapia na clínica veterinária. Pubvet, 4(40), e145-e145. https://doi.org/10.31533/pubvet.v04n40e145

Pereira, D., Peleteiro, B., Araujo, J., Branco, J., Santos, R. A., & Ramos, E. (2011). The effect of osteoarthritis definition on prevalence and incidence estimates: a

systematic review. Osteoarthritis and cartilage, 19(11), 1270-1285. https://doi.org/10.1016/j.joca.2011.08.009

Piskin, A., Gulbahar, M. Y., Tomak, Y., Gulman, B., Hokelek, M., Kerimoglu, S., ... & Kabak, Y. B. (2007). Osteoarthritis models after anterior cruciate ligament resection and medial meniscectomy in rats. A histological and immunohistochemical study. Saudi medical journal, 28(12), 1796-1802. Erişim adresi: https://europepmc.org/article/med/18060205

Pitcher, T., Sousa-Valente, J., & Malcangio, M. (2016). The monoiodoacetate model of osteoarthritis pain in the mouse. Journal of visualized experiments: Journal of Visualized Experiments, (111), 53746. Erişim adresi: https://pmc.ncbi.nlm.nih.gov/articles/PMC4942175/

Poole, A. R., Kojima, T., Yasuda, T., Mwale, F., Kobayashi, M., & Laverty, S. (2001). Composition and structure of articular cartilage: a template for tissue repair. Clinical Orthopaedics and Related Research (1976-2007), 391, S26-S33. https://doi.org/10.1097/00003086-200110001-00004.

Poole, R., Blake, S., Buschmann, M., Goldring, S., Laverty, S., Lockwood, S., ... & Yaksh, T. (2010). Recommendations for the use of preclinical models in the study and treatment of osteoarthritis. *Osteoarthritis and Cartilage*, *18*, S10-S16.

Popesko, P. (1992). A colour atlas of anatomy of small laboratory animals: Volume 1: Rabbit, guinea pig (s. 307). Wolfe Publishing Ltd.

Popesko, P., Rajtová, V., & Horák, J. (1992). A Colour Atlas of Anatomy of Small Laboratory Animals: Volume 1: Rabbit, Guinea Pig (s. 301). Wolfe Publishing Ltd.

Potter, H. G., Linklater, J. M., Allen, A. A., Hannafin, J. A., & Haas, S. B. (1998). Magnetic resonance imaging of articular cartilage in the knee. An evaluation with use of fast-spin-echo imaging. JBJS, 80(9), 1276-1284. https://doi.org/10.2106/00004623-199809000-00005

Pozo, M. A., Balazs, E. A., & Belmonte, C. (1997). Reduction of sensory responses to passive movements of inflamed knee joints by hylan, a hyaluronan derivative. Experimental brain research, 116, 3-9. https://doi.org/10.1007/PL00005742

Pritzker, K. P., Gay, S., Jimenez, S. A., Ostergaard, K., Pelletier, J. P., Revell, P. A., ... & Van den Berg, W. B. (2006). Osteoarthritis cartilage histopathology: grading and staging. Osteoarthritis and cartilage, 14(1), 13-29. https://doi.org/10.1016/j.joca.2005.07.014

Pryor, W. A., Squadrito, G. L., & Friedman, M. (1995). The cascade mechanism to explain ozone toxicity: the role of lipid ozonation products. Free Radical Biology and Medicine, 19(6), 935-941. https://doi.org/10.1016/0891-5849(95)02033-7

Radford, W. J. P., Amis, A. A., & Stead, A. C. (1996). The ovine stifle as a model for human cruciate ligament surgery. Veterinary and Comparative Orthopaedics and Traumatology, 9(03), 134-9. https://doi.org/10.1055/s-0038-1632518

Radin, E. L., & Rose, R. M. (1986). Role of subchondral bone in the initiation and progression of cartilage damage. Clinical Orthopaedics and Related Research, 213, 34-40. https://doi.org/10.1097/00003086-198607000-00006

Raeissadat, S. A., Tabibian, E., Rayegani, S. M., Rahimi-Dehgolan, S., & Babaei-Ghazani, A. (2018). An investigation into the efficacy of intra-articular ozone (O2–O3) injection in patients with knee osteoarthritis: a systematic review and meta-analysis. Journal of pain research, 2537-2550.

http://dx.doi.org/10.2147/JPR.S175441
Rannou, F., Poiraudeau S. (2010) Non-pharmacological approaches for the treatment of osteoarthritis. Best Pract Res Clin Rheumatol, 24: 93-106. https://doi.org/10.1016/j.berh.2009.08.013
Rice-Evans, C., & Miller, N. J. (1994). [241 Total antioxidant status in plasma and body fluids. In Methods in enzymology (Vol. 234, pp. 279-293). Academic Press. https://doi.org/10.1016/0076-6879(94)34095-1
Richardson, D. W., & Dodge, G. R. (2000). Effects of interleukin-1β and tumor necrosis factor-α on expression of matrix-related genes by cultured equine articular chondrocytes. American Journal of Veterinary Research, 61(6), 624-630. http://dx.doi.org/10.2460/ ajvr.2000.61.624
Rizkalla, G., Reiner, A., Bogoch, E., & Poole, A. R. (1992). Studies of the articular cartilage proteoglycan aggrecan in health and osteoarthritis. Evidence for molecular heterogeneity and extensive molecular changes in disease. The Journal of clinical investigation, 90(6), 2268-2277. https://doi.org/10.1172/JCI116113.
Roach, H. I., Mehta, G., Oreffo, R. O., Clarke, N. M., & Cooper, C. (2003). Temporal analysis of rat growth plates: cessation of growth with age despite presence of a physis. Journal of Histochemistry & Cytochemistry, 51(3), 373-383. https://doi.org/10.1177/002215540305100312
Ross, M. H., & Pawlina, W. (2010). Histology: A text and atlas, with correlated cell and molecular biology (6th ed., pp. 198–217). Lippincott Williams & Wilkins.
Roth, A., Mollenhauer, J., Wagner, A., Fuhrmann, R., Straub, A., Venbrocks, R. A., ... & Kinne, R. W. (2005). Intra-articular injections of high-molecular-weight hyaluronic acid have biphasic effects on joint inflammation and destruction in rat antigen-induced arthritis. Arthritis research & therapy, 7, 1-10. https://doi.org/10.1186/ar1725
Rouviere H, Delmas A. (2002). Anatomie humaine Membres Tome 3.Descriptive, topographique et fonctionnelle. 15 ed.
Rowan, A. D., Litherland, G. J., Hui, W., & Milner, J. M. (2008). Metalloproteases as potential therapeutic targets in arthritis treatment. Expert opinion on therapeutic targets, 12(1), 1-18. https://doi.org/10.1517/14728222.12.1.1
Rutjes, A. W., Jüni, P., da Costa, B. R., Trelle, S., Nüesch, E., & Reichenbach, S. (2012). Viscosupplementation for osteoarthritis of the knee: a systematic review and meta-analysis. Annals of internal medicine, 157(3), 180-191. https://doi.org/10.7326/0003-4819-157-3-201208070-00473
Rychel, J. K. (2010). Diagnosis and treatment of osteoarthritis. Topics in companion animal medicine, 25(1), 20-25. https://doi.org/10.1053/j.tcam.2009.10.005
Sanchez-Adams, J., & Athanasiou, K. A. (2009). The knee meniscus: a complex tissue of diverse cells. Cellular and Molecular Bioengineering, 2, 332-340. https://doi.org/10.1007/s12195-009-0066-6
Sanders, T. L., Maradit Kremers, H., Bryan, A. J., Larson, D. R., Dahm, D. L., Levy, B. A., ... & Krych, A. J. (2016). Incidence of anterior cruciate ligament tears and reconstruction: a 21-year population-based study. The American journal of sports medicine, 44(6), 1502-1507. https://doi.org/10.1177/0363546516629944
Scanzello, C. R., & Goldring, S. R. (2012). The role of synovitis in osteoarthritis pathogenesis. Bone, 51(2), 249-257. https://doi.org/10.1016/j.bone.2012.02.012
Scavelli, T. D., Schrader, S. C., Matthiesen, D. T., & Skorup, D. E. (1990). Partial rupture of the cranial cruciate ligament of the stifle in dogs: 25 cases (1982-

1988). Journal of the American Veterinary Medical Association, 196(7), 1135-1138. https://doi.org/10.2460/javma.1990.196.07.1135

Schiavinato, A., Lini, E., Guidolin, D., Pezzoli, G., Botti, P., Martelli, M., ... & Abatangelo, G. (1989). Intraarticular sodium hyaluronate injections in the Pond-Nuki experimental model of osteoarthritis in dogs: II. Morphological findings. Clinical Orthopaedics and Related Research®, 241, 286-299. Erişim adresi: https://pubmed.ncbi.nlm.nih.gov/2466597/

Schulz, S., Häussler, U., Mandic, R., Heverhagen, J. T., Neubauer, A., Dünne, A. A., ... & Bette, M. (2008). Treatment with ozone/oxygen-pneumoperitoneum results in complete remission of rabbit squamous cell carcinomas. International journal of cancer, 122(10), 2360-2367. https://doi.org/10.1002/ijc.23382

Schutte, M. J., Dabezies, E. J., Zimny, M. L., & Happel, L. T. (1987). Neural anatomy of the human anterior cruciate ligament. The Journal of Bone and Joint Surgery, 69(2), 243-247. PMID: 3805085

Schwartz, A., et al. (2020). Declaración de Madrid sobre la ozonoterapia (3rd ed.). Retrieved from https://www.aboz.org.br/biblioteca/madriddeclaration-on-ozone-therapy-/210

Schwartz, A., Sánchez, G. M., & Sabah, F. (2010). Madrid declaration on ozone therapy. Faculdade do Centro Oeste Paulista. Madrid. Disponível em: Erişim adresi: https://www. aboz. org. br/biblioteca/madriddeclaration-on-ozone-therapy-/210.

Schwartz, A., Sanchez, G. M., & Sabah, F. (2015). Declaración de Madrid sobre la ozonoterapia (2ª ed.). Retrieved from https://www.aboz.org.br/biblioteca/madriddeclaration-on-ozone-therapy-/210

Sciorsci, R. L., Lillo, E., Occhiogrosso, L., & Rizzo, A. (2020). Ozone therapy in veterinary medicine: A review. Research in veterinary science, 130, 240-246. https://doi.org/10.1016/j.rvsc.2020.03.026

Sconza, C., Di Matteo, B., Queirazza, P., Dina, A., Amenta, R., Respizzi, S., ... & de Sire, A. (2023). Ozone therapy versus hyaluronic acid injections for pain relief in patients with knee osteoarthritis: preliminary findings on molecular and clinical outcomes from a randomized controlled trial. International Journal of Molecular Sciences, 24(10), 8788. https://doi.org/10.3390/ijms24108788

Shapiro, S. A., Arthurs, J. R., Heckman, M. G., Bestic, J. M., Kazmerchak, S. E., Diehl, N. N., ... & O'Connor, M. I. (2019). Quantitative T2 MRI mapping and 12-month follow-up in a randomized, blinded, placebo controlled trial of bone marrow aspiration and concentration for osteoarthritis of the knees. Cartilage, 10(4), 432-443. https://doi.org/10.1177/1947603518796142

Sharma, L., & Berenbaum, F. (2007). Osteoarthritis: a companion to rheumatology. Elsevier health sciences.

Sharma, L., Kapoor, D., & Issa, S. (2006). Epidemiology of osteoarthritis: an update. Current opinion in rheumatology, 18(2), 147-156. https://doi.org/10.1097/01.bor.0000209426.84775.f8

Shewale, A. R., Barnes, C. L., Fischbach, L. A., Ounpraseuth, S. T., Painter, J. T., & Martin, B. C. (2017). Comparison of low-, moderate-, and high-molecular-weight hyaluronic acid injections in delaying time to knee surgery. The Journal of arthroplasty, 32(10), 2952-2957. https://doi.org/10.1016/j.arth.2017.04.041

Shiomi, T., Lemaître, V., D'Armiento, J., & Okada, Y. (2010). Matrix metalloproteinases, a disintegrin and metalloproteinases, and a disintegrin and

metalloproteinases with thrombospondin motifs in non-neoplastic diseases. Pathology international, 60(7), 477-496. https://doi.org/10.1111/j.1440-1827.2010.02547.x

Silacci, P., Dayer, J. M., Desgeorges, A., Peter, R., Manueddu, C., & Guerne, P. A. (1998). Interleukin (IL)-6 and its soluble receptor induce TIMP-1 expression in synoviocytes and chondrocytes, and block IL-1-induced collagenolytic activity. Journal of Biological Chemistry, 273(22), 13625-13629. https://doi.org/10.1074/jbc.273.22.13625

Silva Júnior, J. I., Rahal, S. C., Santos, I. F., Martins, D. J., Michelon, F., Mamprim, M. J., ... & Correia, L. E. (2020). Use of reticulated hyaluronic acid alone or associated with ozone gas in the treatment of osteoarthritis due to hip dysplasia in dogs. Frontiers in Veterinary Science, 7, 265. https://doi.org/10.3389/fvets.2020.00265

Skyhar, M. J., Danzig, L. A., Hargens, A. R., & Akeson, W. H. (1985). Nutrition of the anterior cruciate ligament: effects of continuous passive motion. The American Journal of Sports Medicine, 13(6), 415-418. https://doi.org/10.1177/036354658501300609

Slocum, B., & Slocum, T. D. (1993). Tibial plateau leveling osteotomy for repair of cranial cruciate ligament rupture in the canine. Veterinary Clinics of North America: Small Animal Practice, 23(4), 777-795. https://doi.org/10.1016/S0195-5616(93)50082-7

Smith, M. D. (2011). The normal synovium. Open Rheumatol J 5: 100–106.

Sommer, C., & Kress, M. (2004). Recent findings on how proinflammatory cytokines cause pain: peripheral mechanisms in inflammatory and neuropathic hyperalgesia. Neuroscience letters, 361(1-3), 184-187. http://dx.doi.org/10.1016/j.neulet.2003.12.007.

Song, Y., Greve, J. M., Carter, D. R., & Giori, N. J. (2008). Meniscectomy alters the dynamic deformational behavior and cumulative strain of tibial articular cartilage in knee joints subjected to cyclic loads. Osteoarthritis and Cartilage, 16(12), 1545-1554. https://doi.org/10.1016/j.joca.2008.04.011

Sophia Fox, A. J., Bedi, A., & Rodeo, S. A. (2009). The basic science of articular cartilage: structure, composition, and function. Sports health, 1(6), 461-468. https://doi.org/10.1177/1941738109350438

Spassim, M. R., Dos Santos, R. T., Rossato-Grando, L. G., Cardoso, L., da Silva, J. S., de Souza, S. O., ... & Bertol, C. D. (2022). Intra-articular ozone slows down the process of degeneration of articular cartilage in the knees of rats with osteoarthritis. The Knee, 35, 114-123. https://doi.org/10.1016/j.knee.2022.03.003

Spinella, G., Arcamone, G., & Valentini, S. (2021). Cranial cruciate ligament rupture in dogs: Review on biomechanics, etiopathogenetic factors, and rehabilitation. Veterinary Sciences, 8(9), 186. https://doi.org/10.3390/vetsci8090186

Standring S. (2016) Gray's anatomy: the anatomical basis of clinical practice. Elsevier Health Sciences.

Stern, R., & Jedrzejas, M. J. (2006). Hyaluronidases: their genomics, structures, and mechanisms of action. Chemical reviews, 106(3), 818-839. https://doi.org/10.1021/cr050247k

Stoltz, J. F., Botter, S. M., van Osch, G. J. V. M., Waarsing, J. H., Day, J. S., Verhaar, J. A. N., ... & Weinans, H. (2006). Quantification of subchondral bone changes in a murine osteoarthritis model using micro-CT. Biorheology, 43(3-4), 379-388.

https://doi.org/10.1177/0006355X2006043003004021
Sumida, J. M., & Matera, J. M. (2019). HAYASHI; AM Ozone therapy as pharmacoacupuncture for cervical pain in dogs. In Proceedings of the 45th IVAS Annual Congress on Veterinary Acupuncture, Wroclaw (p. 91). https://doi.org/10.21708/avb.2022.16.4.10330
Sun, Y., Feng, Y., Zhang, C. Q., Chen, S. B., & Cheng, X. G. (2010). The regenerative effect of platelet-rich plasma on healing in large osteochondral defects. International orthopaedics, 34, 589-597. https://doi.org/10.1007/s00264-009-0793-2
Tajima, G., Nozaki, M., Iriuchishima, T., Ingham, S. J., Shen, W., Smolinski, P., & Fu, F. H. (2009). Morphology of the tibial insertion of the posterior cruciate ligament. The Journal of Bone and Joint Surgery, 91(4), 859-866. https://doi.org/10.2106/JBJS.H.00991
Takahashi, I., Matsuzaki, T., Kuroki, H., & Hoso, M. (2019). Joint unloading inhibits articular cartilage degeneration in knee joints of a monosodium iodoacetate-induced rat model of osteoarthritis. Osteoarthritis and Cartilage, 27(7), 1084-1093. https://doi.org/10.1016/j.joca.2019.03.001
Takaishi, H., Kimura, T., Dalal, S., Okada, Y., & D'Armiento, J. (2008). Joint diseases and matrix metalloproteinases: a role for MMP-13. Current pharmaceutical biotechnology, 9(1), 47-54. https://doi.org/10.2174/138920108783497659
Tandoğan, N. R. (2002). Ön çapraz bağ cerrahisi. Spor Yaralanmaları Artroskopi ve Diz Cerrahisi Derneği Yayınları.
Tatari, H. (2007). The structure, physiology, and biomechanics of articular cartilage: injury and repair. Acta orthopaedica et traumatologica turcica, 41, 1-5. PMID: 18180577 Erişim adresi: https://pubmed.ncbi.nlm.nih.gov/18180577/
Teeple, E., Elsaid, K. A., Jay, G. D., Zhang, L., Badger, G. J., Akelman, M., ... & Fleming, B. C. (2011). Effects of supplemental intra-articular lubricin and hyaluronic acid on the progression of posttraumatic arthritis in the anterior cruciate ligament–deficient rat knee. The American journal of sports medicine, 39(1), 164-172. https://doi.org/10.1177/0363546510378088
Teeple, E., Jay, G. D., Elsaid, K. A., & Fleming, B. C. (2013). Animal models of osteoarthritis: challenges of model selection and analysis. An Official Journal of the American Association of Pharmaceutical Scientists, 15, 438-446. https://doi.org/10.1208/s12248-013-9454-x
Teke, K., Ozkan, T. A., Cebeci, O. O., Yilmaz, H., Keles, M. E., Ozkan, L., ... & Dillioglugil, O. (2017). Preventive effect of intravesical ozone supplementation on n-methyl-n-nitrosourea-induced non-muscle invasive bladder cancer in male rats. Experimental Animals, 66(3), 191-198. https://doi.org/10.1538/expanim.16-0093
Tellioğlu, A. M., Şener, U., & Ündey, B. I. (2022). Evaluation of the relationship between anatomy teaching methods and learning outcomes: Opinions of young anatomists in our country. Anatomy: International Journal of Experimental & Clinical Anatomy, 16. Erişim adresi: https://dergipark.org.tr/en/pub/anatomy/issue/71108/1124332
Temple-Wong, M. M., Ren, S., Quach, P., Hansen, B. C., Chen, A. C., Hasegawa, A., ... & Sah, R. L. (2016). Hyaluronan concentration and size distribution in human knee synovial fluid: variations with age and cartilage degeneration. Arthritis research & therapy, 18, 1-8. https://doi.org/10.1186/s13075-016-0922-4

Tsepilov, R. N., & Beloded, A. V. (2015). Hyaluronic acid—an "old" molecule with "new" functions: biosynthesis and depolymerization of hyaluronic acid in bacteria and vertebrate tissues including during carcinogenesis. Biochemistry (Moscow), 80, 1093-1108. https://doi.org/10.1134/S0006297915090011

Tylicki, L., Lizakowski, S., Biedunkiewicz, B., Skibowska, A., Nieweglowski, T., Chamienia, A., ... & Rutkowski, B. (2004). Platelet function unaffected by ozonated autohaemotherapy in chronically haemodialysed patients. Blood coagulation & fibrinolysis, 15(7), 619-622. https://doi.org/10.1097/00001721-200410000-00014

Tyyni, A., & Karlsson, J. (2000). Biological treatment of joint cartilage damage. Scandinavian Journal of Medicine & Science in Sports: Review Article, 10(5), 249-265. https://doi.org/10.1034/j.1600-0838.2000.010005249.x

U.S. Food and Drug Administration. (2001). Premarket approval (PMA) for Synvisc (P980044). Erişim adresi: https://www.accessdata.fda.gov/scripts/cdrh/cfdocs/cfpma/pma.cfm?id=P980044

Uysal, N., & Schapira, R. M. (2003). Effects of ozone on lung function and lung diseases. Current opinion in pulmonary medicine, 9(2), 144-150. https://doi.org/10.1097/00063198-200303000-00009

van der Kraan, P. M., Vitters, E. L., van Beuningen, H. M., Van De Putte, L. B., & Van den Berg, W. B. (1990). Degenerative knee joint lesions in mice after a single intra-articular collagenase injection. A new model of osteoarthritis. Journal of experimental pathology (Oxford, England), 71(1), 19. https://doi.org/10.1016/0168-3659(90)90041-8

Vande Berg, B. C., Lecouvet, F. E., Poilvache, P., Jamart, J., Materne, R., Lengele, B., ... & Malghem, J. (2002). Assessment of knee cartilage in cadavers with dual-detector spiral CT arthrography and MR imaging. Radiology, 222(2), 430-436. https://doi.org/10.1148/radiol.2222010597

Vandeweerd, J. M., Zhao, Y., Degeorges, R., & Caron, J. P. (2015). A translational approach to osteoarthritis research: Focus on metabolic and inflammatory pathways. Frontiers in Veterinary Science, 2, 65. https://doi.org/10.3389/fvets.2015.00065

Varady, N. H., & Grodzinsky, A. J. (2016). Osteoarthritis year in review 2015: mechanics. Osteoarthritis and cartilage, 24(1), 27-35. https://doi.org/10.1016/j.joca.2015.08.018.

Vasseur, P. B. (2003). Stifle joint. In D. Slatter (Ed.), Textbook of small animal surgery (3rd ed., Vol. 2, pp. 2090–2116). Elsevier Science Saunders.

Vasseur, P. B., & Arnoczky, S. P. (1981). Collateral ligaments of the canine stifle joint: anatomic and functional analysis. American journal of veterinary research, 42(7), 1133-1137. https://doi.org/10.2460/ajvr.1981.42.07.1133

Vasseur, P. B., Pool, R. R., Arnoczky, S. P., & Lau, R. E. (1985). Correlative biomechanical and histologic study of the cranial cruciate ligament in dogs. American journal of veterinary research, 46(9), 1842-1854. https://doi.org/10.2460/ajvr.1985.46.09.1842

Verdonk, P. C., Forsyth, R. G., Wang, J., Almqvist, K. F., Verdonk, R., Veys, E. M., & Verbruggen, G. (2005). Characterisation of human knee meniscus cell phenotype. Osteoarthritis and cartilage, 13(7), 548-560. https://doi.org/10.1016/j.joca.2005.01.010

Viebahn-Hänsler, R., León Fernández, O. S., & Fahmy, Z. (2012). Ozone in medicine:

the low-dose ozone concept—guidelines and treatment strategies. Ozone: science & engineering, 34(6), 408-424. https://doi.org/10.1080/01919512.2012.717847

Viebahn-Hänsler, R., León Fernández, O. S., & Fahmy, Z. (2016). Ozone in medicine: clinical evaluation and evidence classification of the systemic ozone applications, major autohemotherapy and rectal insufflation, according to the requirements for evidence-based medicine. Ozone: Science & Engineering, 38(5), 322-345. https://doi.org/10.1080/01919512.2016.1191992

Vincent, T. L., McNulty , P. (2007). Mapping pathogenesis of arthritis through small animal models. Rheumatology, 46(3), 387-397. https://doi.org/10.1093/rheumatology/kel273

Viviana, C., & Gabriele, T. (2014). Exposure to low ozone concentrations induces cytoskeletal reorganization, mitochondrial activity and nuclear transcription in epithelial human cells. Paper presented at the European Cooperation of Medical Ozone Societies Congress, Zurich.

Wakefield, R. J., Balint, P. V., Szkudlarek, M., Filippucci, E., Backhaus, M., D'Agostino, M. A., ... & Conaghan, P. G. (2005). Musculoskeletal ultrasound including definitions for ultrasonographic pathology. The Journal of rheumatology, 32(12), 2485-2487. Erişim adresi: https://pubmed.ncbi.nlm.nih.gov/16331793/

Wallner, F. (2005). International Ozone Association (IO3A) ozone news. Ozone News, 33, 14–15. Erişim adresi: https://www.io3a.com

Wang, Y. X. J., Wang, J., Deng, M., Liu, G., & Qin, L. (2015). In vivo three-dimensional magnetic resonance imaging of rat knee osteoarthritis model induced using meniscal transection. Journal of Orthopaedic Translation, 3(3), 134-141. https://doi.org/10.1016/j.jot.2015.06.002

Wang, Y., Wagner, E. S., Yu, D., Chen, K. J., Keel, T. J., Pownder, S. L., ... & Reesink, H. L. (2022). Assessment of osteoarthritis functional outcomes and intra-articular injection volume in the rat anterior cruciate ligament transection model. Journal of Orthopaedic Research®, 40(9), 2004-2014. https://doi.org/10.1002/jor.25245

Warman, M. L. (2000). Human Genetic Insights Into Skeletal Development, Growth, and Homeostasis. Clinical Orthopaedics and Related Research (1976-2007), 379, S40-S54. https://doi.org/10.1097/00003086-200010001-00006

Whitehair, J. G., Vasseur, P. B., & Willits, N. H. (1993). Epidemiology of cranial cruciate ligament rupture in dogs. Journal of the American Veterinary Medical Association, 203(7), 1016-1019. https://doi.org/10.2460/javma.1993.203.07.1016

WHO, Osteoarthritis, Erişim adresi: https://www.who.int/news-room/fact-sheets/detail/osteoarthritis).

Wilke, V. L., Conzemius, M. G., Besancon, M. F., Evans, R. B., & Ritter, M. (2002). Comparison of tibial plateau angle between clinically normal Greyhounds and Labrador Retrievers with and without rupture of the cranial cruciate ligament. Journal of the American Veterinary Medical Association, 221(10), 1426-1429. https://doi.org/10.2460/javma.2002.221.1426

Williams, J. M., Felten, D. L., Peterson, R. G., & O'Connor, B. L. (1982). Effects of surgically induced instability on rat knee articular cartilage. Journal of anatomy, 134(Pt 1), 103. Erişim adresi: https://pubmed.ncbi.nlm.nih.gov/7076535/

Wluka, A. E., Lombard, C. B., & Cicuttini, F. M. (2013). Tackling obesity in knee osteoarthritis. Nature Reviews Rheumatology, 9(4), 225-235. https://doi.org/10.1038/ nrrheum.2012.224.

Woo, S. L., Debski, R. E., Withrow, J. D., & Janaushek, M. A. (1999). Biomechanics of knee ligaments. The American journal of sports medicine, 27(4), 533-543. https://doi.org/10.1177/03635465990270041801

Wu, J., Huang, J. F., Qin, X. X., Hu, F., Chen, Z. F., Zheng, Y., ... & Cai, X. H. (2018). Platelet-rich plasma inhibits Wnt/β-catenin signaling in rabbit cartilage cells activated by IL-1β. International Immunopharmacology, 55, 282-289. https://doi.org/10.1016/j.intimp.2017.12.031

Wu, P. T., Kuo, L. C., Su, F. C., Chen, S. Y., Hsu, T. I., Li, C. Y., ... & Jou, I. M. (2017). High-molecular-weight hyaluronic acid attenuated matrix metalloproteinase-1 and-3 expression via CD44 in tendinopathy. Scientific reports, 7(1), 40840. https://doi.org/10.1038/srep40840

Xu, J., She, G., Gui, T., Hou, H., Li, J., Chen, Y., & Zha, Z. (2020). Knee muscle atrophy is a risk factor for development of knee osteoarthritis in a rat model. Journal of orthopaedic translation, 22, 67-72. https://doi.org/10.1016/j.jot.2019.10.003

Yang, Y., Li, P., Zhu, S., & Bi, R. (2020). Comparison of early-stage changes of osteoarthritis in cartilage and subchondral bone between two different rat models. Peer-reviewed journal, 8, e8934. https://doi.org/10.7717/peerj.8934

Yanık, K. (2011). Ortopedi ve travmatoloji s.290.

Yildirim, M. A., Ones, K., & Goksenoglu, G. (2022). Skin depigmentation and subcutaneous fat atrophy after crorticosteroid injection for lateral epicondylitis in two elbow. Agrı, 34, 60-62. https://doi.org/10.14744/agri.2019.69320

Yılmaz, O., Bilge, A., Erken, H. Y., & Kuru, T. (2021). The effects of systemic ozone application and hyperbaric oxygen therapy on knee osteoarthritis: an experimental study in rats. International Orthopaedics, 45, 489-496. https://doi.org/10.1007/s00264-020-04871-9

Yu, B. & Lin, Q.-R & Wang, B.-W & Zhu, Q. & He, X.-F. (2010). Effect of intraarticular ozone injection on degenerative knee cartilage in rats. International Journal of Ozone Therapy. 9. 14-20. Erişim adresi: https://www.researchgate.net/publication/286769709_Effect_of_intra-articular_ozone_injection_on_degenerative_knee_cartilage_in_rats

Yu, Y., Wang, Z., He, T., Meng, X., Xie, S., & Yu, H. (2019). Driving factors of the significant increase in surface ozone in the Yangtze River Delta, China, during 2013–2017. Atmospheric Pollution Research, 10(4), 1357-1364. https://doi.org/10.1016/j.apr.2019.03.010

Zaki, S., Blaker, C. L., & Little, C. B. (2022). OA foundations–experimental models of osteoarthritis. Osteoarthritis and Cartilage, 30(3), 357-380. https://doi.org/10.1016/j.joca.2021.03.024

Zhang, W., Moskowitz, R. W., Nuki, G., Abramson, S., Altman, R. D., Arden, N., ... & Tugwell, P. (2008). OARSI recommendations for the management of hip and knee osteoarthritis, Part II: OARSI evidence-based, expert consensus guidelines. Osteoarthritis and cartilage, 16(2), 137-162. https://doi.org/10.1016/j.joca.2007.12.013

Zhang, W., Robertson, W. B., Zhao, J., Chen, W., & Xu, J. (2019). Emerging trend in the pharmacotherapy of osteoarthritis. Frontiers in endocrinology, 10, 431. https://doi.org/10.3389/fendo.2019.00431

Zheng, Y., Zhao, H., Liu, A., Liu, S., Zou, G., & Wang, H. (2020, November). The effects of Undenatured type II collagen on inflammatory mediators and oxidative

stress in an osteoarthritis rat model. In IOP Conference Series. Earth and Environmental Science (Vol. 598, No. 1). IOP Publishing. https://doi.org/10.1088/1755-1315/598/1/012067

Zimmerli, W., Trampuz, A., & Ochsner, P. E. (2004). Prosthetic-joint infections. The New England Journal of Medicine, 351(16), 1645–1654. https://doi.org/10.1056/NEJMra040181

7. SİMGELER VE KISALTMALAR

%	: Yüzde işareti
±	: Artı-eksi işareti
+	: Artı işareti
p	: *p* değeri
-	: Eksi işareti
>	: Büyüktür
<	: Küçüktür
=	: Eşittir
®	: Tescil işareti
*****	: Asteriks
mg	: mikrogram
µl	: mikrolitre
µm	: mikrometre
µg/NmL	: mikrogram/ normalize edilmiş mililitre
1b	: yüksek fikir birliği
ABD	: Amerika Birleşik Devletleri
ACE	: Angiotensin-Converting Enzyme
ACL	: Anterior Cruciate Ligament
ADAMTS	: Trombospondin motifli bir disintegrin ve metaloproteinaz
ALDH	: Aldehid dehidrogenaz
Atm	: Atmosphere (Basınç Birimi)
BMAC	: Bone Marrow Aspirate Concentrate
BT	: Bilgisayar tomografi
CaCL	: Caudal cruciate ligament
CAT	: Catalase
CE	: Conformité Européenne
cm	: santimetre
COX	: Cyclooxygenase
CrCL	: Cranial Cruciate ligament
CrCLT	: Cranial crucciate ligament transeksiyonu
DNA	: Deoksiribonükleik Asit
EDTA	: Etilen diamin tetraasetik asit
EGF	: Epidermal Growth Factor
ESM	: Ekstrasellüler matriks
EULAR	: European League Against Rheumatism
FDA	: Amerikan Gıda ve İlaç Dairesi
FGF	: Fibroblast Growth Factor
G	: Gauge
GAG	: Glikozaminoglikan
gr	: gram
GSH-Px	: GSH-peroksidaz
GSH-Rd	: GSH-redüktaz
GSH-Tr	: GSH-transferaz
H_2O_2	: Hidrojen peroksit
HA	: Hiyaluronik asit
HAS	: Hyaluronan Synthases

HNE : Hydroxynonenal
HO-I : Hemeoksijenaz-I
IA : İntra-arteriyel
IFN : İnterferon
IFP : İnfrapatellar yağ
IGF : İnsülin benzeri büyüme faktörü
IL : İnterlöykin
i.v. : intravenöz
i.a. : intraartiküler
i.m. : intramusküler
i.p. : intraperitoneal
Kda : Kilodalton
kg : kilogram
kV : kilovolt
L : Litre
LOP : Lipid Oxidation Products
M.Ö. : Milattan önce
M.S. : Milattan sonra
Ma : Miliamper
MAH : Major otohemoterapi
MFC : Medial Femoral Kondilus
mg : miligram
MIA : Monosodyum iyodoasetat
MİH : Minör otohemoterapi
MKH : Mezenkimal Kök Hücreler
ml : mililitre
mm : milimetre
MMP : Matriks metalloproteinaz
MRG : Manyetik Rezonans Görüntüleme
MTP : Medial Tibial Plato
N. : Nervus
NaCl : Sodyum Klorür
NGF : Nerve Growth Factor
nm : nanometre
NO : Nitrit oksit
NSAID : Non-Steroidal Anti-Inflammatory Drug
O_2 : Oksijen
O_3 : Ozon
OA : Osteoartritis
OARSI : Osteoarthritis Research Society International
ºC : Derece santigrad
Ort. : Ortalama
PCL : Posterior Cruciate Ligament
PDGF : Platelet-Derived Growth Factor
PG : Proteoglikan
PGE_2 : Prostaglandin E_2
PMN : Polimorf Nükleer Nötrofil
ppm : part(s) per million

PUFA	: Polyunsaturated Fatty Acids
RNA	: Ribonucleic Acid
ROS	: Reaktif oksijen türleri
s.c.	: subkutan
SD	: Standart Sapma
SF	: Serum Fizyolojik
SOD	: Süperoksit Dismutaz
SPSS	: Statistical Package for the Social Sciences
SVF	: Stromal Vascular Fraction
TGF	: Transforming Growth Factor
TGF-β1	: Transforming Growth Factor Beta 1
TMB	: Tripan Mavi Boyama
TNF-α	: Tümör Nekrozis Faktör- α
TPLO	: Tibial Plateau Leveling Osteotomy
TZP	: Trombositten Zengin Plazma
UDP	: Uridine Diphosphate
UV	: Ultraviolet
VEGF	: Vascular Endothelial Growth Factor
Z	: Zon

8. EKLER

EK-1

T.C.
BURSA ULUDAĞ ÜNİVERSİTESİ
HAYVAN DENEYLERİ YEREL ETİK KURULU (HADYEK)

Sayı: B.30.2.ULU.0.8Z.00.00/ 18.01.2022
Konu: Araştırma Projeniz

Sayın Prof. Dr. Nihal Yaşar GÜL SATAR

Yürütücüsü olduğunuz "*Ratlarda diz ekleminde deneysel osteoartiritis modelinde uygulanan ozon, hiyarulonik asit ve ozonlanmış hiyarulonik asit etkinliğinin klinik, tomografik, histopatolojik, immunohistokimyasal ve serolojik yönden araştırılması*" isimli çalışmanız Hayvan Deneyleri Yerel Etik Kurulu'nun 18.01.2022 tarihli toplantısında görüşülmüş olup kurul kararı ekte sunulmuştur. Bilgilerinizi ve gereğini rica ederim.

Prof. Dr. Gökhan GÖKTALAY
HADYEK Başkanı

EK-1 (devamı)

T.C.
BURSA ULUDAĞ ÜNİVERSİTESİ
HAYVAN DENEYLERİ YEREL ETİK KURULU
Görükle Yerleşkesi, 16059 Nilüfer/ BURSA-TÜRKİYE
ARAŞTIRMA BAŞVURUSU ONAYI

BAŞVURU BİLGİLERİ	ARAŞTIRMANIN ADI	*Ratlarda diz ekleminde deneysel osteoartiritis modelinde uygulanan ozon, hiyarulonik asit ve ozonlanmış hiyarulonik asit etkinliğinin klinik, tomografik, histopatolojik, immunohistokimyasal ve serolojik yönden araştırılması*
	PROJE YÜRÜTÜCÜSÜ KURUMU	Prof. Dr. Nihal Yaşar GÜL SATAR BUÜ Veteriner Fakültesi Cerrahi AD
	YARDIMCI ARAŞTIRICILAR	Prof. Dr. Ayşe TOPAL Doç. Dr. İ. Taci CANGÜL Prof. Dr. Ahmet AKKOÇ Dokt. Öğr. Elif ÜNLÜ
	ARAŞTIRMANIN NİTELİĞİ	Serbest Araştırma Projesi
	ARAŞTIRMANIN SÜRESİ	Eylül 2022 – Şubat 2023
	KULLANILACAK HAYVAN TÜRÜ VE SAYISI	60 Adet Dişi Sıçan

	Belge Adı	Tarihi
DEĞERLENDİRİLEN İLGİLİ BELGELER	ARAŞTIRMA BAŞVURU FORMU	07.01.2022

KARAR BİLGİLERİ	Karar No : 2022 - 01 / 07 Tarih : 18.01.2022 Yukarıda başvuru bilgileri verilen araştırma projesi gerekçe, amaç ve yöntemler dikkate alınarak görüşüldü ve ilgili belgeler incelendi. Projenin etik açıdan uygun olduğuna, çalışmanın aşağıdaki hususlar dikkate alınarak yürütülmesine ve sorumlu araştırıcıya iletilmesine oy birliği/oy çokluğu ile karar verildi. 1) Projede herhangi bir değişiklik gerektiğinde kurulumuzdan onay alınması, 2) Projede çalışacağı bildirilen araştırıcılarda değişiklik olduğunda kurulumuzdan onay alınması, 3) Deney hayvanları üzerinde yapılacak girişimin başlangıç ve bitiş tarihinin bildirilmesi, 4) Çalışma süresinde tamamlanamaz ise ek süre talebinde bulunulması, 5) Çalışma tamamlandığında sonuç raporunun gönderilmesi.

ÜYELER

Unvanı / Adı / Soyadı EK Üyeliği	Uzmanlık Dalı	Kurumu	İlişki (*)	İmza Kabul	İmza Ret	Düşünceler
Prof. Dr. Gökhan GÖKTALAY Başkan	Tıp- Farmakoloji	Tıp Fakültesi	☐ E ■ H			
Dr.Öğr. Üyesi Sezer ERER KAFA Üye	Tıp - Tıp Tarihi ve Etik	Tıp Fakültesi	☐ E ■ H			
Dr.Öğr. Üyesi Diğdem YÖYEN ERMİŞ Üye	Tıp- İmmunoloji	Tıp Fakültesi	☐ E ■ H			
Prof. Dr. Veli Yılgör ÇIRAK Üye	Veteriner-Parazitoloji	Veteriner Fakültesi	☐ E ■ H			
Prof. Dr. Özgür ÖZYİĞİT Üye	Veteriner-Patoloji	Veteriner Fakültesi	☐ E ■ H			
Doç. Dr. Arda SÖZCÜ Üye	Ziraat- Zootekni	Ziraat Fakültesi	☐ E ■ H			
Prof. Dr. Nilüfer ÇİNKILIÇ Üye	Fen Edebiyat - Biyoloji	Fen Edebiyat Fakültesi	☐ E ■ H			
Asiye Işıl SEZER Üye	Sivil Toplum Kuruluş Üyesi	Diş Hekimi	☐ E ■ H			
Filiz TORUN Üye	Sivil Üye	Emekli	☐ E ■ H			
Faruk KÜÇÜKYILDIZ Üye	Veteriner Hekim	BUÜ-DEHYUAM	☐ E ■ H			

9. TEŞEKKÜR

Lisans eğitimimden bu yana bilimsel yaklaşımı, özverili çalışma disiplini ve insanlığıyla bana her zaman ilham veren; doktora sürecimde birlikte çalışma şansı yakalayarak daha yakından tanıma fırsatı bulduğum, hem akademik hem de manevi anlamda her zaman yanımda olan, bilgi ve deneyimlerini benimle cömertçe paylaşan, emeği ve desteği için sonsuz şükran duyduğum kıymetli danışman hocam Prof. Dr. Nihal Y. GÜL SATAR'a içten teşekkürlerimi sunuyorum. Tez çalışmam süresince bilgi ve tecrübesiyle rehberlik eden, desteğini hiçbir zaman esirgemeyen değerli hocam Prof. Dr. Nurhayat DALKIRAN'a; katkıları, yapıcı değerlendirmeleri ve içtenliğiyle tezime değer katan, yolumu aydınlatan ve sürecime yön veren saygıdeğer hocam Prof. Dr. Songül SONAL'a en içten teşekkürlerimi sunarım. Duruşu, hayvanlara yaklaşımı ve etik anlayışıyla her zaman örnek aldığım; bilgi birikimi, özverisi ve etik değerleriyle mesleki yolculuğumda daima bana ilham ve yön veren kıymetli hocam Prof. Dr. Göksen AYALP'e en içten teşekkürlerimi sunarım. Doktora sürecim boyunca bilgi, anlayış ve yardımlarıyla bana destek olan, öğrenme yolculuğuma katkı sağlayan Bursa Uludağ Üniversitesi Veteriner Fakültesi Cerrahi Anabilim Dalı'ndaki tüm değerli hocalarıma en içten teşekkürlerimi sunarım. Hayatımın her döneminde yanımda olan aileme; 14 yıl boyunca lise eğitimimden doktora sürecime kadar her zaman maddi ve manevi destekleriyle yanımda olan Türk Eğitim Vakfı'na (TEV) şükranlarımı sunarım. Ayrıca, varlıklarıyla huzur ve mutluluk veren sevgili kedilerim MOLLY ve OĞLUŞ'a; artık aramızda olmasa da kalbimdeki yeri hiç eksilmeyen canım BETO'ya, bana hissettirdikleri tüm güzel duygular için teşekkür ederim. Çalışmamın deneysel sürecinde kullanılan ve bilimsel araştırmaya katkı sağlayan 60 rat için de etik sorumluluk ve saygı çerçevesinde minnet duygularımı ifade etmek isterim.

Ayrıca, bu tez çalışmasının (Proje Numarası: TDK-2022-897) yapılabilmesi için maddi destek sağlayan Bursa Uludağ Üniversitesi Bilimsel Araştırma Projeleri Koordinatörlüğü'ne teşekkürlerimi sunarım.

10. ÖZGEÇMİŞ

[illegible] yılında [illegible]'da doğmuş, ilk, orta ve lise öğrenimini Bursa'da tamamlamıştır. 2019 yılında Bursa Uludağ Üniversitesi Veteriner Fakültesi'nden dönem birincisi olarak mezun olmuştur. Aynı yıl, Eylül 2019'da Bursa Uludağ Üniversitesi Sağlık Bilimleri Enstitüsü, Veteriner Fakültesi Cerrahi Anabilim Dalı'nda doktora eğitimine başlamıştır.